atlas de anatomie

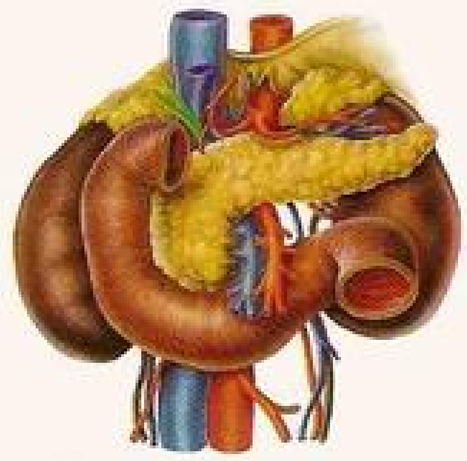

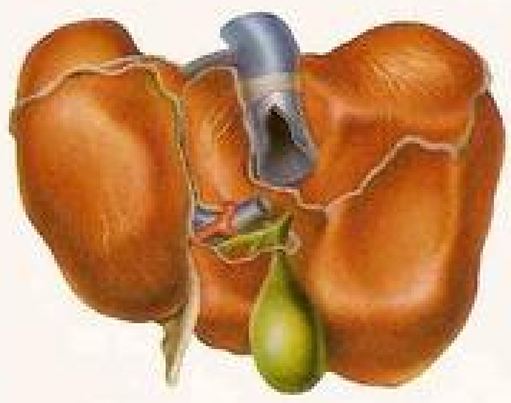

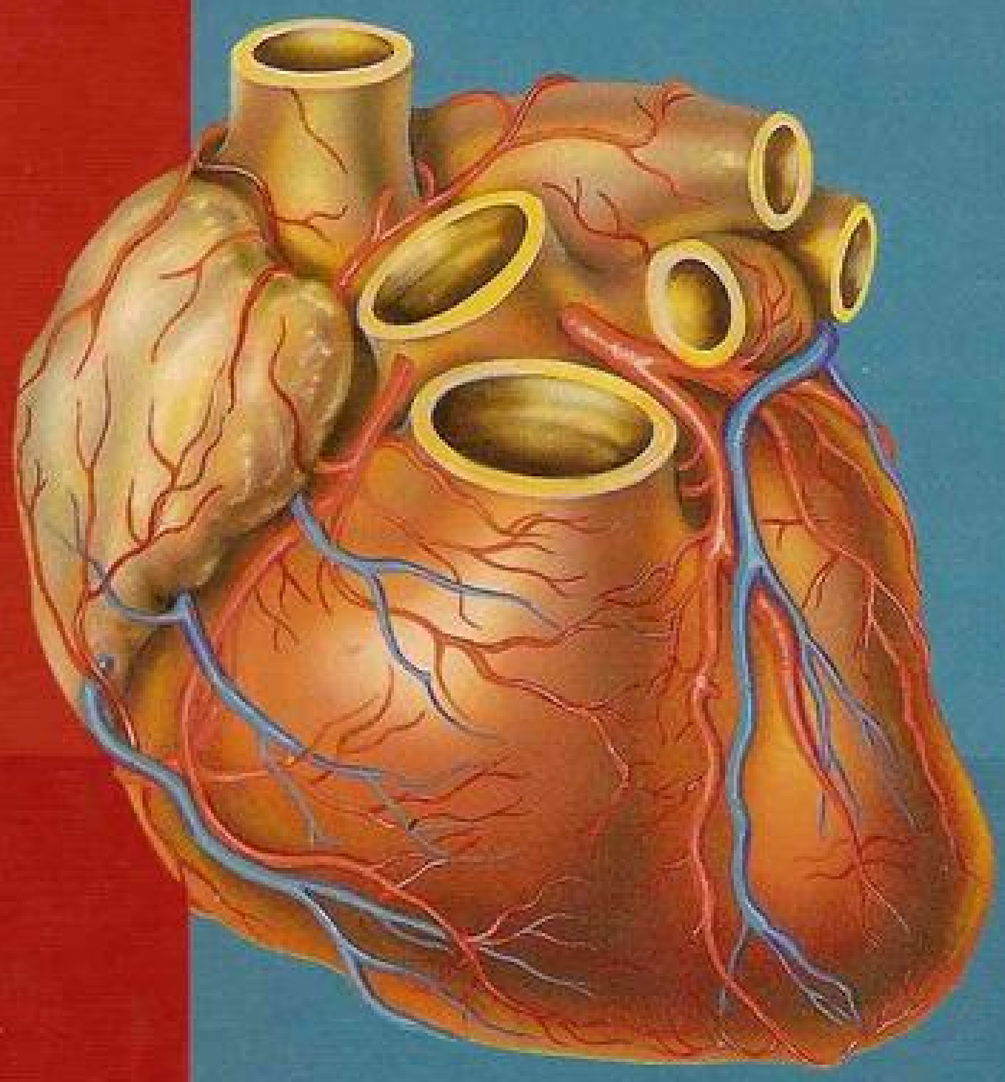

STEAUA NORDULUI

CUPRINS

Introducere **6**

Celula **10**
Elementele celulei umane 10

Corpul uman **12**
Anatomia bărbatului 12
Anatomia femeii 13

Aparatul locomotor **14**
Sistemul osos 14
Țesutul osos 14
Formarea şi creşterea oaselor 14
Tipuri de oase 15
Vascularizația osoasă 15
Fracturile osoase 15
Scheletul (vedere frontală) 16
Scheletul (vedere dorsală) 17
Oasele capului 18
Coloana vertebrală 19
Scheletul extremității superioare 20
Scheletul extremității inferioare 21
Articulațiile 22
Tipuri de articulații 22
Luxațiile 22
Articulația genunchiului 23
Articulația umărului 23
Articulația şoldului 23
Meniscuri 23
Sistemul muscular 24
Structura muşchilor 24
Forma muşchilor 24
Muşchii corpului uman (vedere frontală) 25
Muşchii corpului uman (vedere dorsală) 26
Muşchii feței 27
Muşchii extremității superioare 28
Muşchii extremității inferioare 29

Aparatul digestiv **30**
Digestia 30
Cavitatea bucală 31
Secțiunea unui dinte 31
Dinții de lapte 31
Dinții permanenți 31
Esofagul 32
Deglutiția 32
Stomacul 33
Intestinul subțire 34
Pancreasul 35
Ficatul 36
Vezica şi căile biliare 36
Intestinul gros 37

Aparatul respirator **38**
Organele aparatului respirator 38
Mecanismul respirației 38
Oasele şi cartilajele piramidei nazale 39
Nasul 39
Faringele 39
Laringele şi traheea 40
Arborele bronhial 41
Plămânii 41

Aparatul circulator **42**
Schema aparatului circulator 42
Inima 43
Valvele cardiace 44
Vasele coronariene 45
Sistemul electric de conducere a inimii 45
Ciclul cardiac 45
Principalele artere ale organismului 46
Principalele vene ale organismului 47

Sângele **48**
Compoziția sângelui 48
Celulele sangvine 48
Măduva osoasă 49
Splina 49

Limfa **50**
Relația între circulația limfatică şi cea sangvină 50
Capilarul limfatic 50
Vasele limfatice 51
Reprezentare schematică a sistemului limfatic 51
Ganglionul limfatic 51

Sistemul nervos **52**
Elementele sistemului nervos 52

Structura unui neuron 52
Tipuri de neuroni 52
Encefalul 53
Creierul mare 54
Meningele 55
Ariile cerebrale 55
Coloana vertebrală şi măduva spinării 56
Sistemul nervos periferic 57

Simţurile 58
Văzul 58
Globul ocular 58
Proiecţia imaginilor pe retină 58
Aparatul lacrimal 59
Conjunctiva, corneea şi retina 60
Nervul optic 60
Căile vizuale 61
Principalele defecte de vedere şi metode de corectare 61
Auzul 62
Pavilionul auricular 62
Înlănţuirea oscioarelor urechii 62
Mecanismul auzului 63
Labirintul 63
Mirosul 64
Gustul 65
Limba 65
Zone de percepere a diferitelor gusturi 65
Simţul tactil 66
Secţiune prin piele 66
Receptorii senzoriali 66
Actul reflex în faţa unui stimul dureros 67
Foliculul pilos şi rădăcina unui fir de păr 67
Unghia 67

Aparatul urinar 68
Elementele aparatului urinar 68
Circulaţia renală 68
Rinichii şi vasele lor sangvine 69
Secţiunea unui rinichi 69
Vascularizaţia rinichiului 70
Nefronul 70
Vezica urinară 71
Uretra 71

Aparatul reproducător 72
Organele genitale masculine 72
Penisul 73
Testiculul şi epididimul 73
Prostata 73
Organele aparatului genital feminin 74
Vaginul 75
Ovarul şi foliculul ovarian 76
Mamelele 76
Ciclul menstrual 77

Reproducerea umană 78
Actul sexual 78
Spermatozoidul şi ovulul 78
Fecundarea şi nidaţia 79
Gestaţia 80
Dezvoltarea embrionului 80
Dezvoltarea fătului 81
Placenta 82
Abdomenul unei femei la finalul sarcinii 83
Naşterea 84
Adăpostul fetal 84
Prezentaţii fetale 84
Procesul naşterii 85

Sistemul endocrin 86
Glandele sistemului endocrin 86
Hipotalamusul şi hipofiza 86
Funcţiile hipotalamusului 87
Secreţiile hormonale ale hipofizei 87
Tiroida 88
Glandele paratiroide 88
Glandele suprarenale 89

Sistemul imunitar 90
Organele sistemului imunitar 90
Localizarea timusului 90
Mecanismul imunităţii nespecifice 91
Vaccinarea 91

Index alfabetic al termenilor 92

INTRODUCERE

PRIMELE STUDII DE ANATOMIE UMANĂ

Termenul de anatomie provine din cuvântul grecesc care înseamnă «disecție» și se folosește pentru a desemna știința care studiază alcătuirea internă a organismelor vii și legăturile ce există între părțile componente. O știință antică, dar care să se refere la anatomia umană, a luat o formă autentică la mijlocul secolului XVI, atunci când au început să se facă disecții amănunțite pe cadavre pentru studierea pe larg a alcătuirii corpului uman; înainte de acea epocă, o asemenea practică era interzisă, fiind în mod categoric respinsă de normele etice și de normele religioase dominante, iar cunoștințele care făceau referire la structura și funcționarea corpului uman proveneau de la observațiile făcute pe animale, dar multe dintre ele erau imprecise și eronate.

Medicul belgian Andrés **Vesalio** (1514-1564), profesor de anatomie la universități prestigioase precum cele din Lovagna, Padova și Bologna, a fost cel care a cutezat să nu dea ascultare conduitelor morale din epoca sa și a început să combine la orele lui explicațiile teoretice cu demonstrații practice bazate pe disecțiile de cadavre umane. În anul 1543 a publicat realizările sale într-o carte intitulată *De humani corporis fabrica* (Structura corpului uman), ce include mai mult de 300 de gravuri de anatomie meticulos realizate, o operă care a făcut multă vâlvă printre oamenii de știință contemporani deoarece contrazicea teoriile liber acceptate până atunci. Această lucrare a constituit un pas enorm făcut către acceptarea unei cunoașteri exacte a corpului uman, chiar dacă a atras după sine, pentru ilustrul autor, grave consecințe: în anul 1561, în timpul șederii sale în Spania pentru a-și oferi serviciile la curtea regelui Filip al II-lea, a fost judecat pentru îndrăzneala sa în fața unui tribunal al Inchiziției și condamnat la moarte, dar pedeapsa i-a fost comutată într-un pelerinaj la Locurile Sfinte; însă, la întoarcere, un naufragiu a pus capăt zilelor sale.

Cu trecerea timpului, studiile anatomice s-au normalizat și **observațiile la prima vedere** efectuate la disecții s-au alăturat celor realizate cu **tehnici** din ce în ce mai moderne. Astfel s-a putut înțelege cu mai multă precizie cum este alcătuit corpul uman și care sunt funcțiile pe care le îndeplinește fiecare din componentele sale; în acest fel s-au făcut mai bine cunoscute aparatele și sistemele care alcătuiesc corpul, determinând diferitele țesuturi care formează organele și natura componentelor de bază, celulele. Corpul uman prezintă o mare **complexitate**, acesta bazându-se pe milioane și milioane de componente combinate într-o manieră extrem de complicată.

CELULELE ȘI ȚESUTURILE

Corpul uman este format, în esență, dintr-o cantitate enormă de **celule,** care reprezintă structurile elementare ale tuturor ființelor vii. De fapt, corpul unei

persoane adulte numără mai mult de 200 de milioane de celule, toate fiind dotate cu unele elemente asemănătoare, chiar dacă sunt de diverse forme şi sunt capabile să-şi desfăşoare diferitele funcții specifice.

Aceste celule diferite nu sunt dispuse într-o formă anarhică, ci dimpotrivă, sunt grupate, uneori combinate cu materii inerte cum ar fi sărurile minerale sau fibre produse de ele însele, formând **țesuturi**. În corpul uman există patru tipuri de țesuturi, fiecare având rolul său de a îndeplini funcții specifice:

- **țesutul epitelial**, format din celule foarte asemănătoare şi strâns unite între ele, cele mai importante funcții fiind cea de acoperire, întrucât tapetează suprafața externă şi cavitățile interne ale corpului, şi cea de secreție, dat fiind faptul că ele constituie structurile glandulare care secretă substanțele de o natură variată şi pe care le varsă în exteriorul corpului ori în interiorul său, de exemplu în sânge;

- **țesutul conjunctiv**, compus din celule distincte printre care se interpun substanțe de consistență variabilă, cum ar fi fibrele de natură proteică, are un rol important în susținerea structurilor corpului. În realitate, există diverse țesuturi conjunctive: un țesut conjunctiv mobil, care este distribuit pe suprafața organismului şi are o importanță fundamentală în hrănirea tuturor țesuturilor, deoarece permite trecerea vaselor sangvine; un țesut conjunctiv dens, foarte rezistent, existent în structura tendoanelor şi ligamentelor; şi alte țesuturi conjunctive specializate cu însuşiri aparte, cum ar fi țesutul adipos, țesutul cartilaginos şi țesutul osos, țesutul sangvin şi țesutul limfoid;

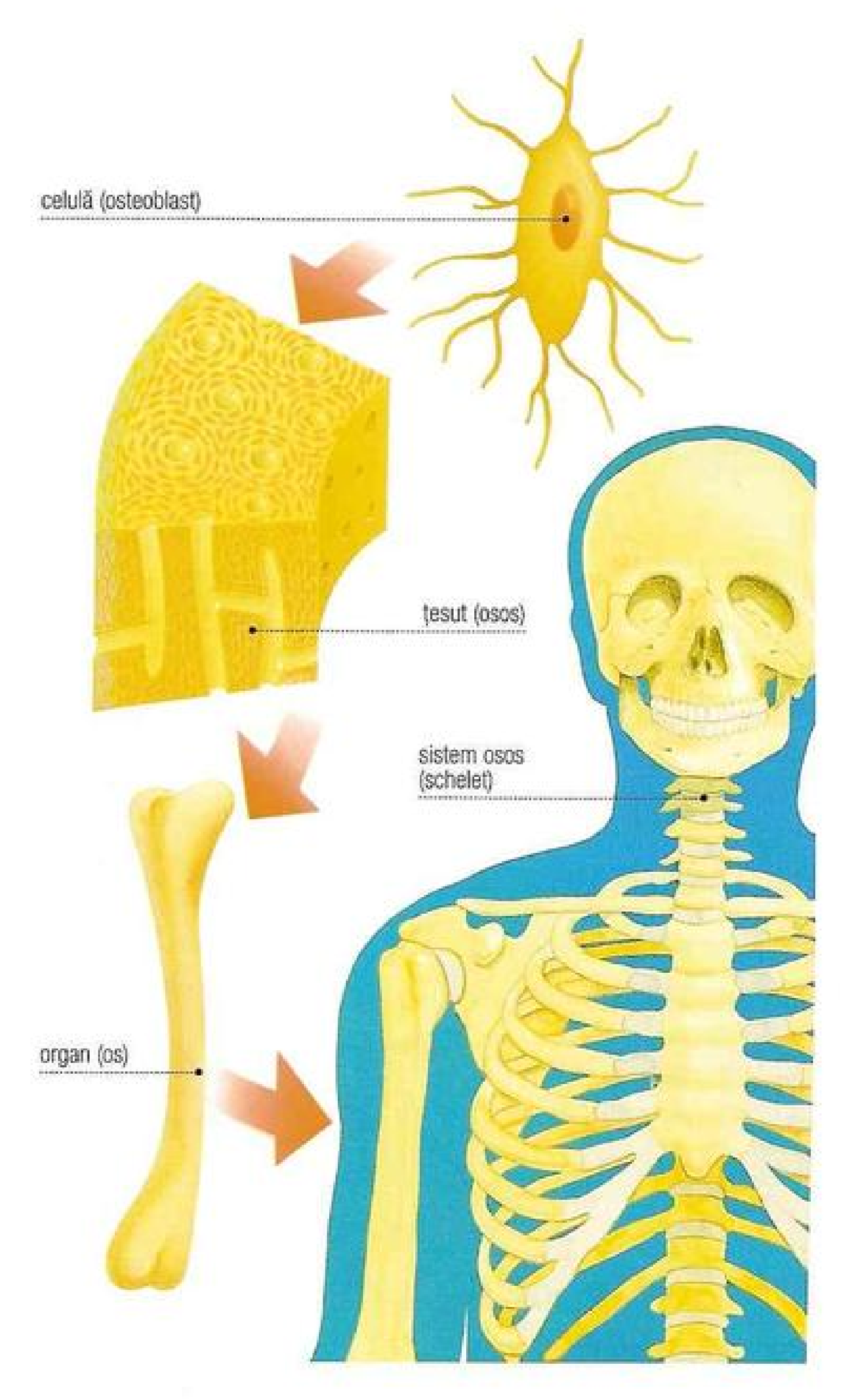

• **țesutul muscular**, format din celule alungite care se pot contracta sub acțiunea unui stimul, recăpătându-şi apoi dimensiunile inițiale, cu rol de proporționare a mobilității corpului şi a structurilor sale interne;

• **țesutul nervos**, alcătuit din nişte celule speciale, neuronii, care sunt capabili să primească şi să transmită informațiile din mediu (stimuli) sub forma unui influx nervos (asemănător unor impulsuri electrice) la formațiunile nervoase superioare, coordonând astfel activitatea întregului organism.

ORGANELE

Aşa cum țesuturile nu sunt distribuite în mod întâmplător în corp, tot aşa sunt combinate într-o manieră precisă şi alcătuiesc diferitele unități structurale ce au ca rol îndeplinirea funcțiilor specifice, **organele**: pielea, stomacul, ficatul, plămânii, inima etc.

Fiecare organ are o formă precisă, o situare anume şi o misiune concretă, unele sunt solide şi altele corespunzând unor conducte goale, chiar dacă toate sunt compuse din diferite țesuturi elementare. Sigur este că unele organe sunt alcătuite din țesuturi care nu sunt prezente în altă parte a corpului, aşa cum este epiderma, care este învelişul superficial al pielii, sau cum este țesutul osos, care este principalul element component al oaselor.

Dar, în schimb, există organe foarte diferite ale căror proprietăți depind de prezența aceluiaşi țesut: numeroşii muşchi ai corpului, inima şi diferitele viscere goale, de exemplu, se pot contracta şi relaxa datorită existenței țesutului muscular. Ceea ce caracterizează organele, mai important decât structura lor anatomică, este funcția lor, deoarece fiecare are desemnată o activitate specifică, fiind indispensabilă întregului.

APARATELE ŞI SISTEMELE ORGANISMULUI

Există organe care îşi îndeplinesc unele funcții concrete prin ele însele, ca de exemplu pielea care acoperă toată suprafața corpului nostru şi care asigură protecția structurilor interne, deşi ea are alte roluri. Dar există numeroase organe care îşi pot desfăşura activitățile în combinații cu altele, strâns relaționate şi care, împreună, alcătuiesc o unitate funcțională: aparatul sau sistemul.

În realitate, chiar dacă termenii de «aparat» şi «sistem» se folosesc ca sinonime, unele nuanțe îi diferențiază. Astfel, se vorbeşte despre **aparat** atunci când toate organele componente sunt formate din diferite țesuturi; de exemplu, aparatul digestiv este compus, printre altele, din organe atât de diferite, cum ar fi gura, stomacul şi ficatul; aparatul respirator este format, pe lângă alte organe, din nas, laringe, bronhii şi plămâni; iar aparatul circulator este compus din inimă, artere şi vene. În schimb, se vor-

Celula
Corpul uman
Aparatul locomotor
Aparatul digestiv
Aparatul respirator
Aparatul circulator
Sângele
Limfa
Sistemul nervos
Simțurile
Aparatul urinar
Aparatul reproducător
Reproducerea umană
Sistemul endocrin
Sistemul imunitar
Index alfabetic

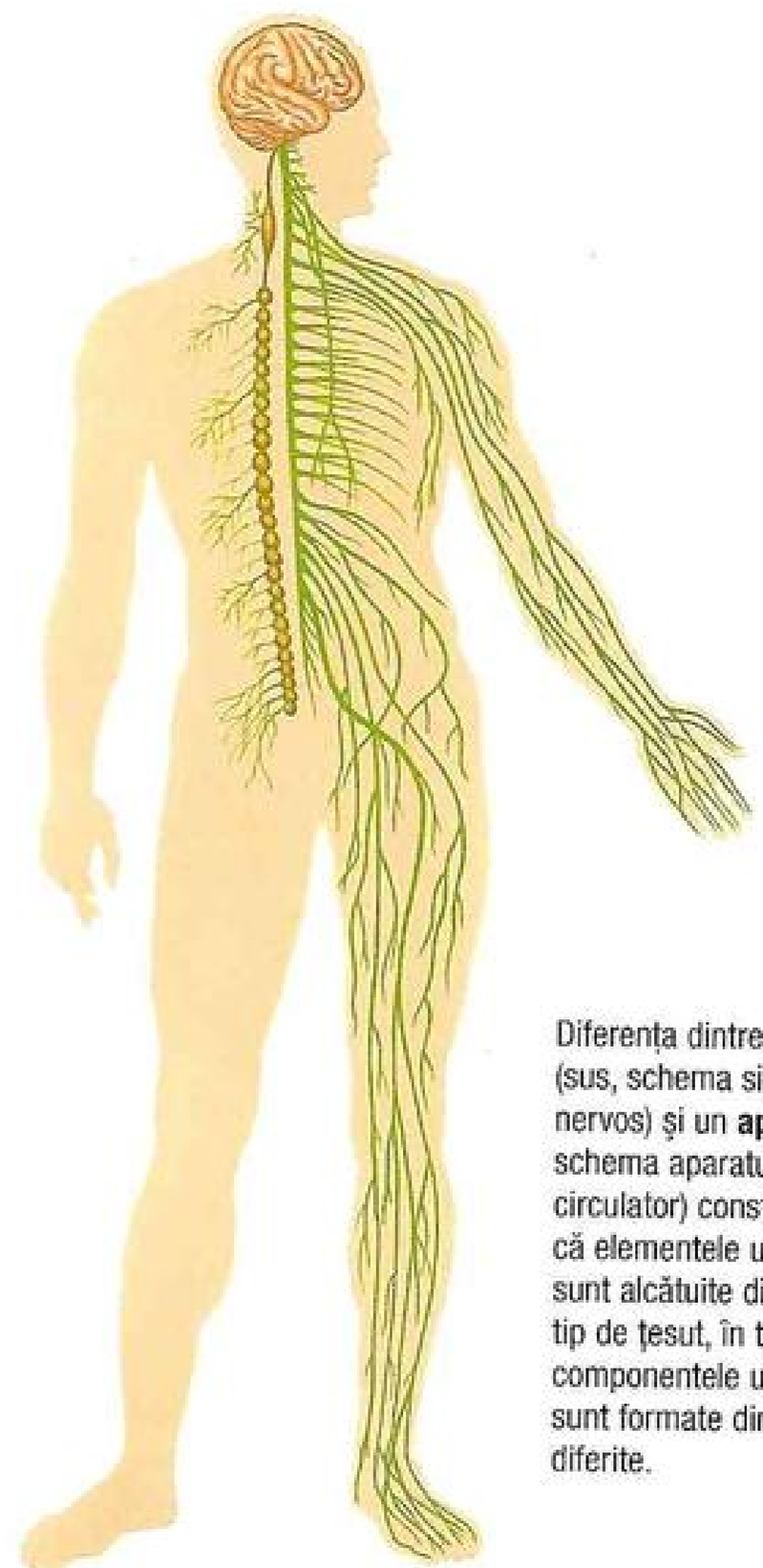

Diferența dintre un **sistem** (sus, schema sistemului nervos) și un **aparat** (jos, schema aparatului circulator) constă în faptul că elementele unui sistem sunt alcătuite din același tip de țesut, în timp ce componentele unui aparat sunt formate din țesuturi diferite.

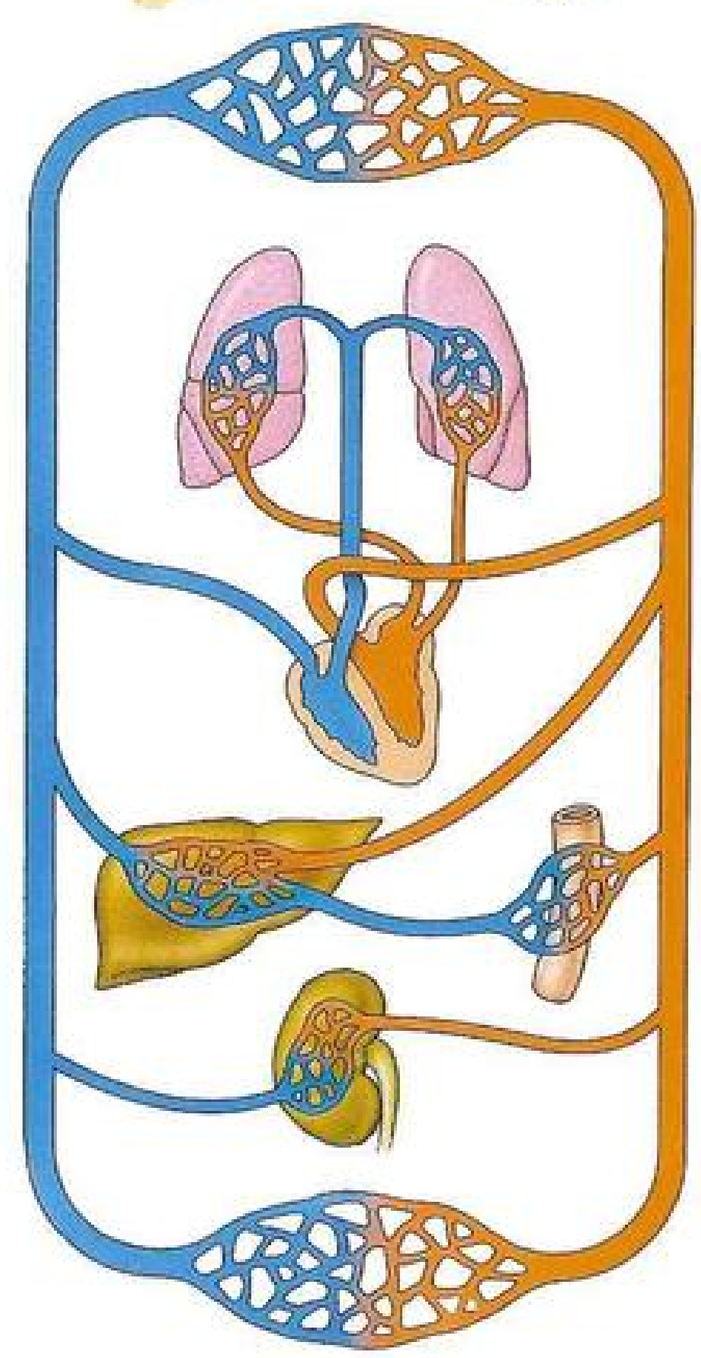

beşte despre **sistem** atunci când toate organele componente sunt alcătuite dintr-un singur țesut: de exemplu, sistemul nervos este, în principal, compus din țesut nervos. Sistemul osos și sistemul muscular sunt alcătuite, în esență, din țesut osos și, respectiv, țesut muscular, chiar dacă ambele fac parte din aparatul locomotor; iar sistemul endocrin este format din diferite organe glandulare ce secretă hormoni care se varsă în sânge.

Fără îndoială, toate aparatele și sistemele sunt **relaționate între ele**, iar funcțiile fiecăruia se pot desfășura în integralitate, fiind optime datorită interdependenței dintre ele: toate contribuie la formarea organismului ca un tot unitar. Astfel, limitându-ne la aparatele și sistemele deja menționate, diferența constă în faptul că aparatul digestiv are rolul de nutriție, iar aparatul respirator ne permite să obținem oxigenul din mediul înconjurător, în timp ce sistemul circulator face posibil transportul sângelui încărcat cu substanțe nutritive și oxigen către toate țesuturile, aparatul locomotor ne permite mișcările necesare pentru viața de zi cu zi, iar sistemul nervos împreună cu sistemul endocrin reglează toată activitatea organismului. Dar la fel de importante ca cele descrise sunt multe alte organe: cele de simț, cele ale aparatului urinar, cele care participă la reproducere...

În continuare, după descrierea succintă a celulelor și a diferitelor structuri ale corpului uman, această lucrare trece în revistă fiecare aparat și sistem din corpul nostru.

CELULA

Celula este **cea mai mică** unitate anatomică a organismului uman şi este, de asemenea, numitorul comun al tuturor formelor de viaţă. Organismele cele mai simple, cum sunt bacteriile sau protozoarele, sunt alcătuite dintr-o singură celulă care duce o viaţă independentă, în timp ce corpul nostru, în schimb, este format din **mii şi sute de milioane** de celule care funcţionează într-o manieră coordonată. Celulele diferitelor ţesuturi şi organe ale corpului uman prezintă multiple **diferenţe** în ce priveşte forma şi dimensiunile lor, dar toate au o structură elementară asemănătoare.

ORGANITELE CELULARE

Se numesc organite elementele structurale extrem de mici care plutesc în citoplasmă şi îşi desfăşoară funcţiile specifice, indispensabile vieţii celulei: sinteza proteinelor, obţinerea energiei, digestia alimentelor... Ele reprezintă într-o celulă echivalentul organelor complexe ce intră în alcătuirea organismului nostru.

ELEMENTELE CELULEI UMANE

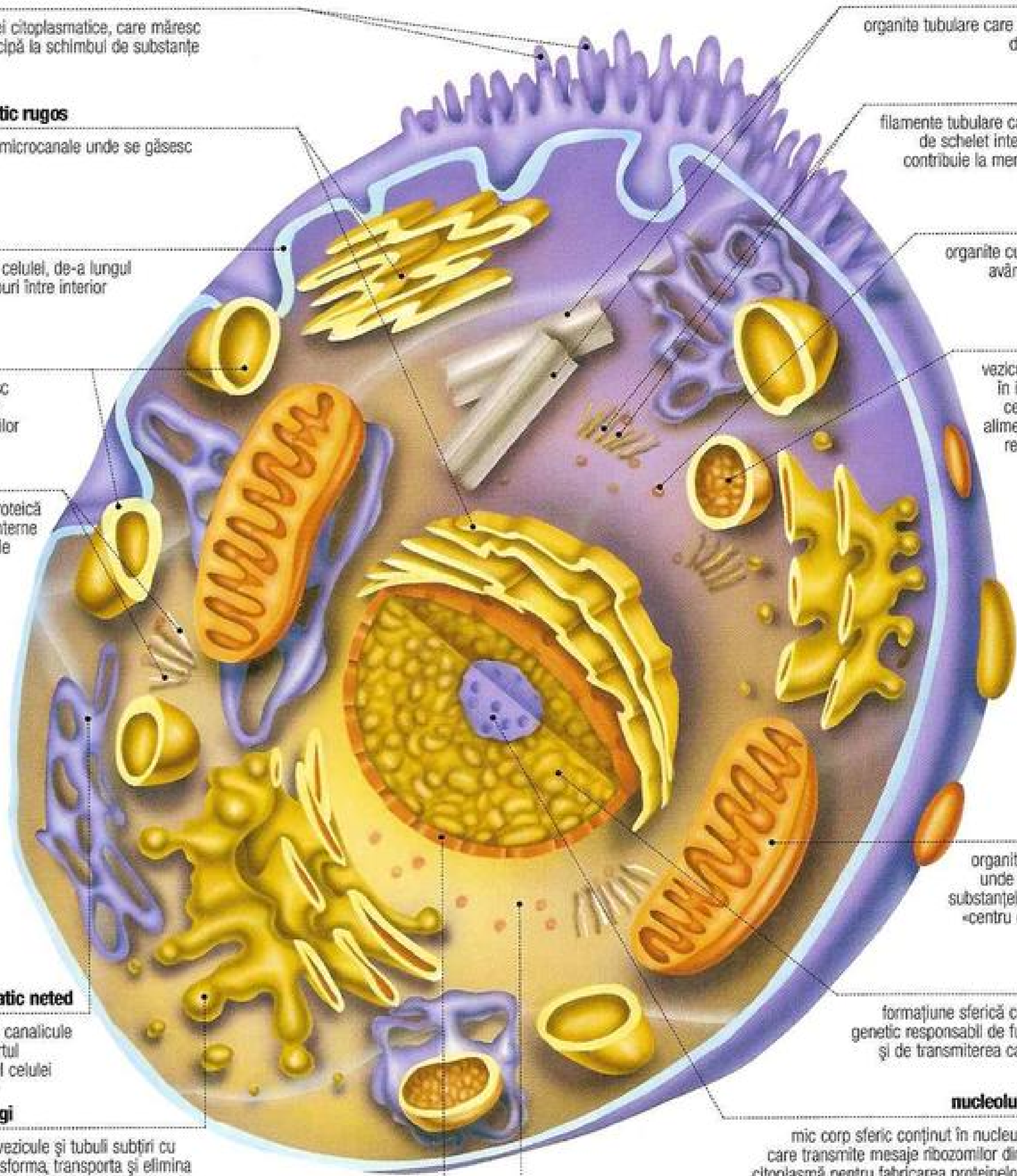

microvilozităţi
mici pliuri ale membranei citoplasmatice, care măresc suprafaţa celulei şi participă la schimbul de substanţe cu mediul extern

reticulul endoplasmatic rugos
sistem de membrane şi microcanale unde se găsesc numeroşi ribozomi

membrana celulară sau citoplasmatică
înveliş semipermeabil al celulei, de-a lungul căruia se produc schimburi între interior şi mediul extern

vacuolele
mici săculeţi care servesc la depozitarea rezervelor sau la eliminarea secreţiilor

microfilamentele
fibre subţiri de natură proteică relaţionate cu fluxurile interne ale celulei şi responsabile de contracţia fibrelor musculare

reticulul endoplasmatic neted
sistem de membrane şi canalicule care facilitează transportul substanţelor în interiorul celulei

aparatul Golgi
ansamblu de vezicule şi tubuli subţiri cu rolul de a transforma, transporta şi elimina produşii chimici necesari pentru activitatea celulară; este «fabrica» celulei

membrana nucleară
înveliş propriu al nucleului, care îl separă de citoplasmă

centriolii
organite tubulare care intervin în procesul de diviziune celulară

microtubulii
filamente tubulare care formează un fel de schelet intern al celulei şi care contribuie la menţinerea formei sale

ribozomii
organite cu formă de grăunte, având rolul de a fabrica proteinele

lizozomii
vezicule mici care conţin în interiorul lor enzime ce au rol în digerarea alimentelor şi eliminarea reziduurilor din celulă

mitocondriile
organite de formă alungită unde se produce arderea substanţelor nutritive; sunt un «centru energetic» al celulei

nucleul
formaţiune sferică ce conţine materialul genetic responsabil de funcţionarea celulară şi de transmiterea caracterelor ereditare

nucleolul
mic corp sferic conţinut în nucleu, care transmite mesaje ribozomilor din citoplasmă pentru fabricarea proteinelor

citoplasma
substanţă de consistenţă gelatinoasă care ocupă interiorul celulei şi în care sunt cufundate nucleul şi toate organitele

NUCLEUL CELULAR

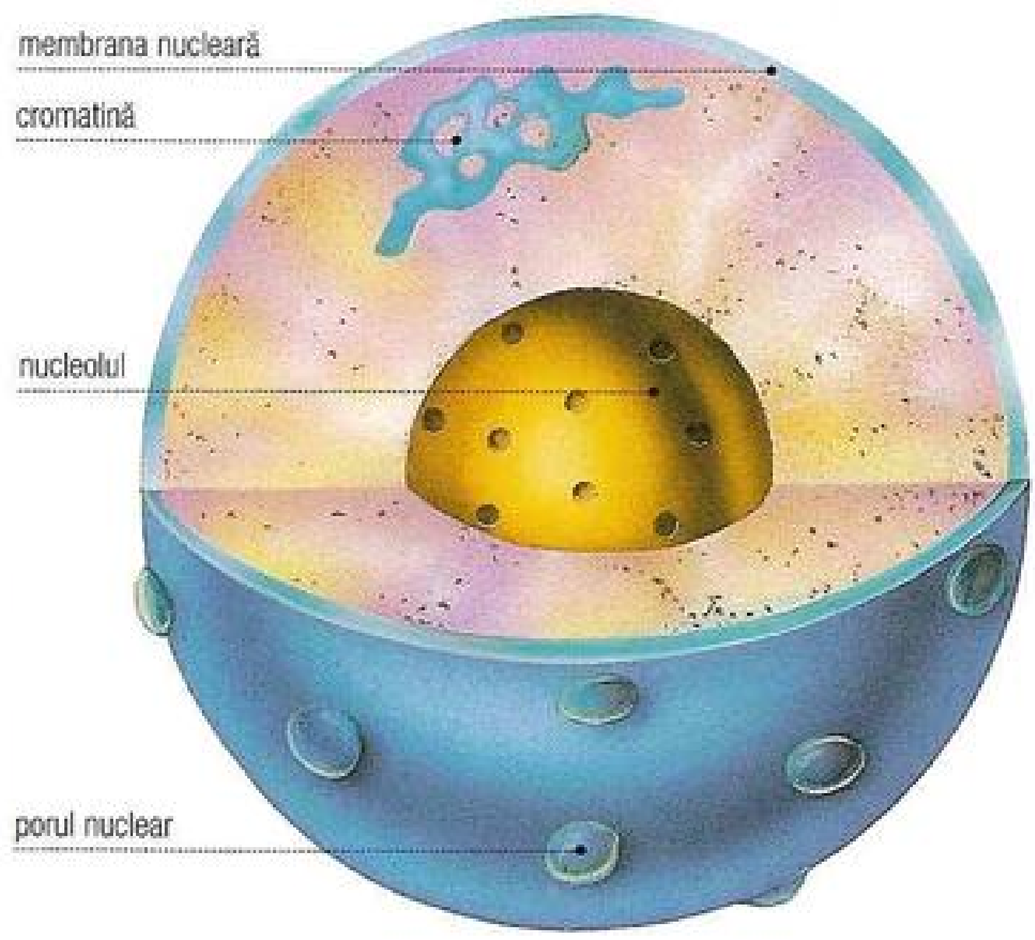

Celulele umane sunt de tip eucariot, deoarece sunt alcătuite dintr-un nucleu separat de citoplasmă printr-o membrană proprie, în interiorul căruia se găsesc elementele care conțin informația ereditară și îndeplinesc toate funcțiile celulare. O anumită informație există în unele molecule de acid dezoxiribonucleic (ADN), substanță care, atunci când celula este în fază de repaus, se găsește împrăștiată în nucleu sub formă de cromatină, iar în timpul diviziunii celulare se condensează și ia forma unor bastonașe numite cromozomi.

CROMOZOMII ÎN DIVIZIUNE CELULARĂ

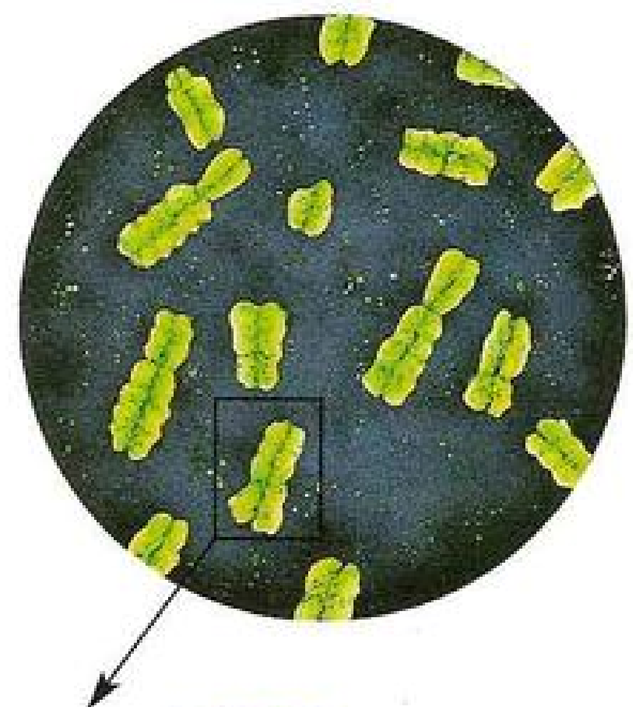

STRUCTURA UNUI CROMOZOM

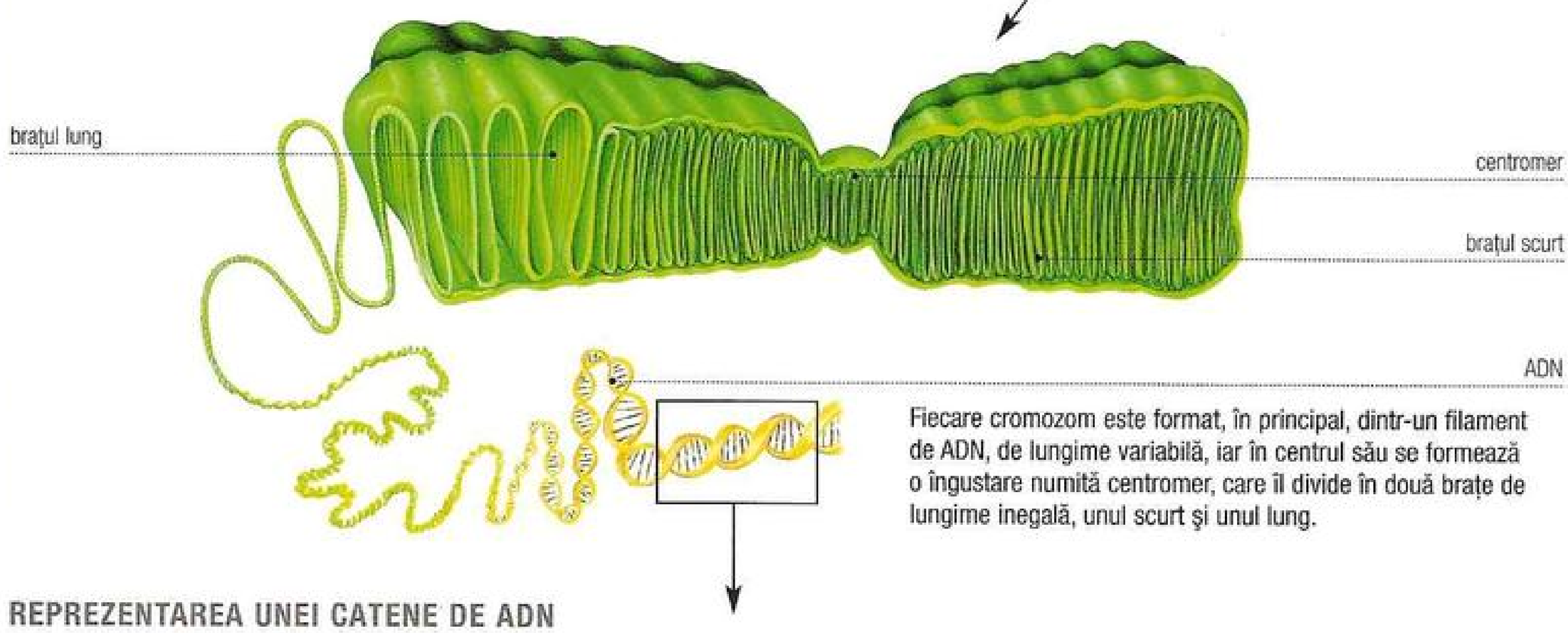

Fiecare cromozom este format, în principal, dintr-un filament de ADN, de lungime variabilă, iar în centrul său se formează o îngustare numită centromer, care îl divide în două brațe de lungime inegală, unul scurt și unul lung.

REPREZENTAREA UNEI CATENE DE ADN

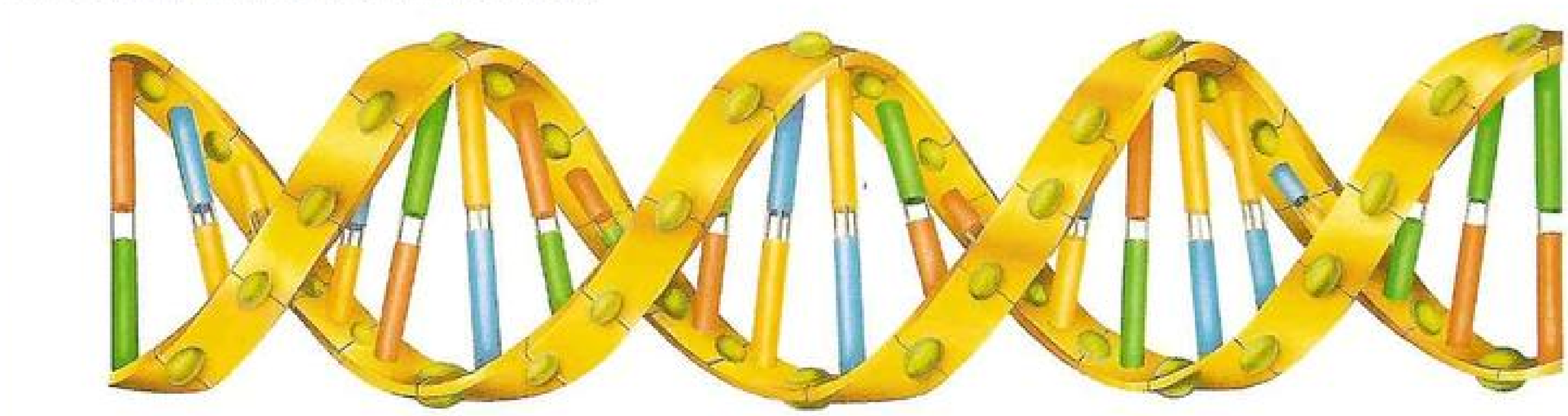

ADN-ul este format din două filamente compuse din molecule de dezoxiriboză și fosfați înfășurate într-o elice dublă și unită cu ajutorul unor baze azotate înlănțuite prin punți de hidrogen, ca și cum ar fi o scară în spirală. Există patru tipuri de baze azotate, denumite adenină, guanină, timină și citozină, a căror relație este complementară, deoarece una singură se poate îmbina cu alta specifică. Succesiunea acestor elemente determină alcătuirea genelor, care corespund fragmentelor specifice de ADN și care constituie unitățile funcționale ce determină caracterele ereditare.

Introducere
Celula
Corpul uman
Aparatul locomotor
Aparatul digestiv
Aparatul respirator
Aparatul circulator
Sângele
Limfa
Sistemul nervos
Simțurile
Aparatul urinar
Aparatul reproducător
Reproducerea umană
Sistemul endocrin
Sistemul imunitar
Index alfabetic

CORPUL UMAN

În ciuda nenumăratelor diferențe individuale, corpul tuturor ființelor umane este asemănător, fiind format, în esență, din **cap**, **trunchi** și patru **extremități**, cele două superioare (numite brațe) și cele două inferioare (numite picioare). Bineînțeles, există niște **diferențe** evidente între corpul bărbatului și cel al femeii: corpul bărbatului este mai musculos și fibros, iar cel al femeii are forme mai rotunde și delicate, dar mai ales sunt distincte organele genitale și caracterele sexuale secundare, cum ar fi distribuția părului pe corp și dezvoltarea pieptului.

ANATOMIA BĂRBATULUI

VEDERE FRONTALĂ ȘI DORSALĂ

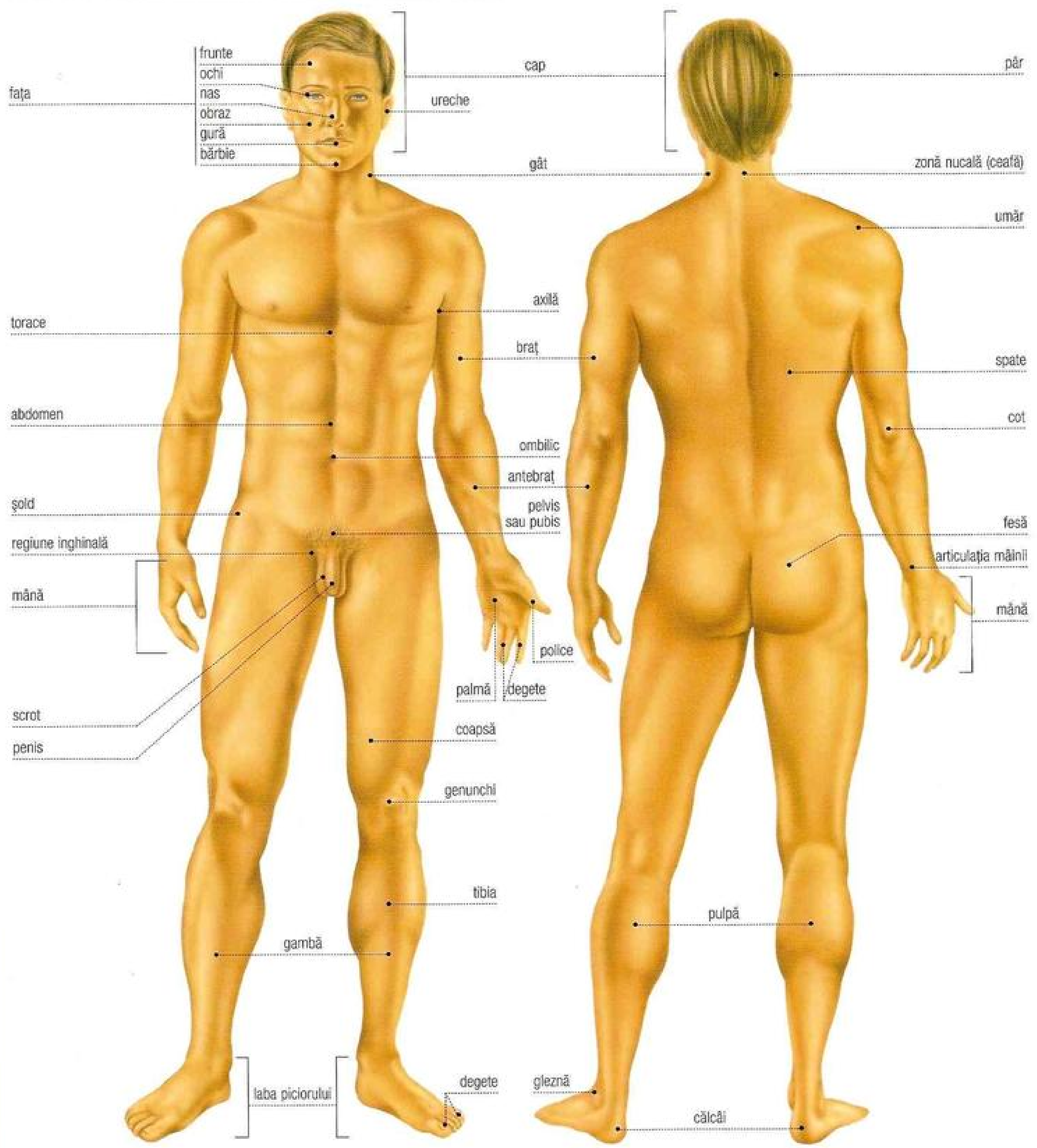

ANATOMIA FEMEII

VEDERE FRONTALĂ ŞI DORSALĂ

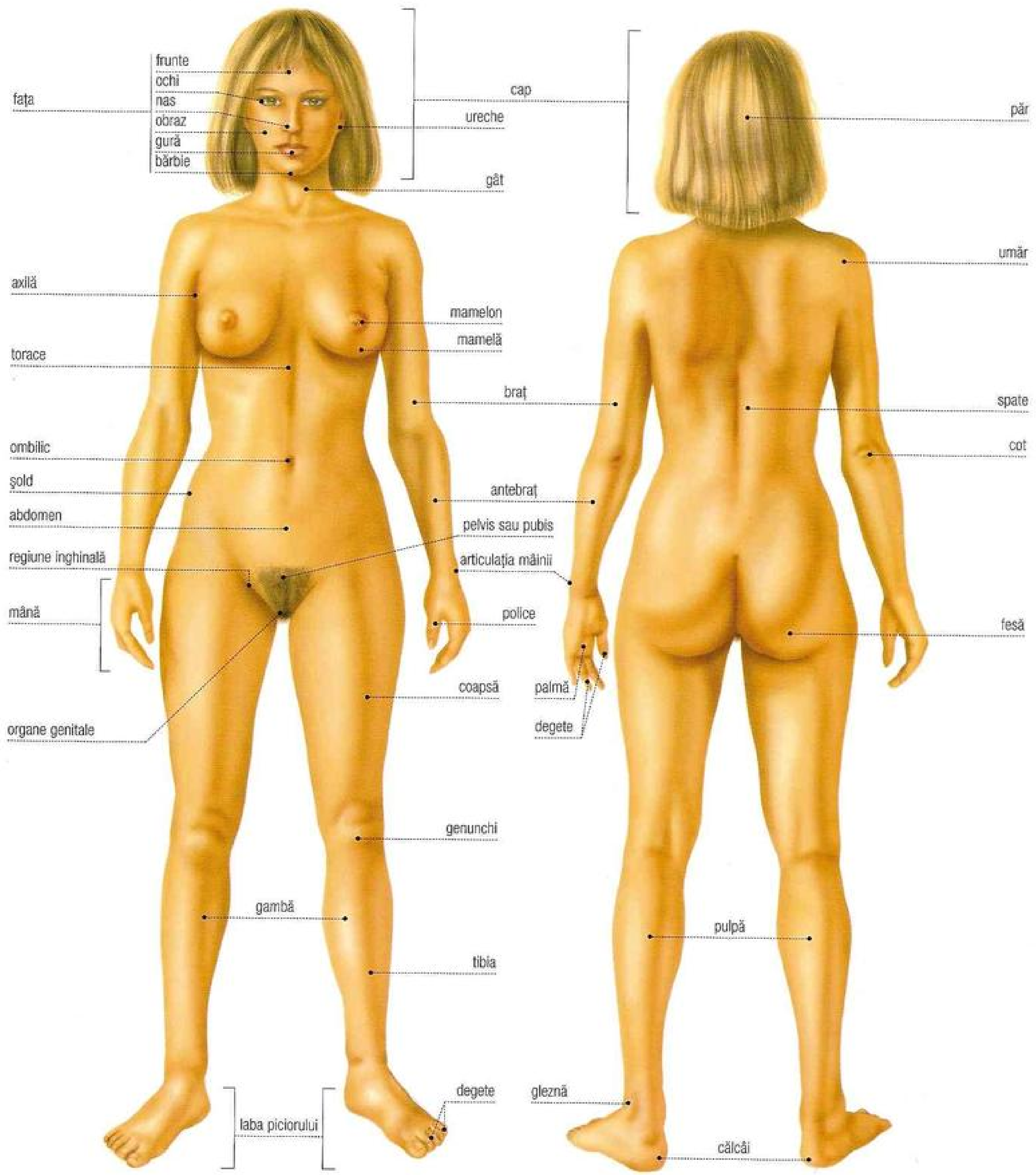

SISTEMUL OSOS

Oasele sunt nişte piese dure şi rezistente, de forme şi mărimi foarte diferite, care alcătuiesc **scheletul corpului** şi fac posibile mişcările noastre. Fără îndoială, nu sunt elemente inerte: sunt compuse dintr-un **ţesut viu** care funcţionează în mod constant şi unde se depozitează minerale care le conferă o duritate aparte.

SCHEMA ŢESUTULUI OSOS

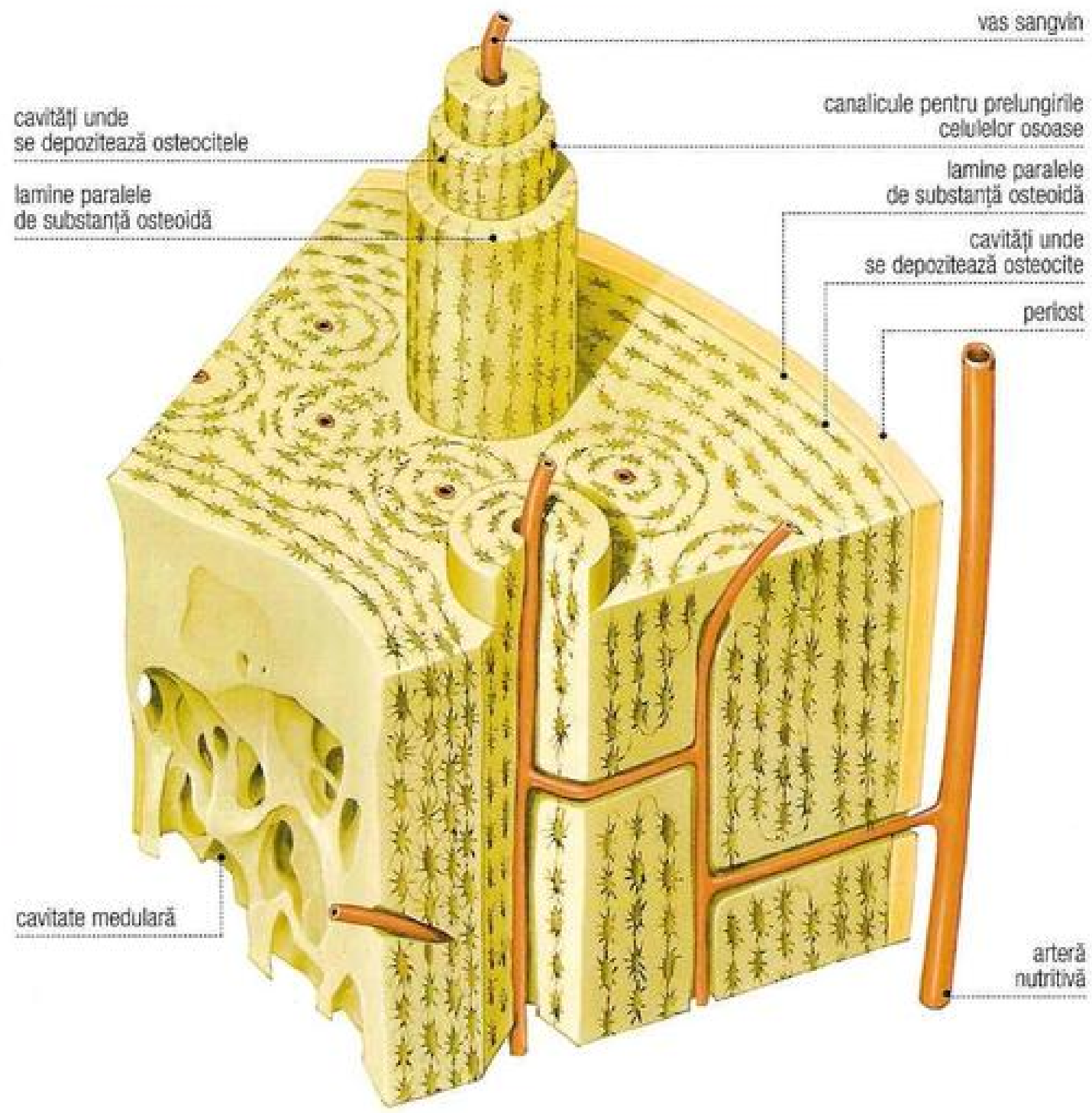

Ţesutul osos este un ansamblu complex de elemente organice şi minerale într-o constantă regenerare. Unele celule specializate, **osteoblastele**, fabrică o matrice organică de fibre de colagen şi un material amorf, **substanţa osteoidă**, unde se depozitează minerale cum ar fi calciul şi fosforul; atunci când osteoblastele rămân prinse în substanţa osteoidă, se transformă în **osteocite**, inactive.

Substanţa osteoidă se dispune în lamele concentrice în jurul conductului pe unde trece vasul sangvin şi de-a latul multitudinii de canalicule transversale. Astfel rămân formate o infinitate de **trabecule** foarte mici al căror număr şi dispunere permit distingerea a două tipuri de ţesut osos: unul **compact**, mai dur, care reprezintă scoarţa oaselor, şi unul **spongios**, mai puţin dens şi cu aspect poros, care conţine măduva osoasă.

La naştere, oasele sunt formate din **cartilaje**, dar cu timpul sunt înlocuite de ţesut osos.

COMPONENTELE ŢESUTULUI OSOS

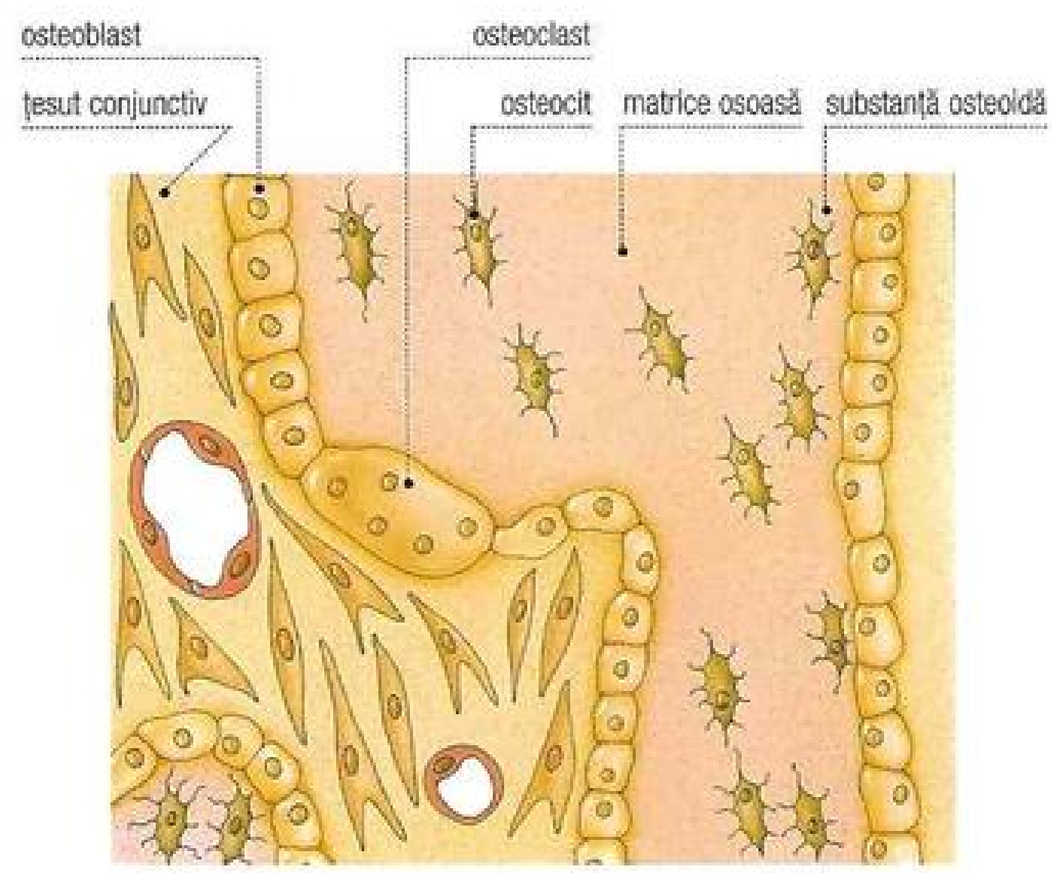

FORMAREA ŞI CREŞTEREA OASELOR

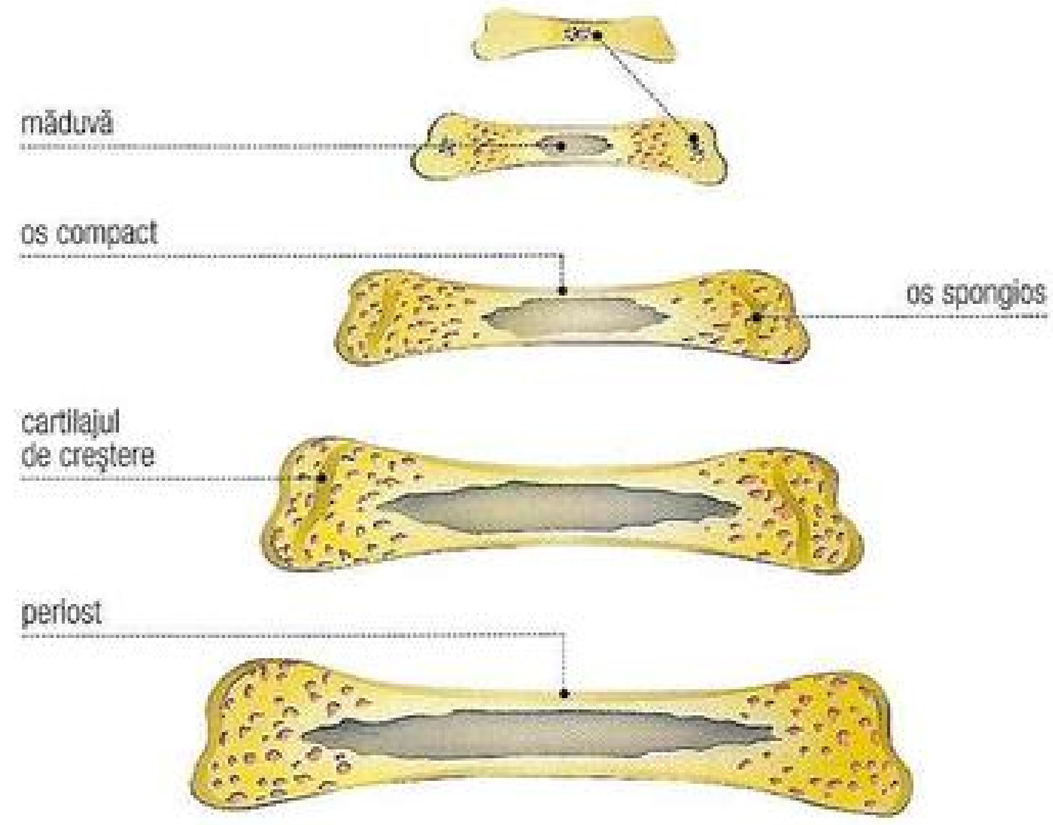

TIPURI DE OASE

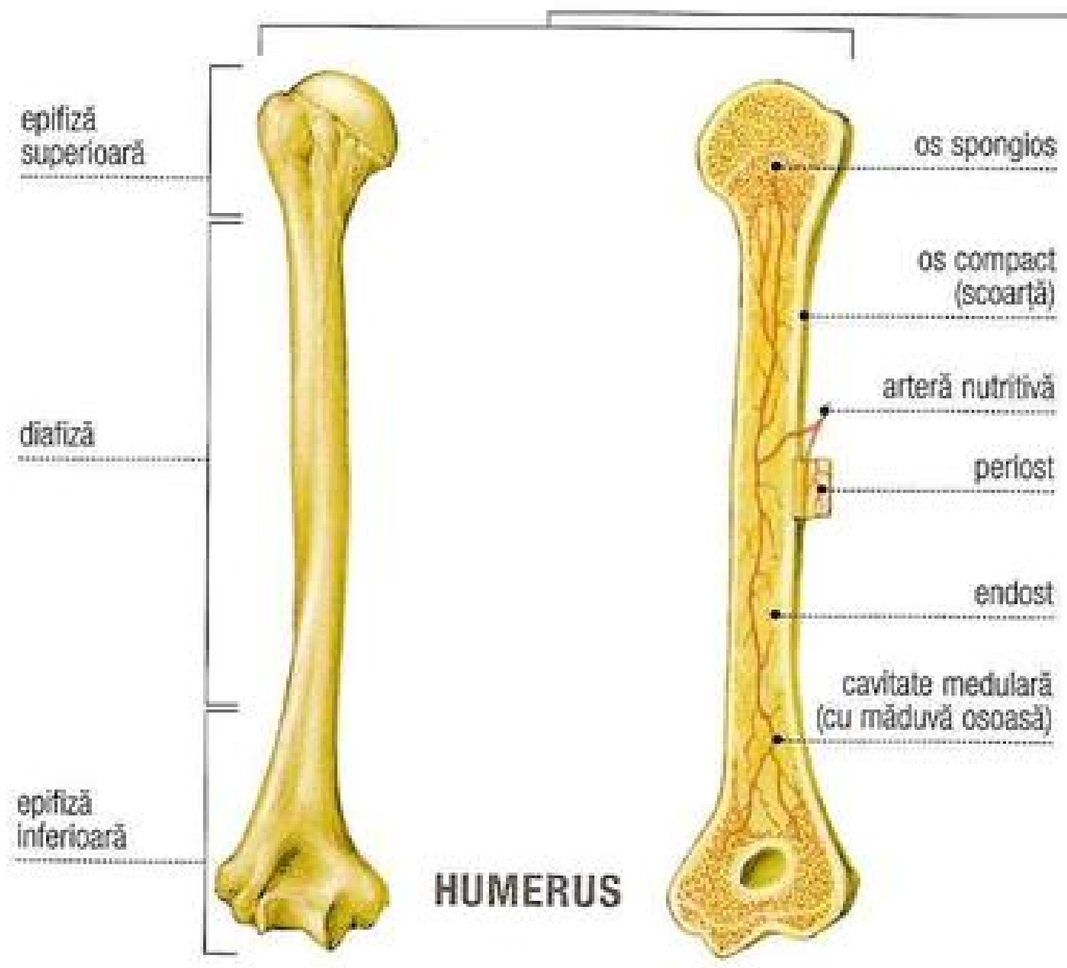

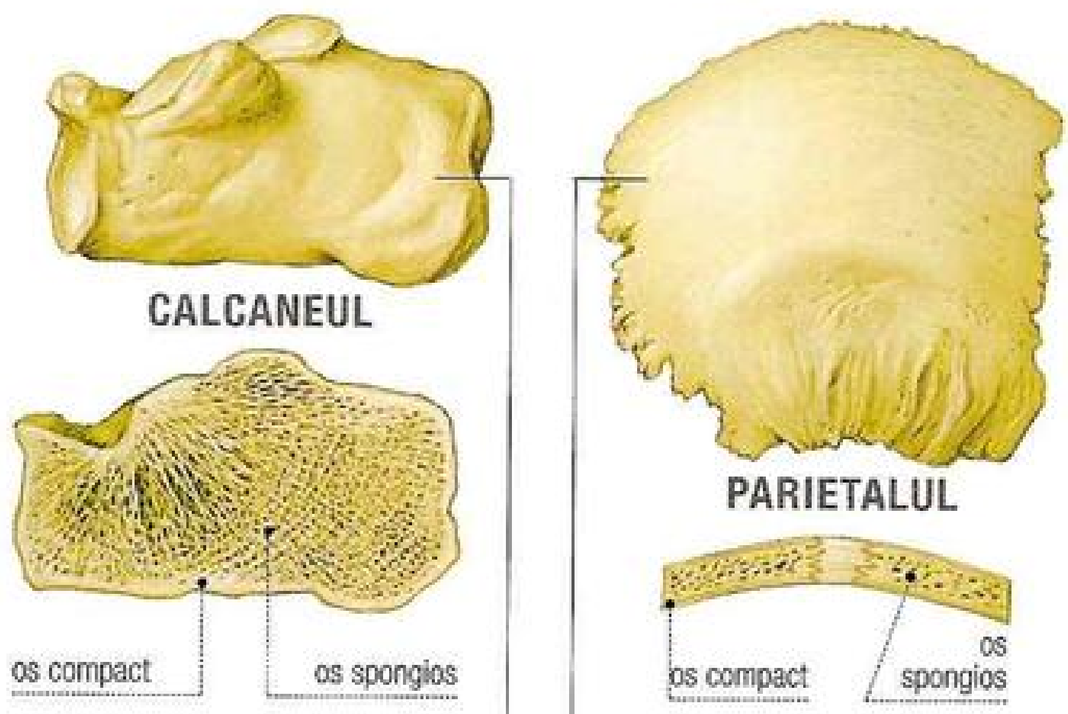

OASELE SCURTE
de mici dimensiuni și forme diverse, cubice sau cilindrice, acoperite de un înveliș subțire de țesut compact și pline de țesut osos spongios.

OASELE LATE
de forme și dimensiuni diferite, mai mult sau mai puțin late, alcătuite din două învelișuri de țesut osos compact care conține un țesut osos spongios, numit diploe.

FRACTURILE OSOASE

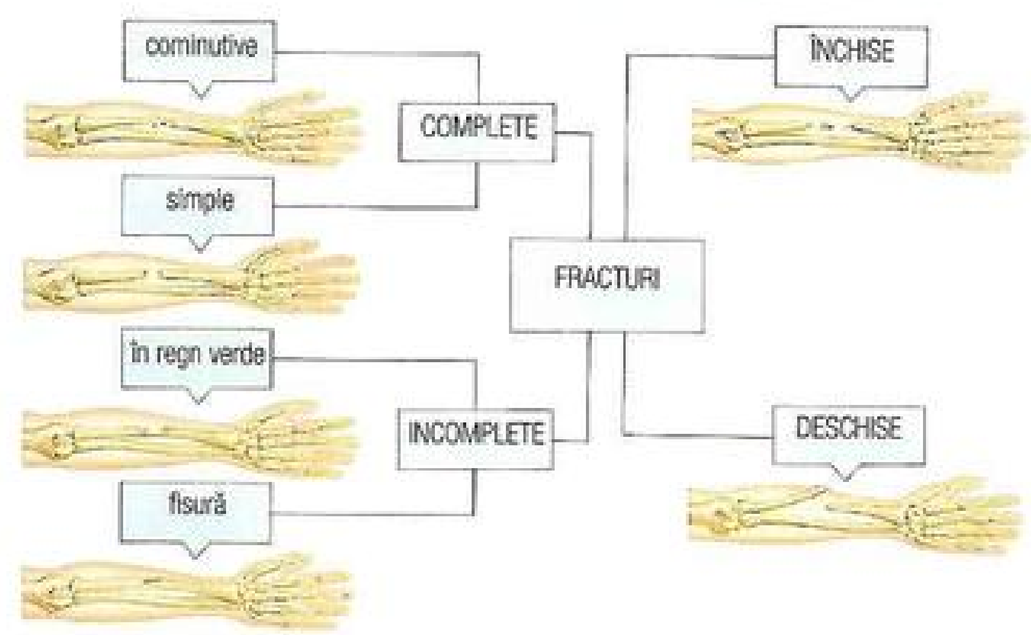

OASELE LUNGI

sunt alcătuite dintr-un corp central (diafiză) și două extremități (epifize), cu un înveliș extern de țesut compact (corticala) și împachetat într-o membrană dură (periost) și alta internă rezistentă (endost). Extremitățile sunt formate dintr-un țesut spongios care adăpostește măduva osoasă roșie, în timp ce în interior se află un canal central care găzduiește măduva osoasă galbenă.

VASCULARIZAȚIA OSOASĂ

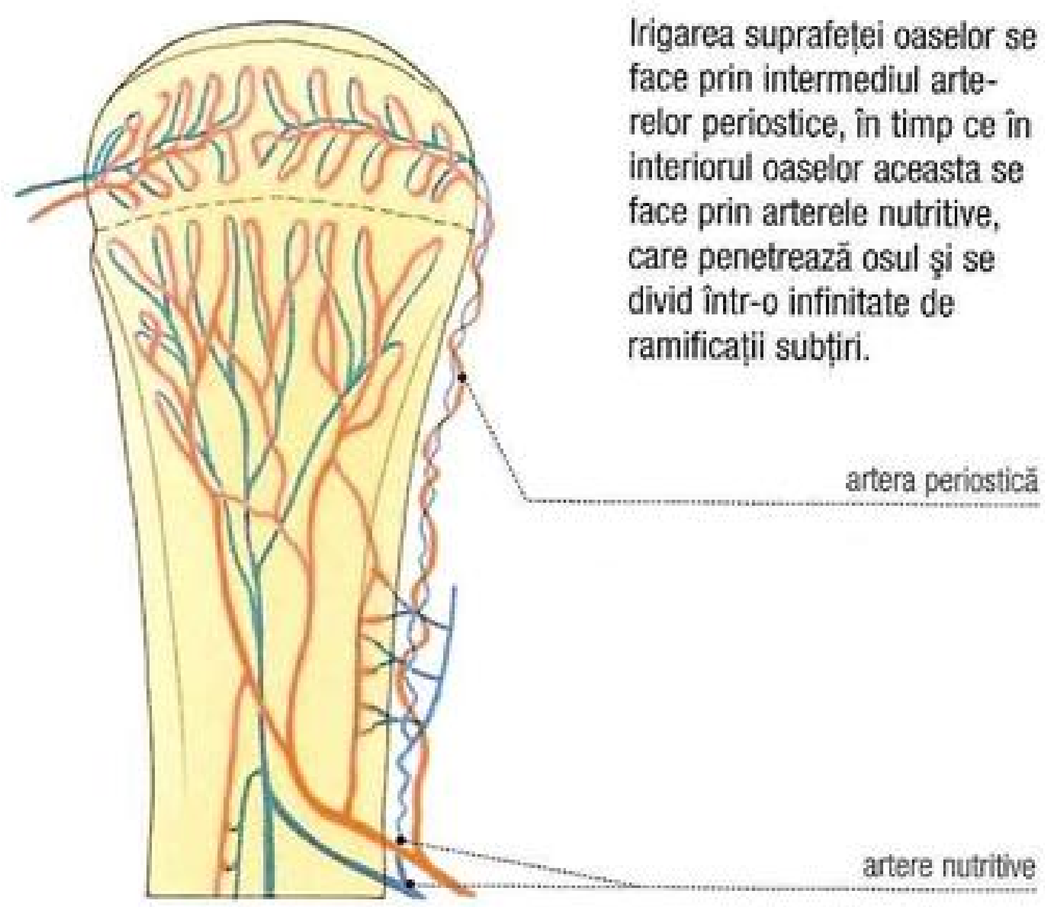

Irigarea suprafeței oaselor se face prin intermediul arterelor periostice, în timp ce în interiorul oaselor aceasta se face prin arterele nutritive, care penetrează osul și se divid într-o infinitate de ramificații subțiri.

FUNCȚIILE OASELOR

- Reprezintă structura rigidă care formează scheletul corpului, determinând forma și dimensiunea acestuia.
- Protejează diverse organe interne moi, vulnerabile la loviturile și agresiunile externe.
- Sunt componentele rigide ale aparatului locomotor: servesc drept puncte de sprijin pentru mușchi și reprezintă astfel brațele de pârghie care permit mobilitatea părților distincte ale corpului.
- Constituie o importantă rezervă de minerale cum ar fi calciul și fosforul.
- Conțin măduva osoasă roșie, cu rol în producerea hematiilor.

O fractură osoasă corespunde unei **rupturi de os**, ea putând fi **incompletă**, atunci când este parțială, sau **completă**, atunci când se rupe în două sau mai multe fragmente, uneori în multiple rupturi (fracturi cominutive). Dacă pielea care acoperă osul rupt rămâne intactă, atunci fractura se numește **închisă**; în schimb, dacă țesuturile superficiale se rup iar fragmentele oaselor rupte ies în afară, este vorba despre o fractură **deschisă**.

Introducere
Celula
Corpul uman
Aparatul locomotor
Aparatul digestiv
Aparatul respirator
Aparatul circulator
Sângele
Limfa
Sistemul nervos
Simțurile
Aparatul urinar
Aparatul reproducător
Reproducerea umană
Sistemul endocrin
Sistemul imunitar
Index alfabetic

SISTEMUL OSOS

SCHELETUL

VEDERE FRONTALĂ

os frontal
os parietal
os temporal
os zigomatic sau malar
maxilar inferior sau mandibulă
piramida nazală
os sfenoid
maxilar superior
clavicula
coaste
humerus
vertebre
scapula sau omoplatul
stern
os coxal
sacrum
ilion
pubis
radius
cubitus
oase carpiene
oase metacarpiene
falange
ischion
femur
rotula
peroneu
tibia
astragal

Din câte oase este format corpul uman? În general, scheletul uman este alcătuit din 208 oase, dar acest număr nu este întotdeauna constant; la unele persoane se formează niște oase mici între oasele craniului sau între articulațiile degetelor.

VEDERE DORSALĂ

parietal
temporal
clavicula
scapula sau omoplatul
coaste
sacrum
coccis
femur
occipital
maxilar inferior sau mandibulă
vertebre
os coxal
cubitus
radius
oase carpiene
oase metacarpiene
falange
tibia
peroneu
astragal
calcaneu

Simetrie perfectă. Scheletul prezintă o simetrie perfectă: dacă se împarte cu o linie verticală în jumătate, ambele părți sunt identice. Din această cauză, toate oasele care sunt impare, unice, au o formă simetrică, în timp ce oasele pare, duble, au o formă neregulată, dar sunt situate în mod simetric, de o parte și de alta a corpului.

OASELE CAPULUI

VEDERE FRONTALĂ

os frontal
parietal
zigomatic sau malar
etmoid
vomer
maxilar superior
piramida nazală
sfenoid
lacrimal
cornete nazale
maxilar inferior sau mandibulă

OASELE CAPULUI

VEDERE LATERALĂ

os frontal
etmoid
piramida nazală
zigomatic sau malar
maxilar superior
sfenoid
parietal
temporal
occipital
maxilar inferior sau mandibulă

SCHELETUL CAPULUI ESTE ALCĂTUIT DIN DOUĂ PĂRȚI:

- **Cutia craniană** constituie partea superioară şi este compusă din opt oase sudate între ele, formând o cavitate în care se găseşte encefalul.
- **Oasele feței** constituie partea inferioară, fiind reprezentate de diverse oase unite între ele, cu excepția maxilarului inferior, care este mobil. Găzduiesc majoritatea organelor de simț şi conțin primele părți ale aparatelor respirator şi digestiv.

OSCIOARELE URECHII MEDII

În urechea medie, săpată în stânca osului temporal, se găseşte o înlănțuire de trei oscioare care nu fac parte din schelet, dar care îndeplinesc un rol fundamental pentru auz: ciocănelul, nicovala şi scărița.

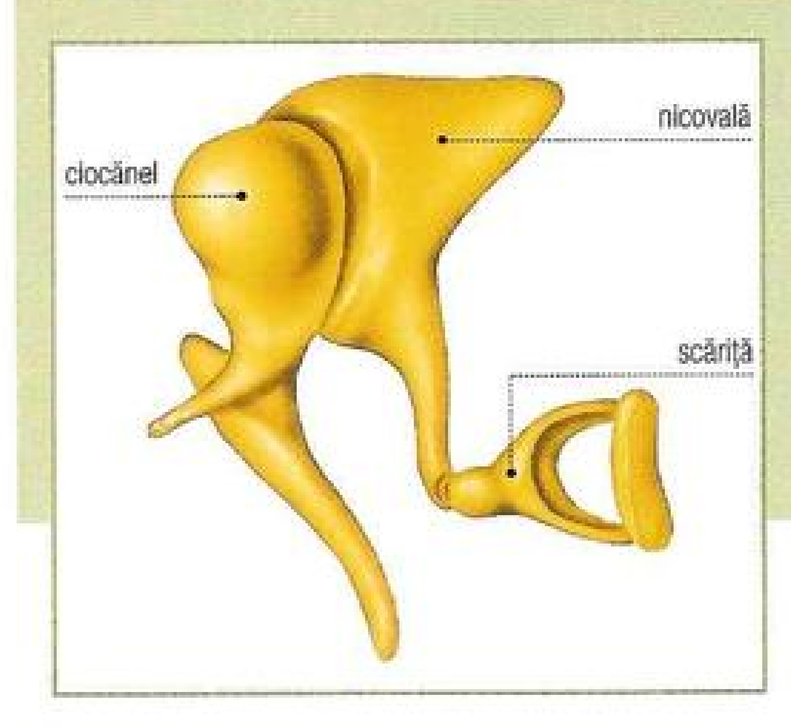

OASELE CAPULUI

VEDERE DIN SPATE

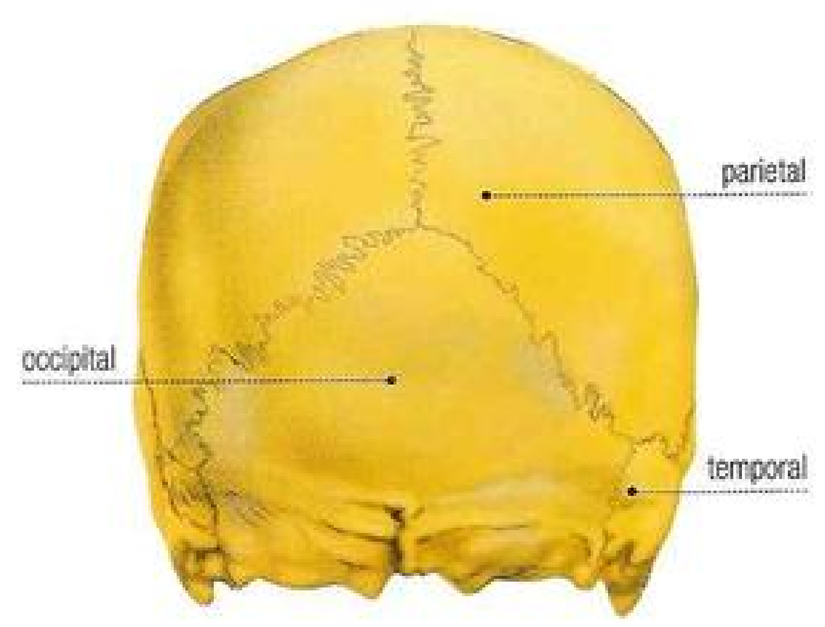

COLOANA VERTEBRALĂ

VEDERE LATERALĂ

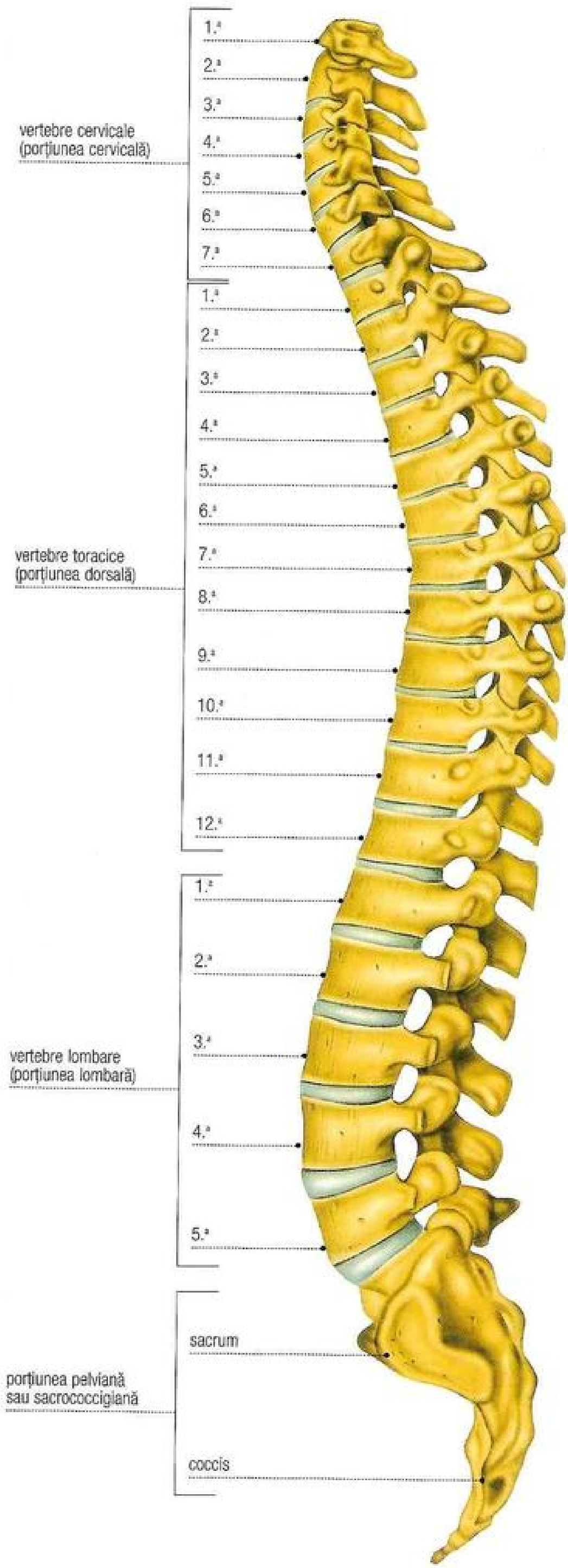

Coloana vertebrală reprezintă **axa trunchiului**: se află de-a lungul liniei mediane a spatelui, de la baza craniului până la pelvis. Este alcătuită dintr-o serie de oase suprapuse unul peste altul, **vertebrele**; în total sunt 34 de vertebre, dar doar cele 24 superioare sunt independente, în timp ce ultimele sunt sudate între ele şi formează oasele **sacrum** şi **coccis**.

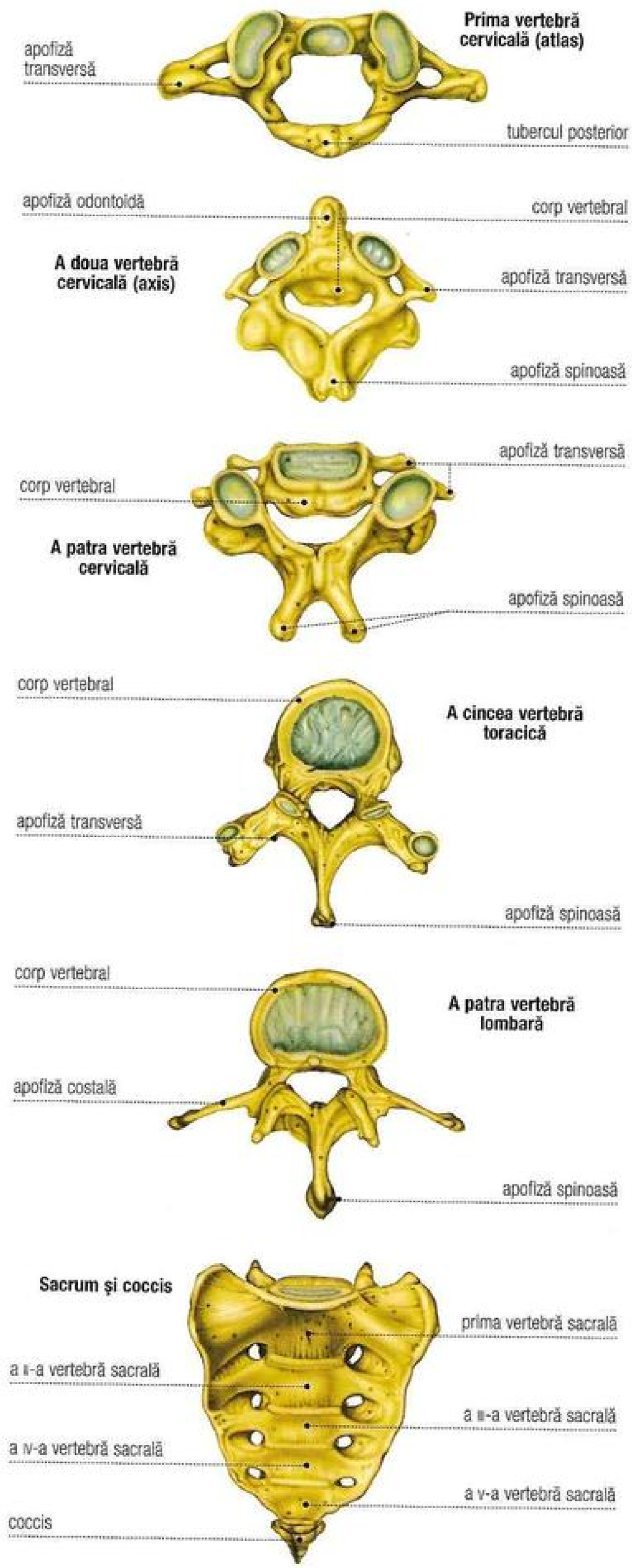

SISTEMUL OSOS

SCAPULA (SAU OMOPLATUL) DREPT

VEDERE FRONTALĂ

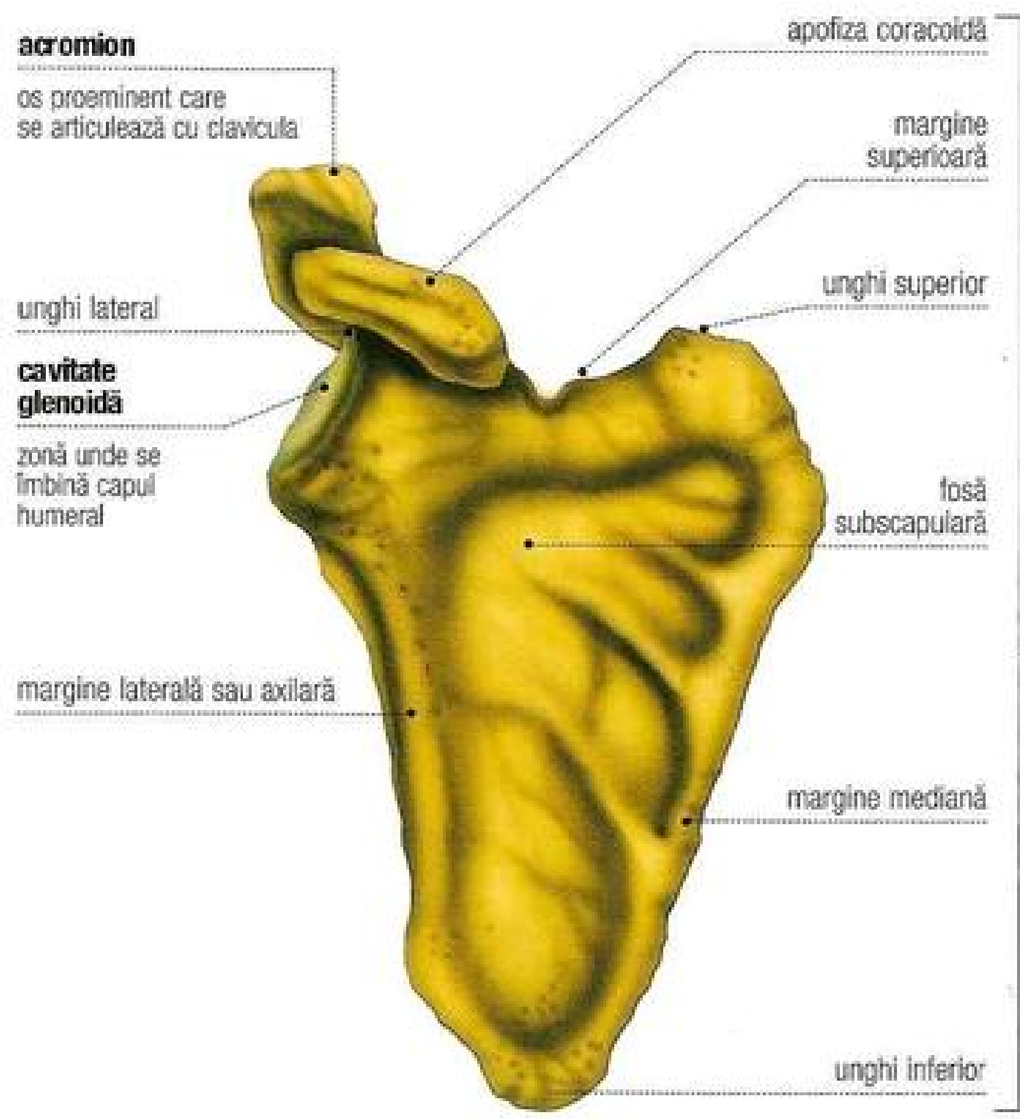

MÂNA DREAPTĂ

VEDERE DORSALĂ

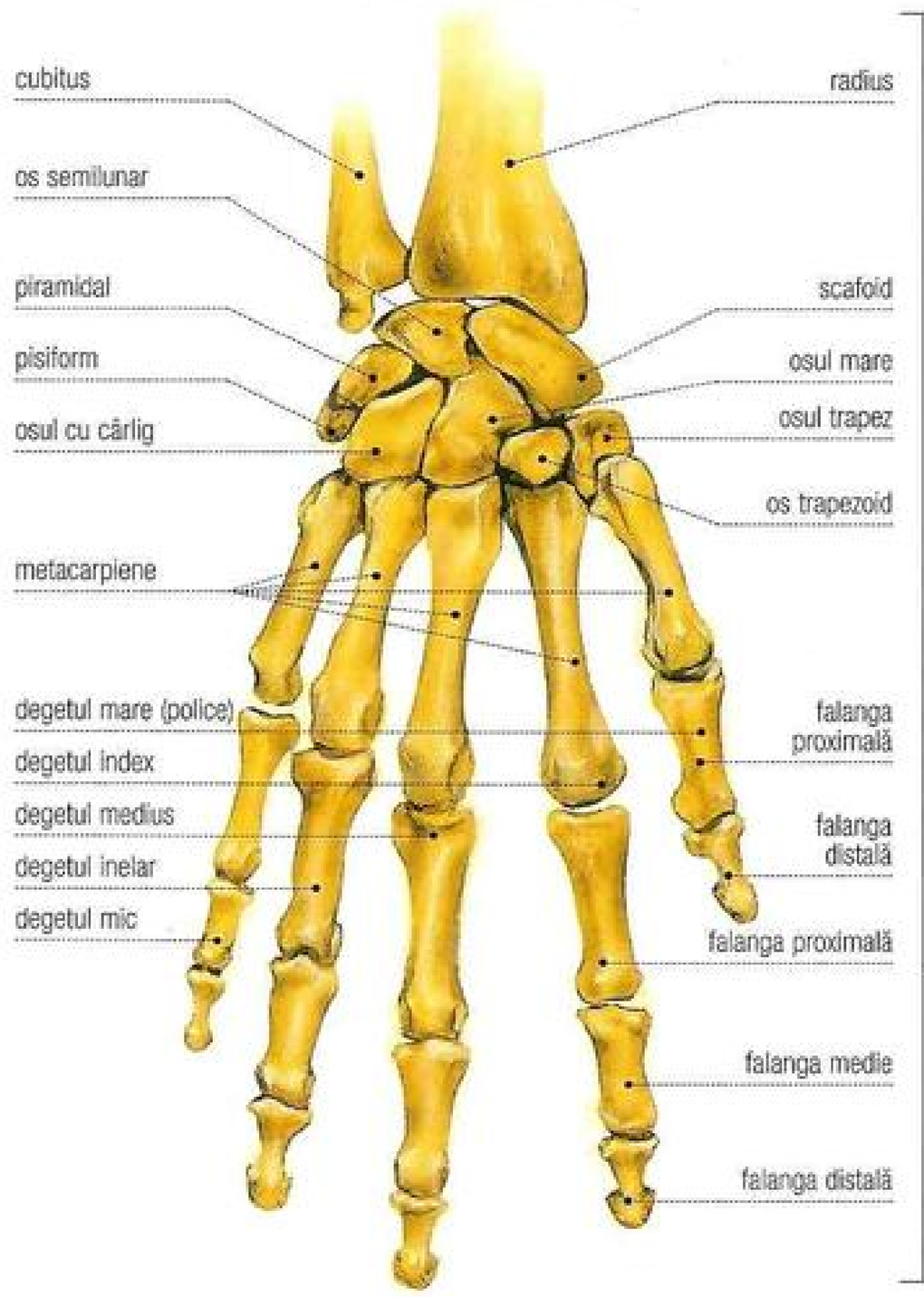

Scheletul membrului superior este format din oasele **braţului** (humerus), **antebraţului** (cubitus şi radius) şi ale **mâinii** (carpiene, metacarpiene şi falange).

SCHELETUL EXTREMITĂŢII SUPERIOARE

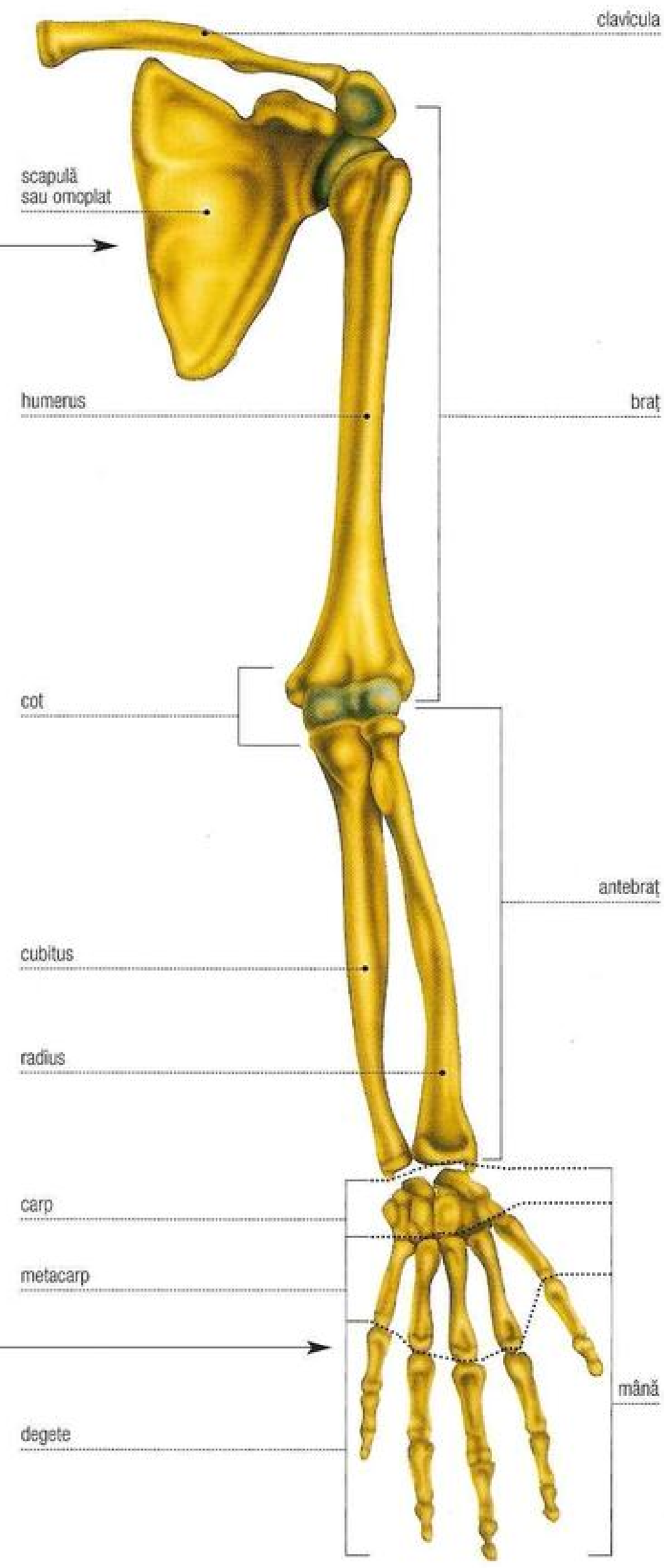

Scheletul membrului inferior este format din oasele **coapsei** (femurul), oasele **gambei** (tibia şi peroneul) şi oasele **piciorului** (tars, metatars şi degete).

SCHELETUL EXTREMITĂŢII INFERIOARE

os coxal sau iliac
şold
coapsă
femur
rotulă
genunchi
peroneu
tibia
gambă
tars
metatars
picior
degete

OSUL COXAL (SAU ILIAC) DREPT

VEDERE FRONTALĂ

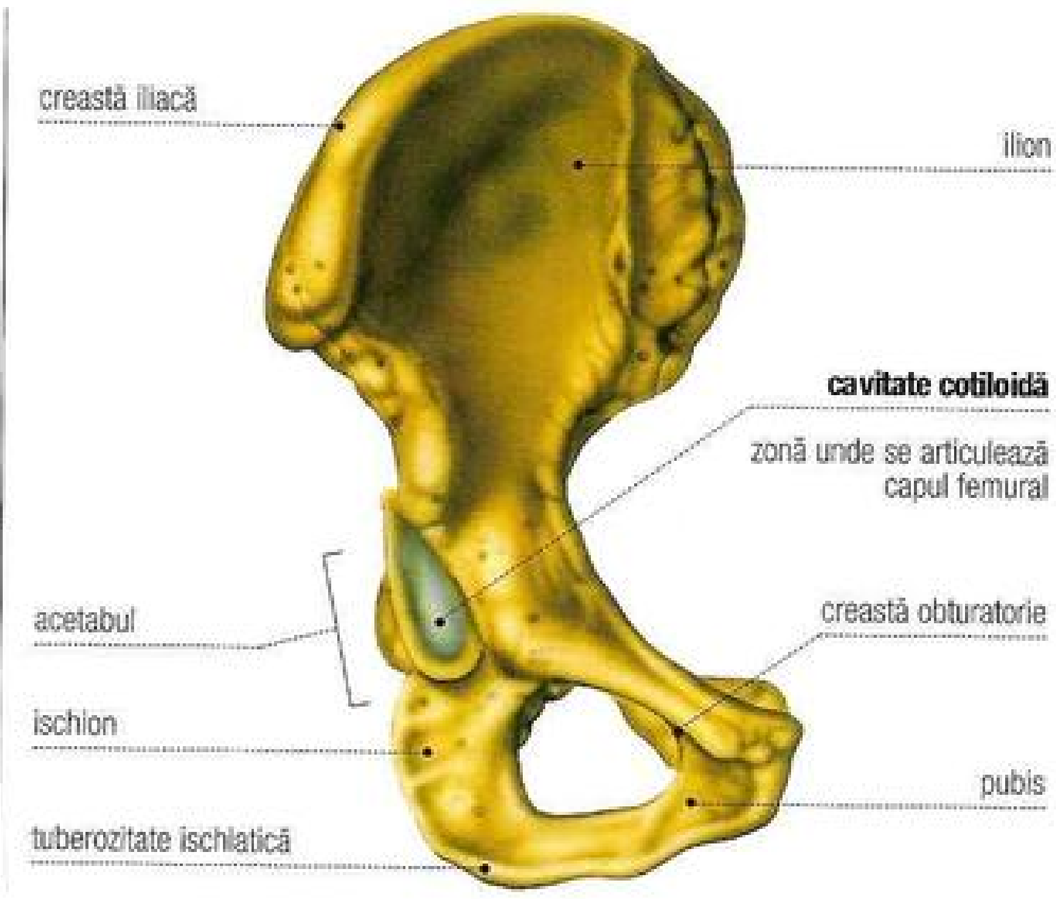

Scheletul piciorului este alcătuit din diferite segmente:

- tarsul, în partea posterioară, compus din opt oase de formă neregulată, dispuse în două rânduri orizontale.
- metatarsul, care corespunde labei piciorului, alcătuit din cinci oase metatarsiene.
- degetele, fiecare format din trei oase, falange, cu excepţia degetului haluce (degetul mare) care are doar două.

PICIORUL DREPT

VEDERE LATERALĂ

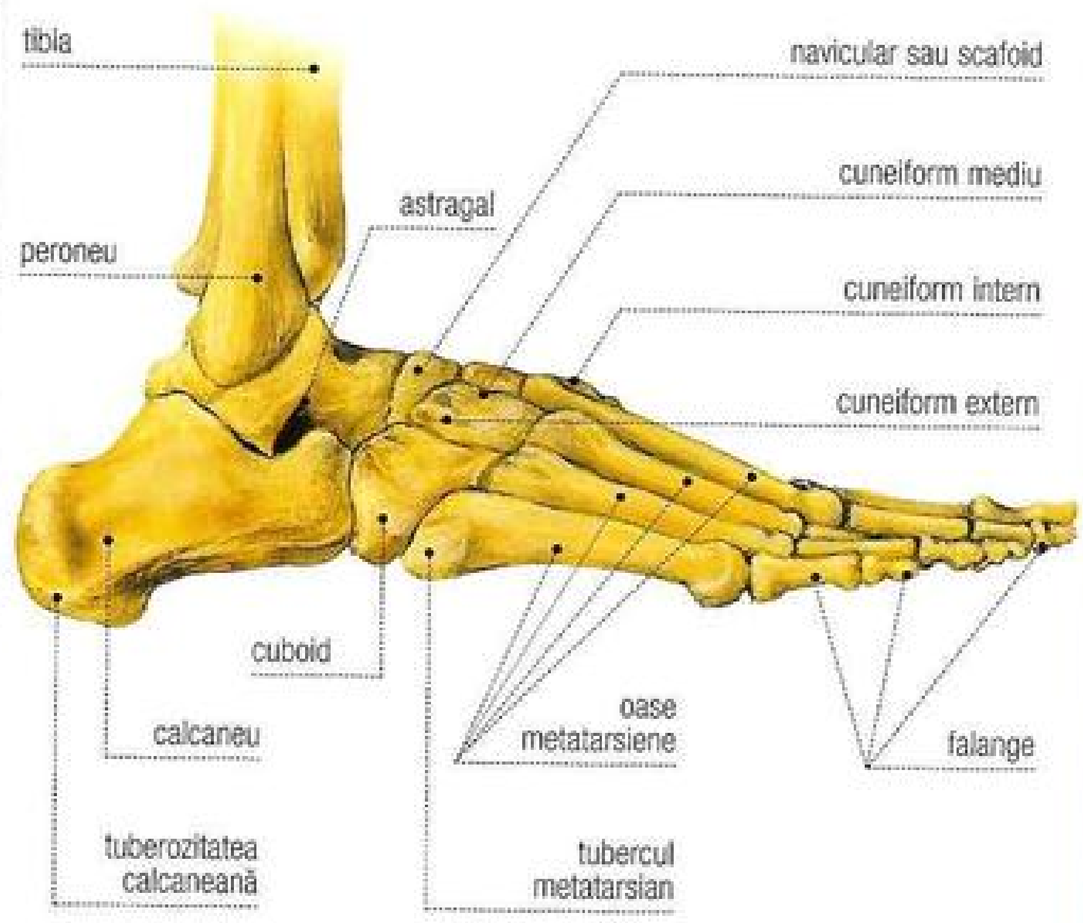

ARTICULAȚIILE

Articulațiile reprezintă **punctele de contact** între diversele oase care formează scheletul. În corpul uman există mai mult de 200 de articulații, dar sunt distincte ca tip şi au funcții diverse: unele sunt responsabile de mişcările diferitelor părți ale scheletului, iar altele, în schimb, au mobilitate redusă sau sunt fixe şi au rol de susținere şi unire a diferitelor părți.

TIPURI DE ARTICULAȚII

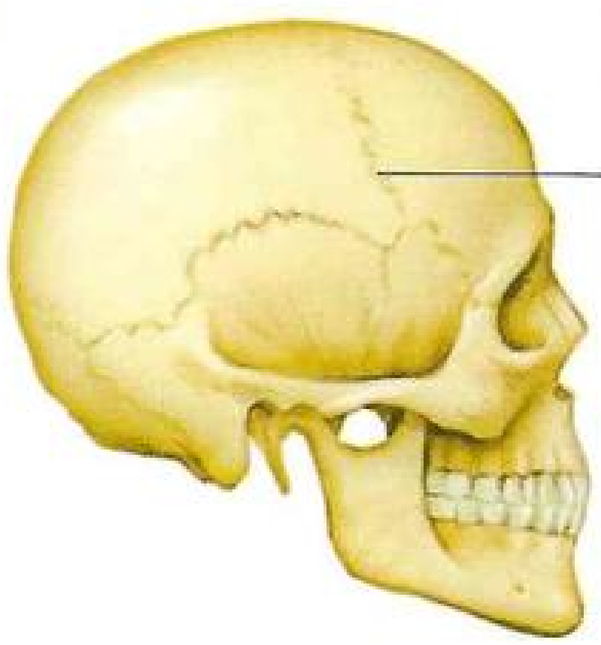

sinartrozele
sunt articulații fixe, lipsite de mobilitate, formate prin unirea strânsă a două sau mai multor segmente osoase care alcătuiesc un înveliş protector pentru țesuturile moi pe care le acoperă

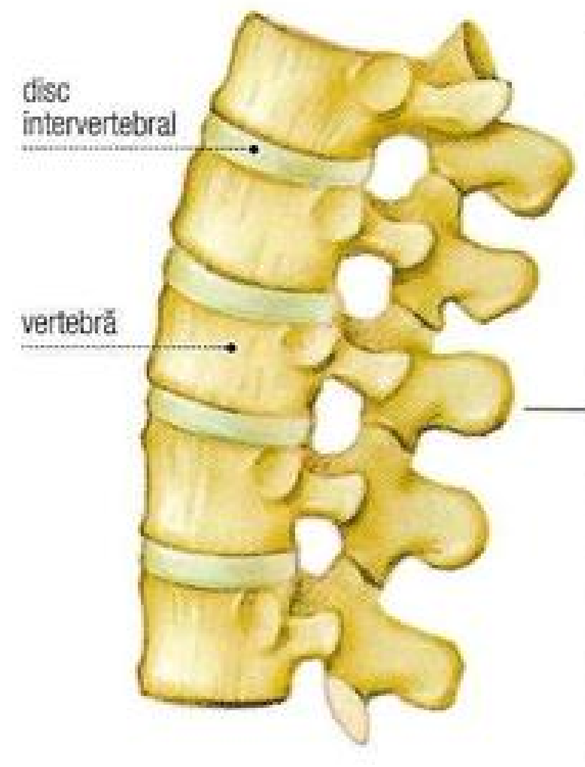

amfiartrozele
aceste articulații prezintă un grad minim de mobilitate: oasele nu sunt direct legate între ele, ci sunt separate printr-un fibrocartilaj a cărui consistență permite să se deformeze provizoriu pentru a oferi un oarecare grad de mobilitate segmentelor osoase

diartrodiale
sunt articulațiile care permit o gamă largă de mişcări de diverse tipuri

enartrozele
articulații mobile alcătuite dintr-un segment osos sferic care se îmbină în interiorul cavității, putându-se mişca în toate sensurile

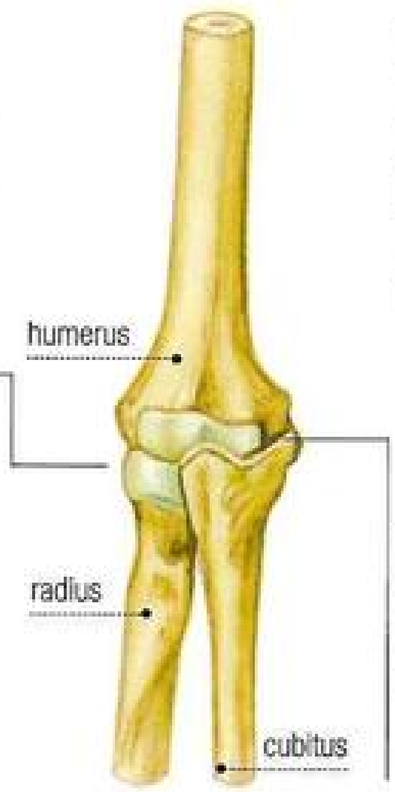

condiloartroza
articulație mobilă alcătuită dintr-un segment osos rotunjit sau eliptic şi altul care prezintă o concavitate de aceeaşi formă

artrodieză
articulație mobilă alcătuită din segmente osoase late care pot glisa între ele

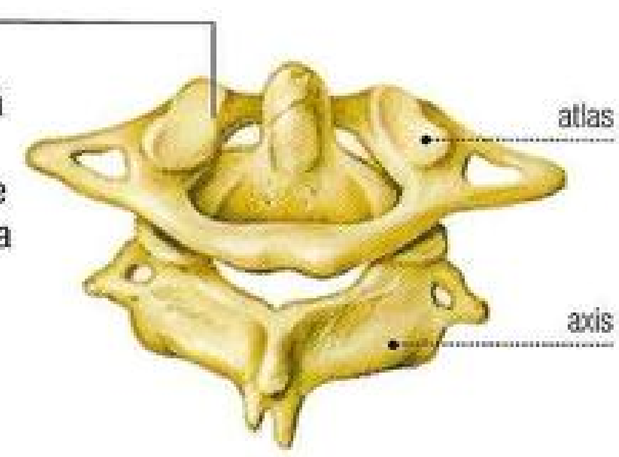

trohleartroza
articulație mobilă alcătuită dintr-un segment osos în formă de scripete, prezentând o depresiune în centru, şi altul care are o creastă ce se îmbină în cadrul scripetelui

LUXAȚIILE

O luxație, sau dislocare, este reprezentată de **deplasarea** segmentelor osoase care formează o articulație şi care nu mai pot menține contactul normal între ele.

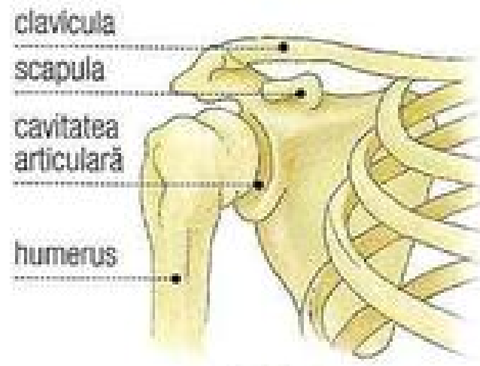

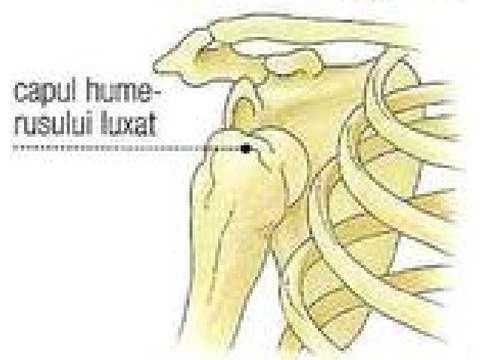

LUXAȚIA UMĂRULUI

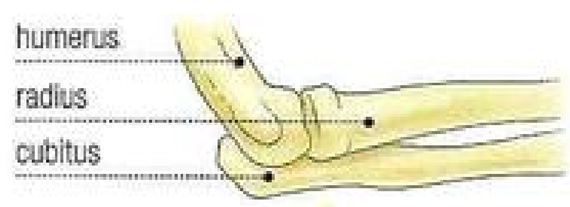

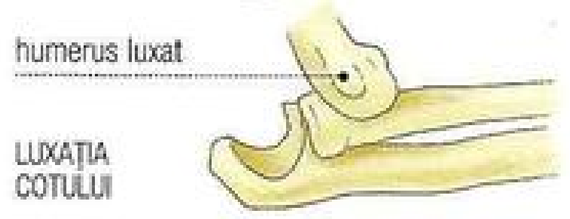

LUXAȚIA COTULUI

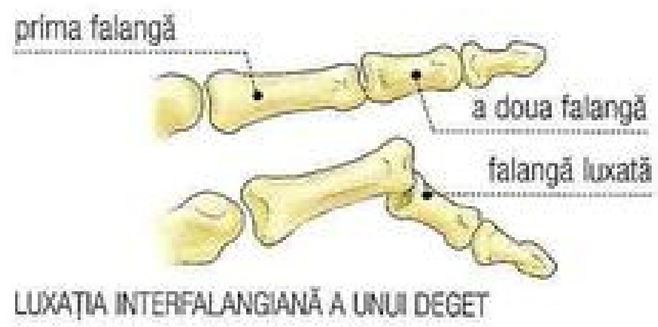

LUXAȚIA INTERFALANGIANĂ A UNUI DEGET

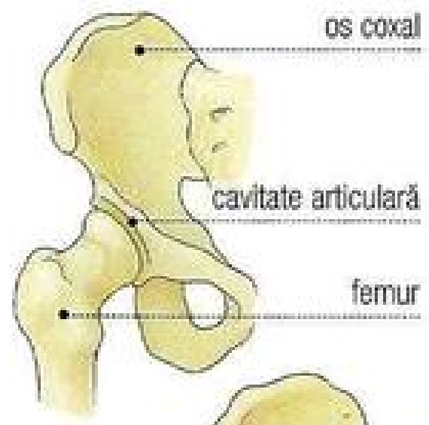

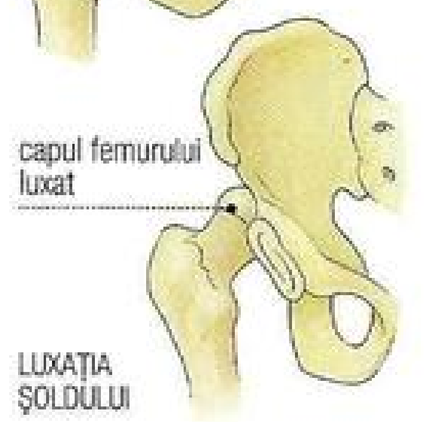

LUXAȚIA ŞOLDULUI

ELEMENTELE UNEI ARTICULAȚII MOBILE

Într-o articulație mobilă, în afara oaselor mobile, există unele elemente destinate să protejeze extremitățile osoase și altele care garantează stabilitatea ansamblului:

- **cartilaj articular:** înveliș subțire de țesut elastic și rezistent care acoperă extremitățile osoase și nu lasă suprafețele articulare să intre în contact direct;
- **capsula articulară:** membrană fibroasă care înglobează toată articulația și nu lasă segmentele osoase să se deplaseze în exces;
- **membrana sinovială:** înveliș de țesut neted și lucios care tapetează pe interior capsula articulară și secretă un lichid vâscos, care umple articulația cu lubrifiant, asigurând alunecarea suprafețelor osoase și distribuind hrana către cartilajele articulare;
- **ligamentele:** benzi fibroase rezistente care conferă stabilitate articulațiilor.

ARTICULAȚIA GENUNCHIULUI

VEDERE LATERALĂ ÎN SECȚIUNE

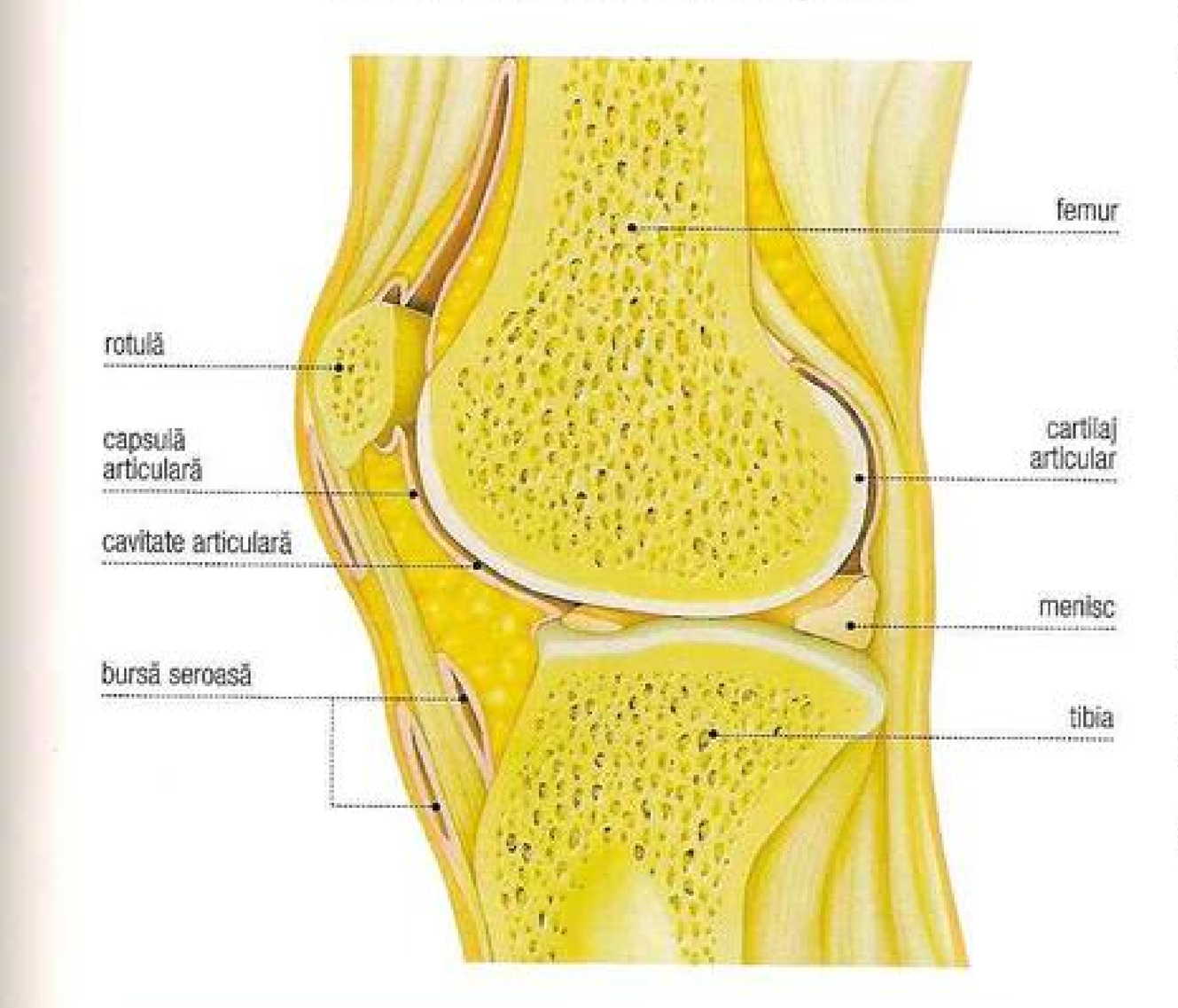

ARTICULAȚIA UMĂRULUI

VEDERE FRONTALĂ ÎN SECȚIUNE

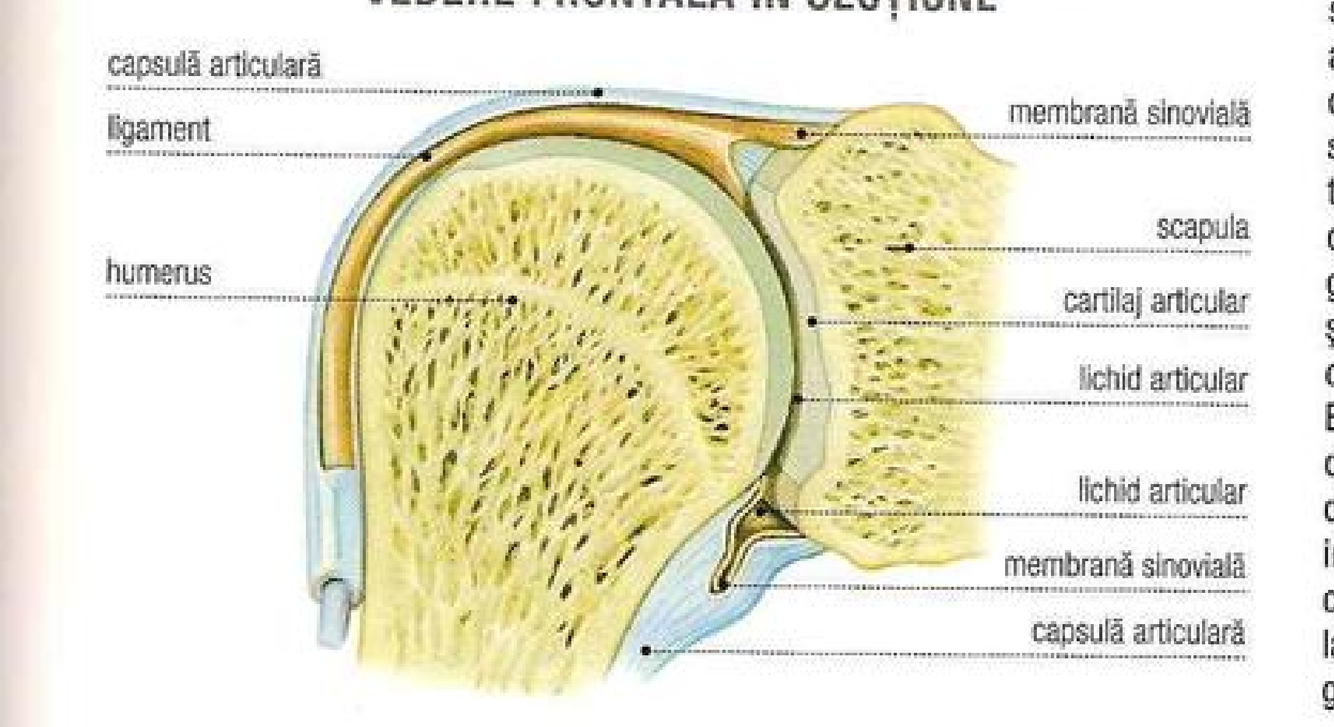

ARTICULAȚIA ȘOLDULUI

VEDERE FRONTALĂ

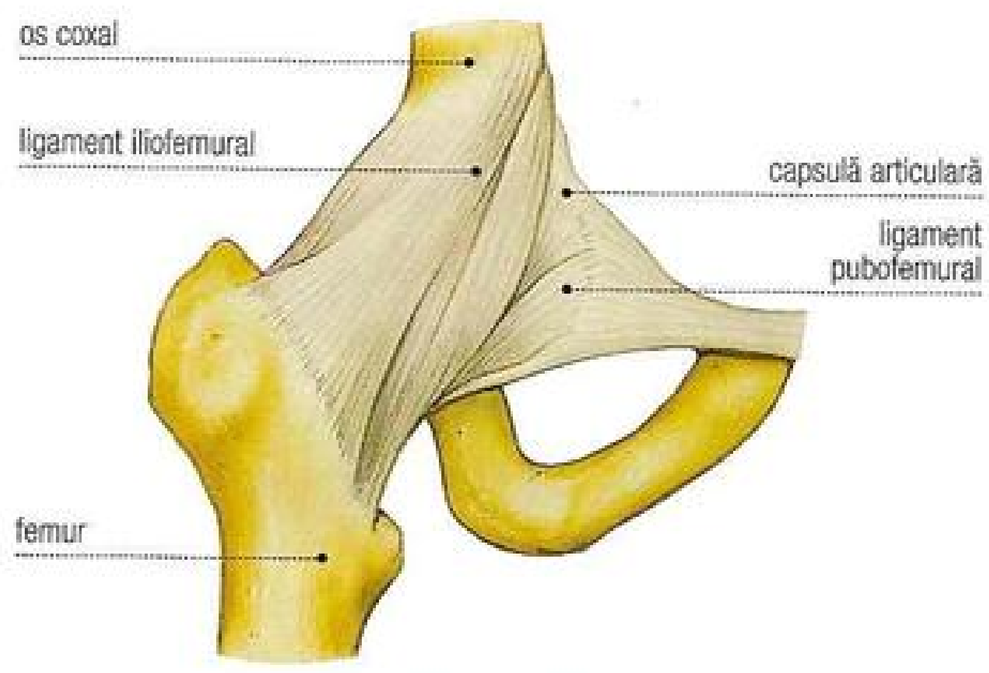

SECȚIUNE

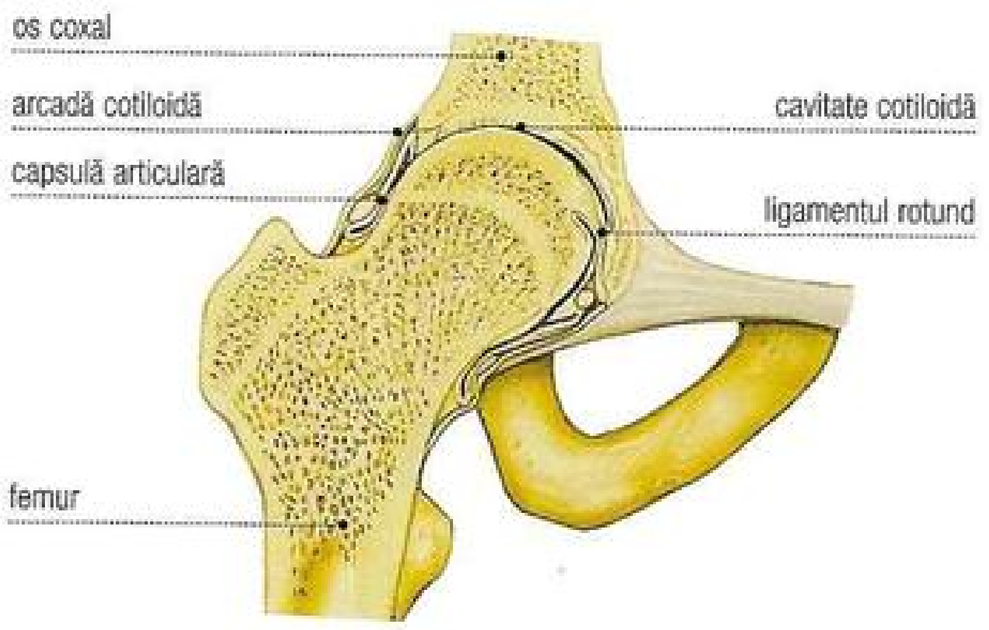

MENISCURI

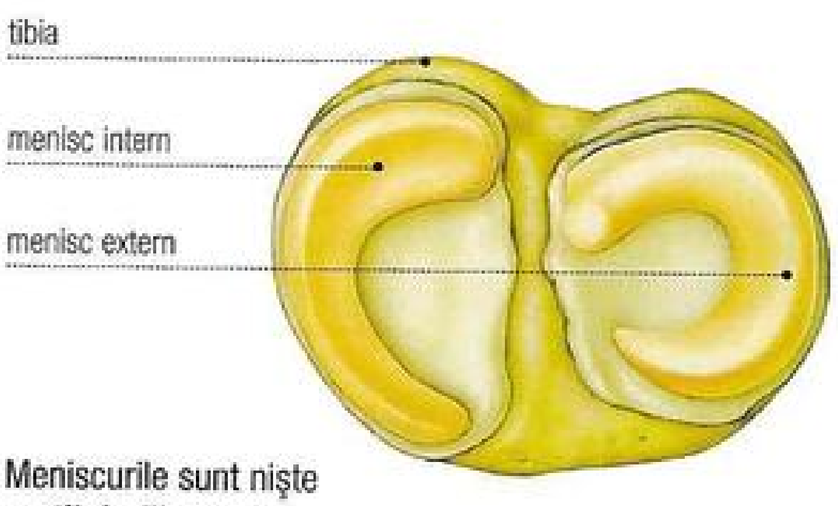

Meniscurile sunt niște **cartilaje fibroase** interpuse între segmentele osoase ale unei articulații, care măresc suprafața contactului între oase, distribuie mai bine greutatea și limitează mișcările extreme. Există meniscuri în diverse articulații, dar cele mai importante sunt cele două prezente la nivelul genunchiului.

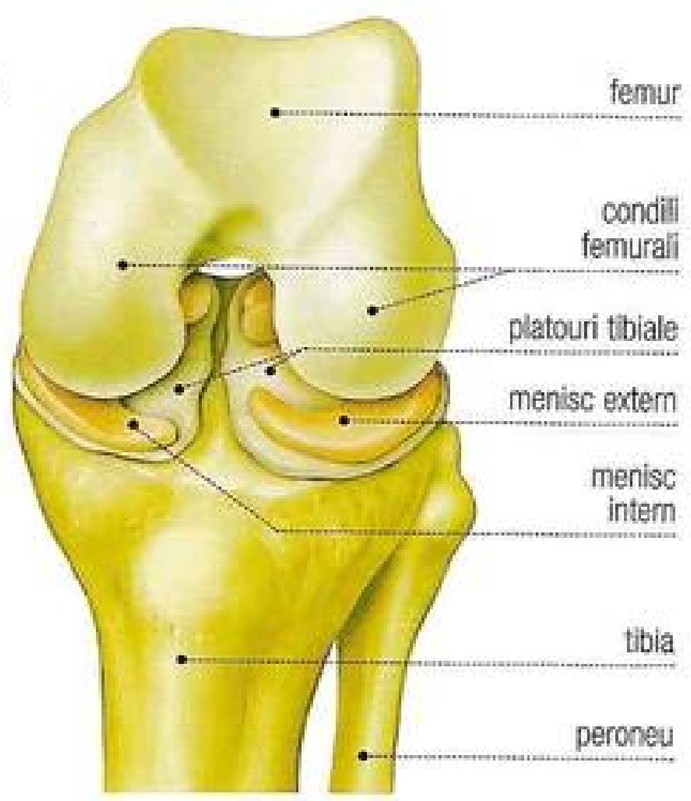

SISTEMUL MUSCULAR

Muşchii sunt nişte **mase cărnoase** foarte speciale, deoarece au proprietatea de a se contracta şi relaxa, modificându-şi suprafaţa. Există diverse tipuri de muşchi, dar cei numiţi scheletici, care sunt inseraţi pe oase direct sau cu ajutorul benzilor fibroase (tendoane), se pot contracta după dorinţa noastră, reuşind astfel să mişte diferitele părţi ale corpului; datorită acţiunii acestor muşchi ne putem plimba şi sări, putem prinde şi mişca obiecte, putem lovi şi mângâia, mesteca şi fluiera, putem să ne ştergem nasul etc.

STRUCTURA MUŞCHILOR

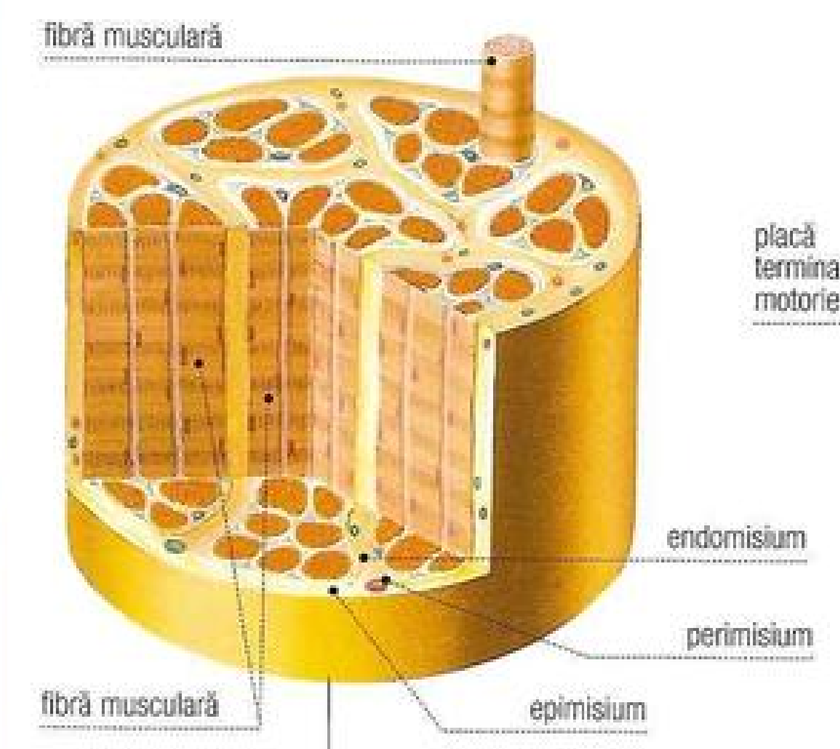

MUŞCHIUL
Este alcătuit dintr-o aglomerare de celule mari, prevăzute cu nuclee numeroase, numite **fibre musculare**, care se grupează în mai multe teci de ţesut conjunctiv rezistent

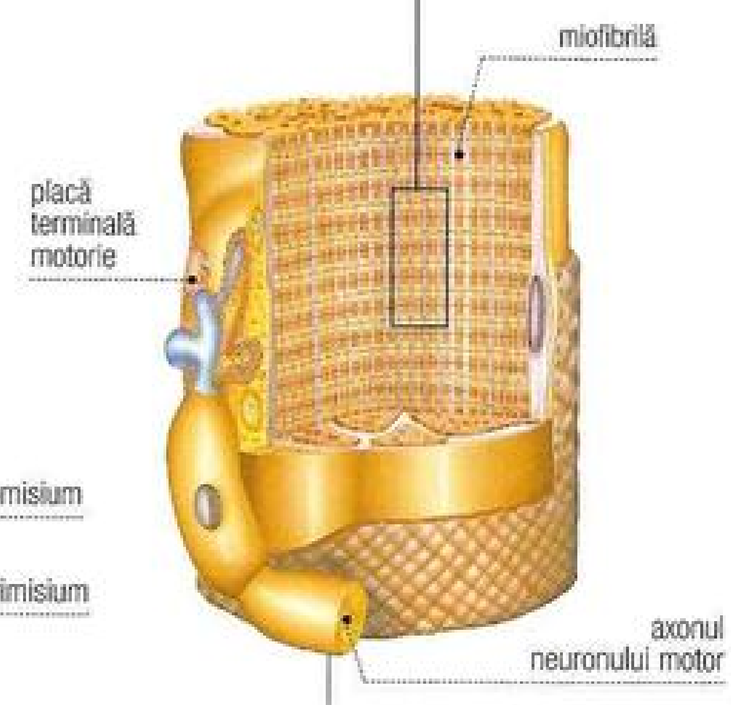

FIBRA MUSCULARĂ
Fiecare fibră musculară este brăzdată în interior de sute sau mii de **miofibrile**, foarte subţiri şi dispuse de-a lungul întregii celule

MIOFIBRILA
Privind o miofibrilă la microscopul electronic, putem vedea o serie de striaţii regulate care formează benzi de nuanţe distincte care alcătuiesc unităţile funcţionale ale muşchiului, **sarcomerii**.

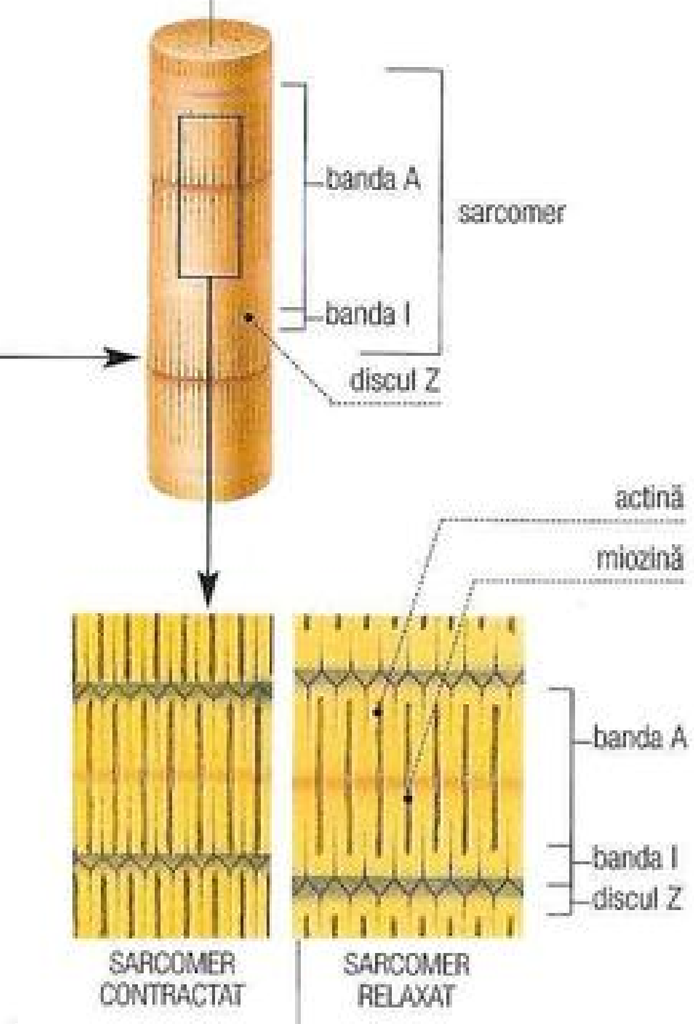

SARCOMERUL
Fiecare sarcomer conţine nişte filamente proteice subţiri de două tipuri, de actină şi de miozină, intercalate între ele; sub acţiunea unui stimul dat de sistemul nervos, filamentele de actină alunecă printre cele de miozină iar sarcomerii se scurtează, muşchii contractându-se.

Mai mult de 600 de muşchi. Unii minusculi şi delicaţi, alţii mari şi puternici; în corpul uman putem număra 640 de muşchi diferiţi.

FORMA MUŞCHILOR

Deşi toţi muşchii sunt formaţi din aceleaşi elemente şi acţionează într-o manieră asemănătoare, este foarte diversă forma unora şi a altora, fiind adaptaţi la funcţia lor concretă.

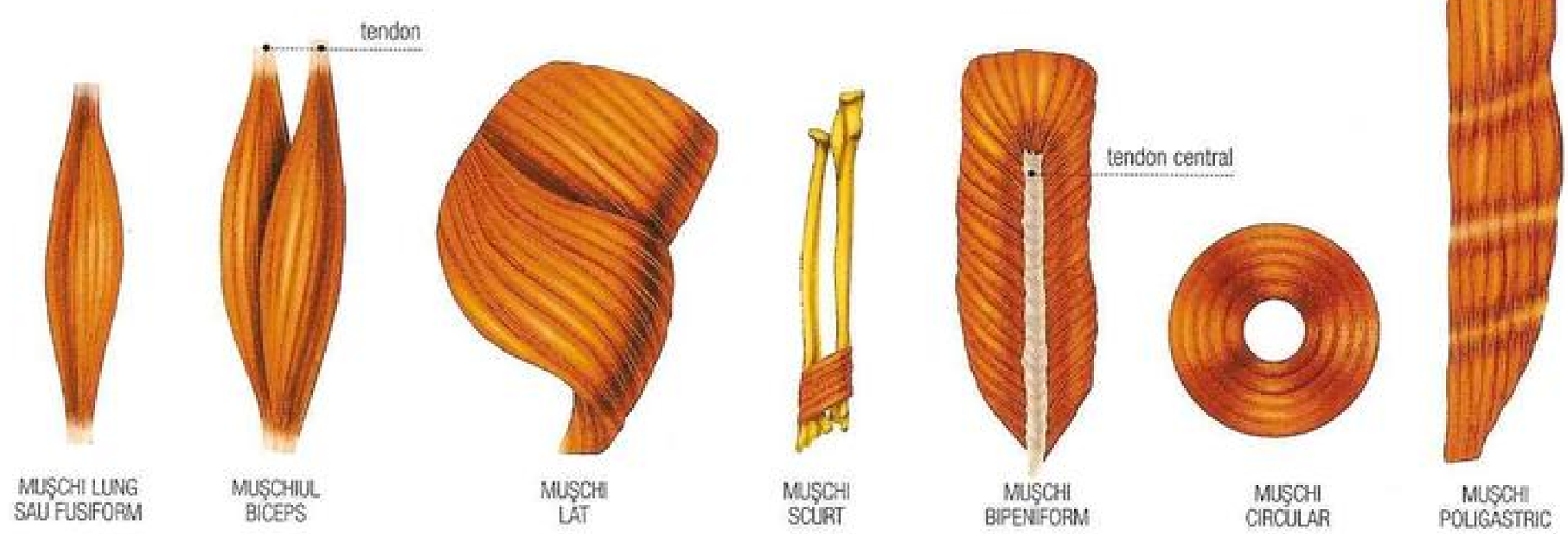

MUŞCHII CORPULUI UMAN

VEDERE FRONTALĂ

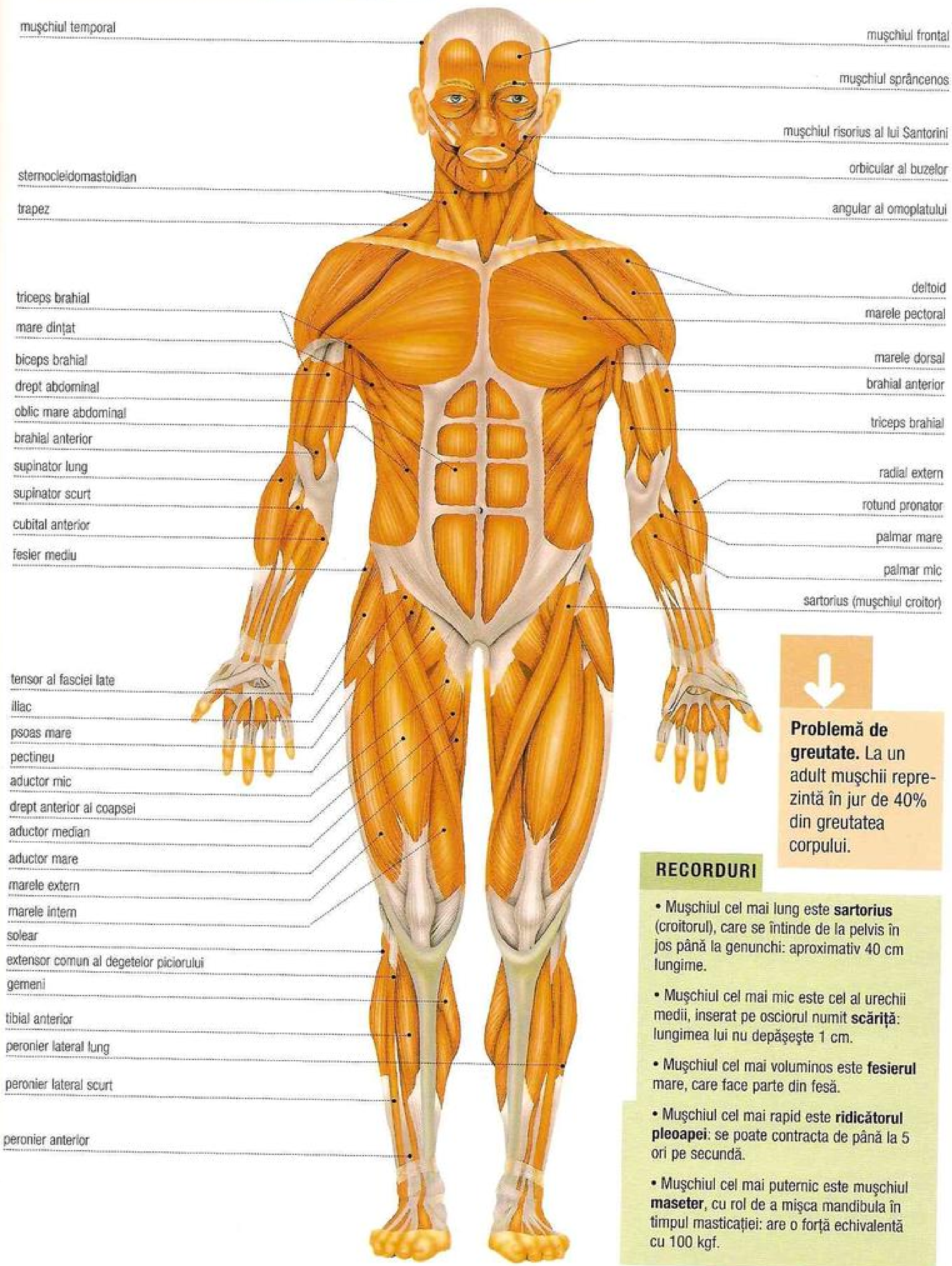

Problemă de greutate. La un adult muşchii reprezintă în jur de 40% din greutatea corpului.

RECORDURI

- Muşchiul cel mai lung este **sartorius** (croitorul), care se întinde de la pelvis în jos până la genunchi: aproximativ 40 cm lungime.
- Muşchiul cel mai mic este cel al urechii medii, inserat pe osciorul numit **scăriţă**: lungimea lui nu depăşeşte 1 cm.
- Muşchiul cel mai voluminos este **fesierul** mare, care face parte din fesă.
- Muşchiul cel mai rapid este **ridicătorul pleoapei**: se poate contracta de până la 5 ori pe secundă.
- Muşchiul cel mai puternic este muşchiul **maseter**, cu rol de a mişca mandibula în timpul masticaţiei: are o forţă echivalentă cu 100 kgf.

SISTEMUL MUSCULAR

MUŞCHII CORPULUI UMAN

VEDERE DORSALĂ

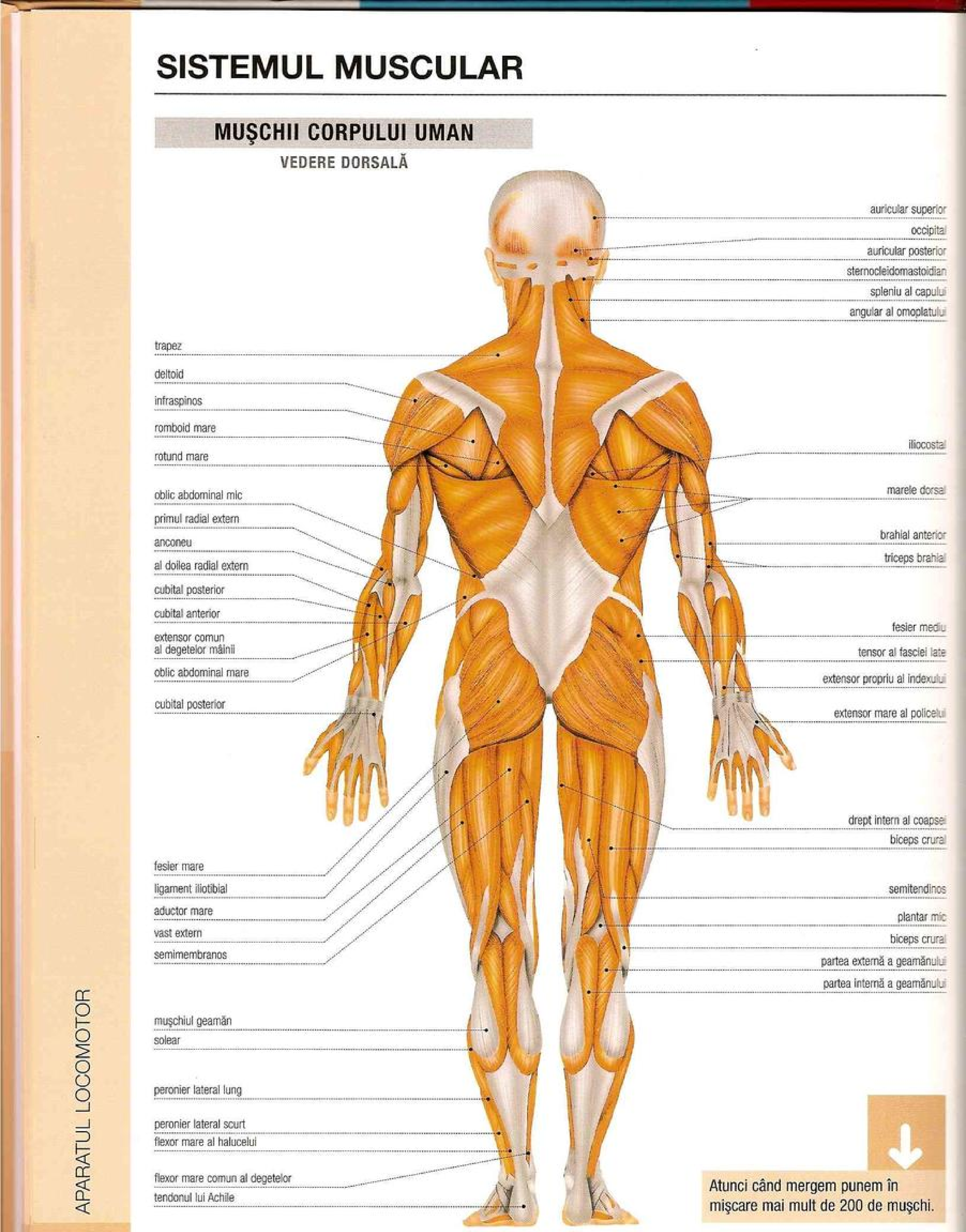

Atunci când mergem punem în mişcare mai mult de 200 de muşchi.

La nivelul capului există numeroşi muşchi. Unii acoperă craniul şi au o mobilitate limitată, în timp ce alţii, situaţi la nivelul feţei, sunt mai mobili şi se diferenţiază în două grupe:

- **muşchii faciali** sau **ai mimicii**: ne permit să luăm anumite expresii şi să ne exprimăm stările noastre de spirit;
- **muşchii masticatori**: sunt responsabili de mişcările maxilarului inferior.

MUŞCHII FEŢEI

VEDERE FRONTALĂ

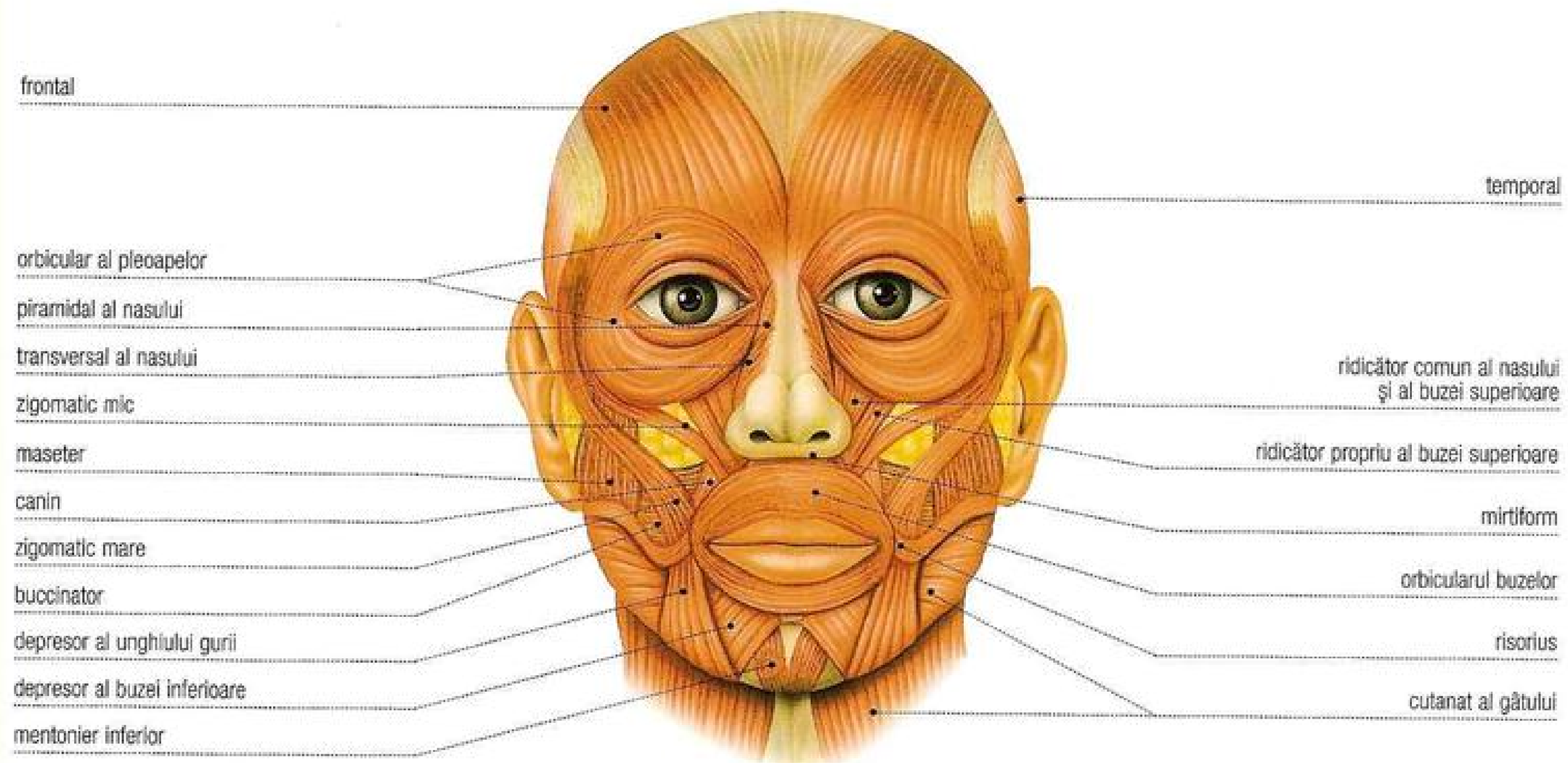

MUŞCHII FEŢEI

VEDERE LATERALĂ

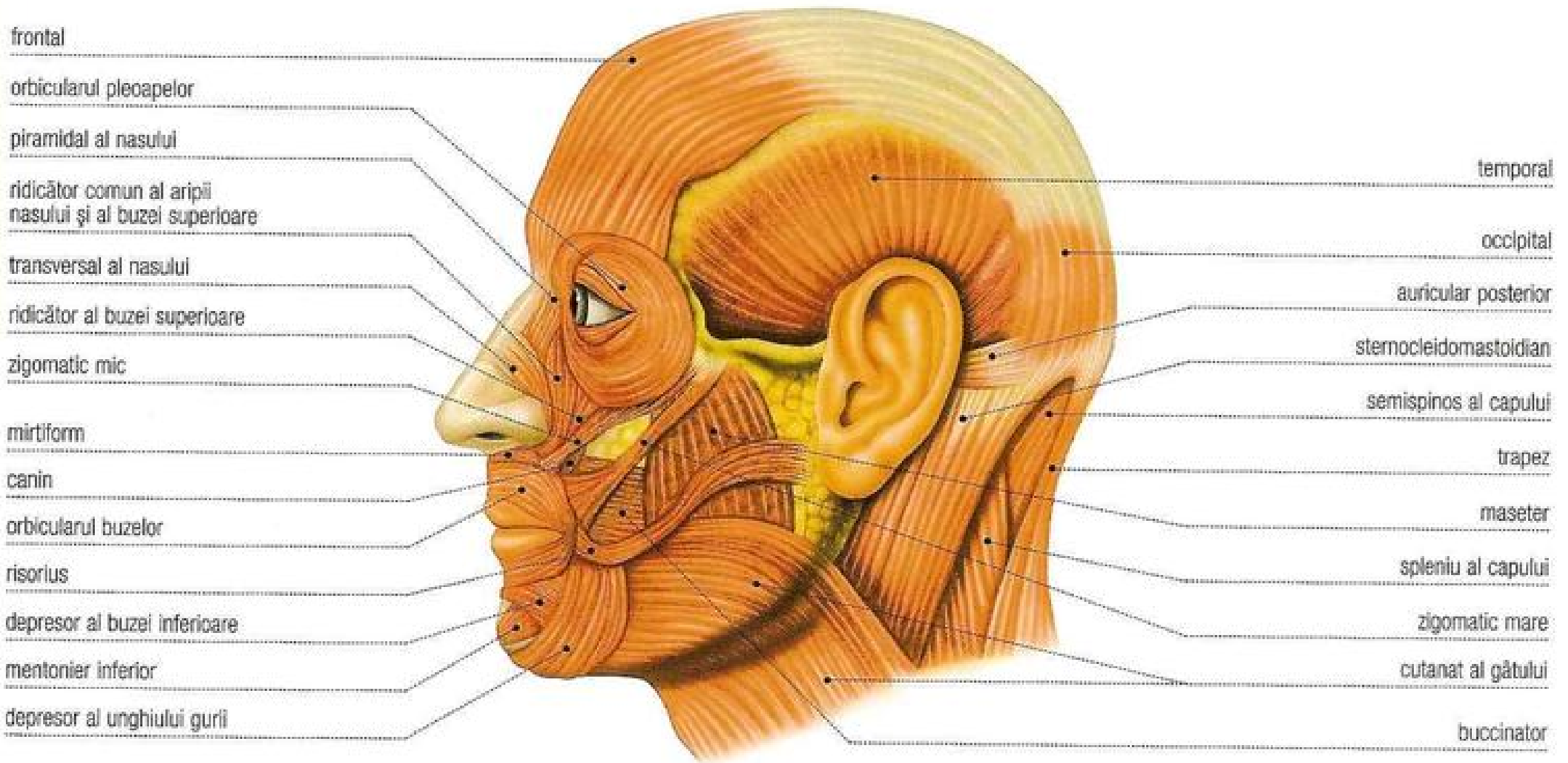

SISTEMUL MUSCULAR

Extremitățile superioare se bazează pe mușchi **voluminoși** și **puternici,** cum ar fi deltoizii, care ne permit să ne mișcăm brațele în toate direcțiile, sau bicepșii și tricepșii, responsabili cu **flexia** și **extensia** antebrațului, dar aceste extremități pot dispune și de mușchi mai puțin puternici și mici care ne permit să facem mișcări precise și subtile cu degetele.

MUȘCHII EXTREMITĂȚII SUPERIOARE

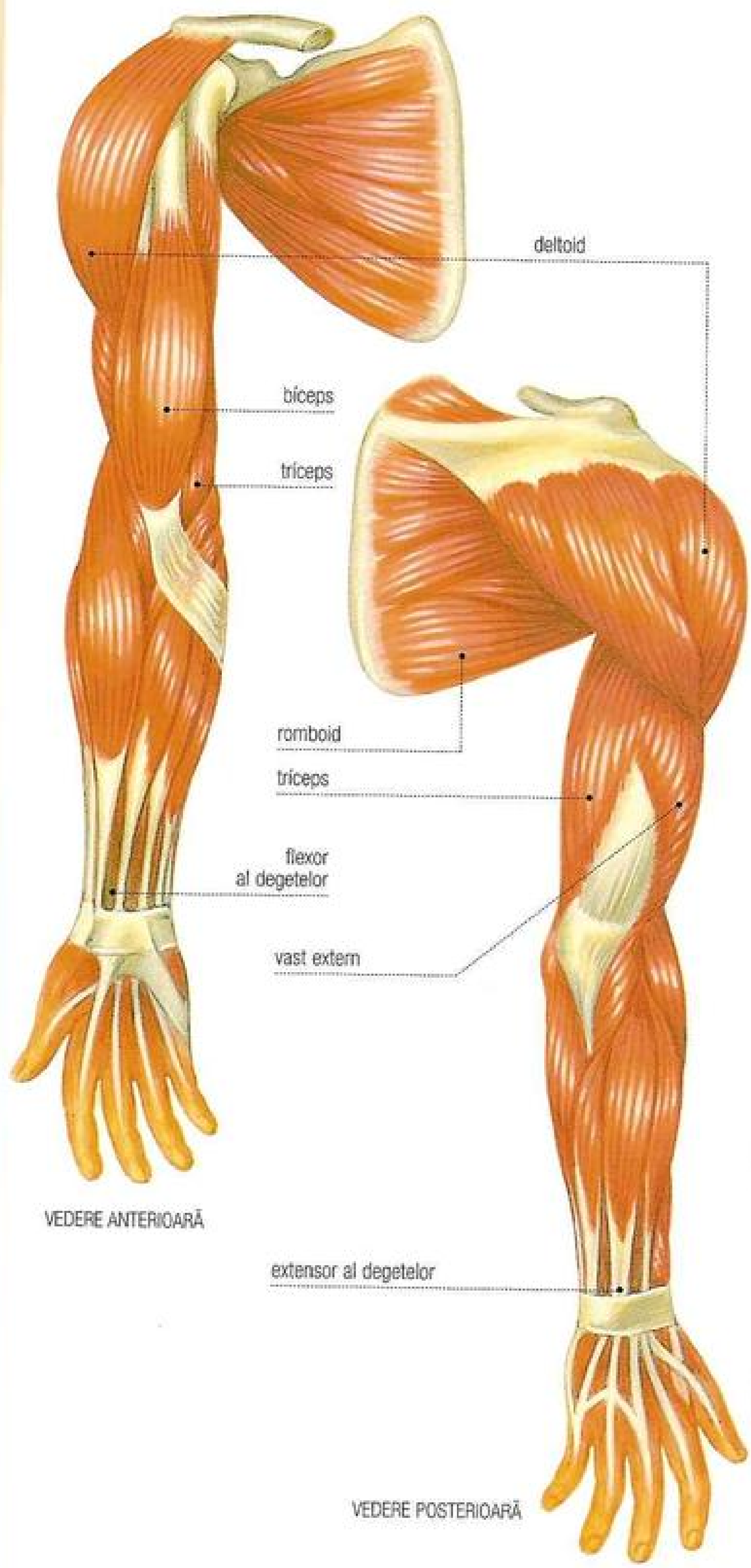

MUȘCHII MÂINII

VEDERE POSTERIOARĂ

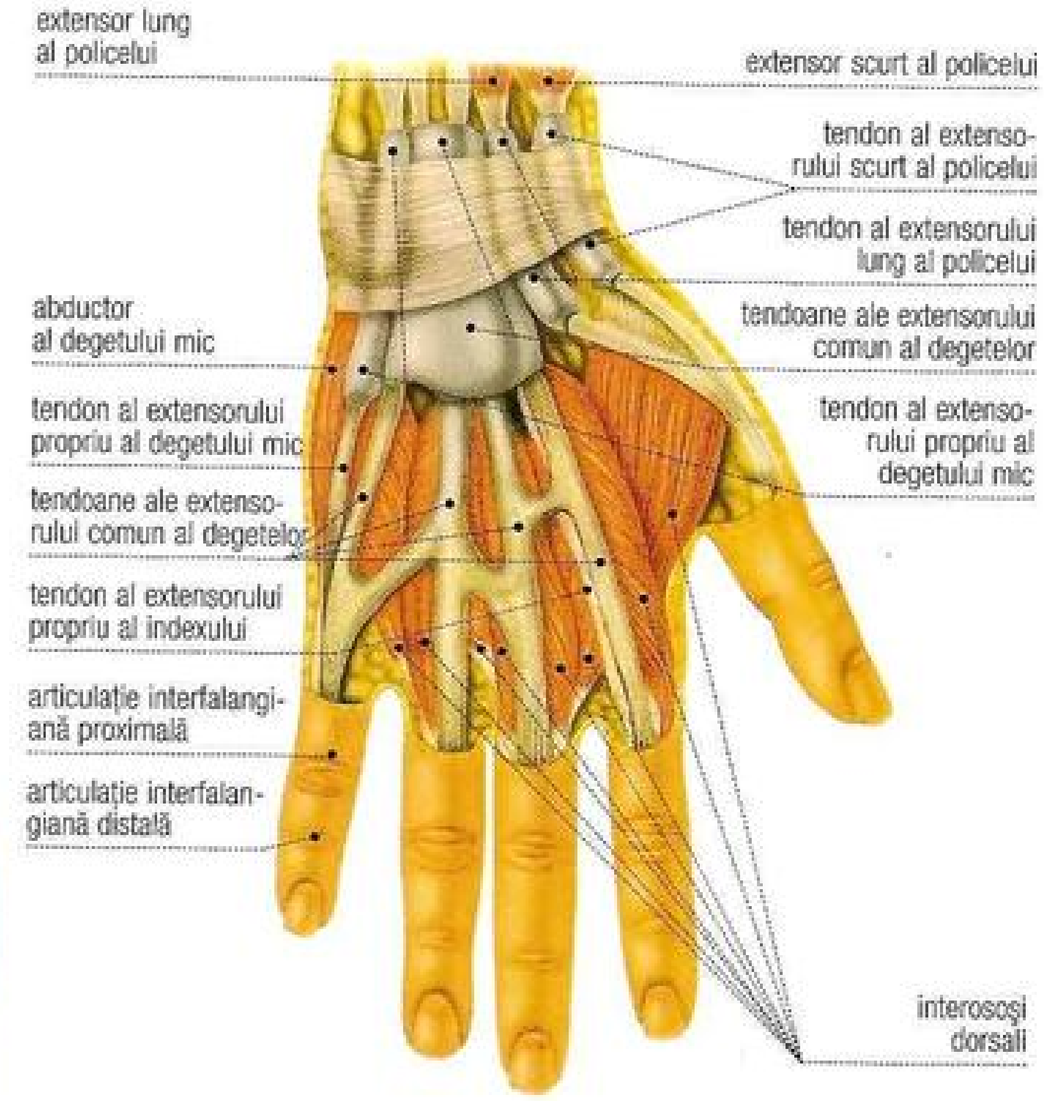

MUȘCHII MÂINII

VEDERE PALMARĂ

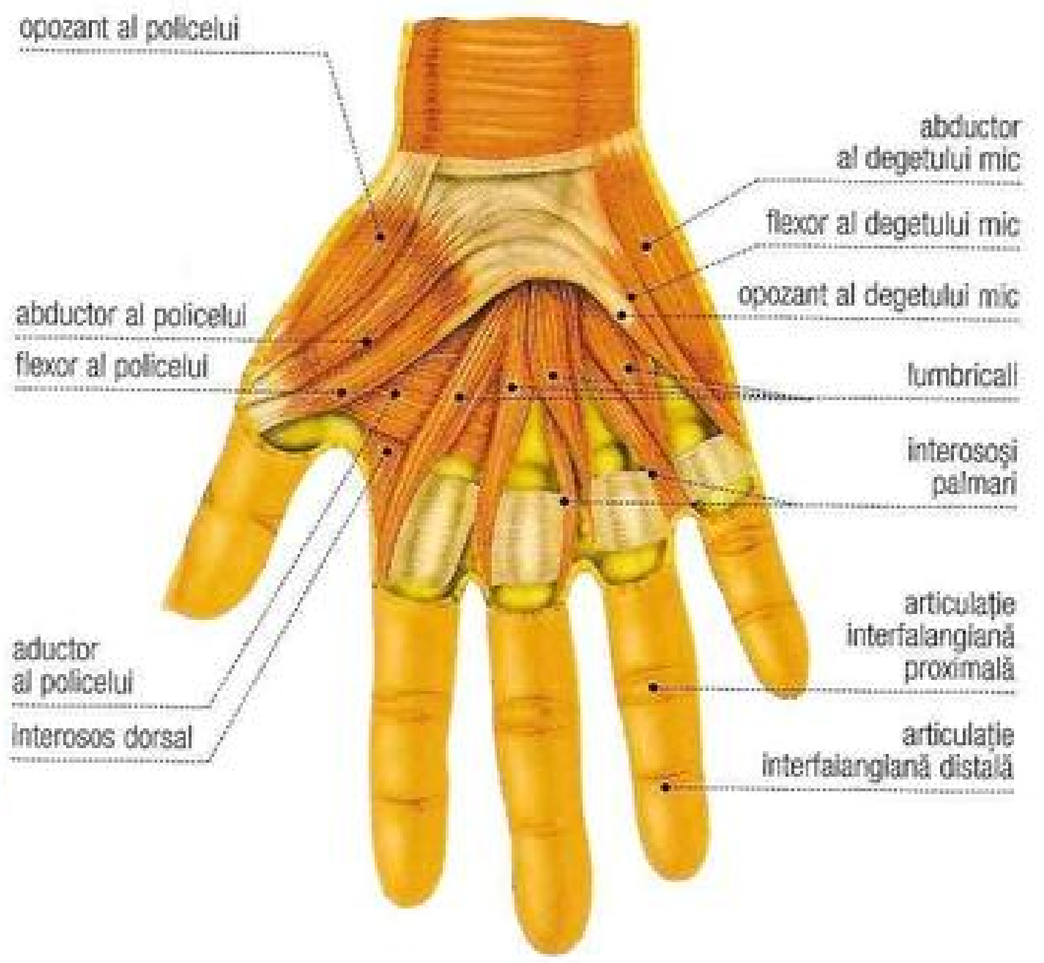

Mușchii membrului inferior sunt fundamentali pentru **mers** și pentru menținerea **poziției drepte** în picioare. Cei mai voluminoși sunt fesierii, care constituie masa cărnoasă a fesei, și cei care compun cvadricepsul crural (drept anterior, vast extern, vast intern și crural), chiar dacă în partea posterioară a gambelor se remarcă gemenii. La nivelul piciorului există numeroși mușchi care mișcă degetele și sunt foarte activi atunci când mergem.

MUȘCHII MEMBRULUI INFERIOR

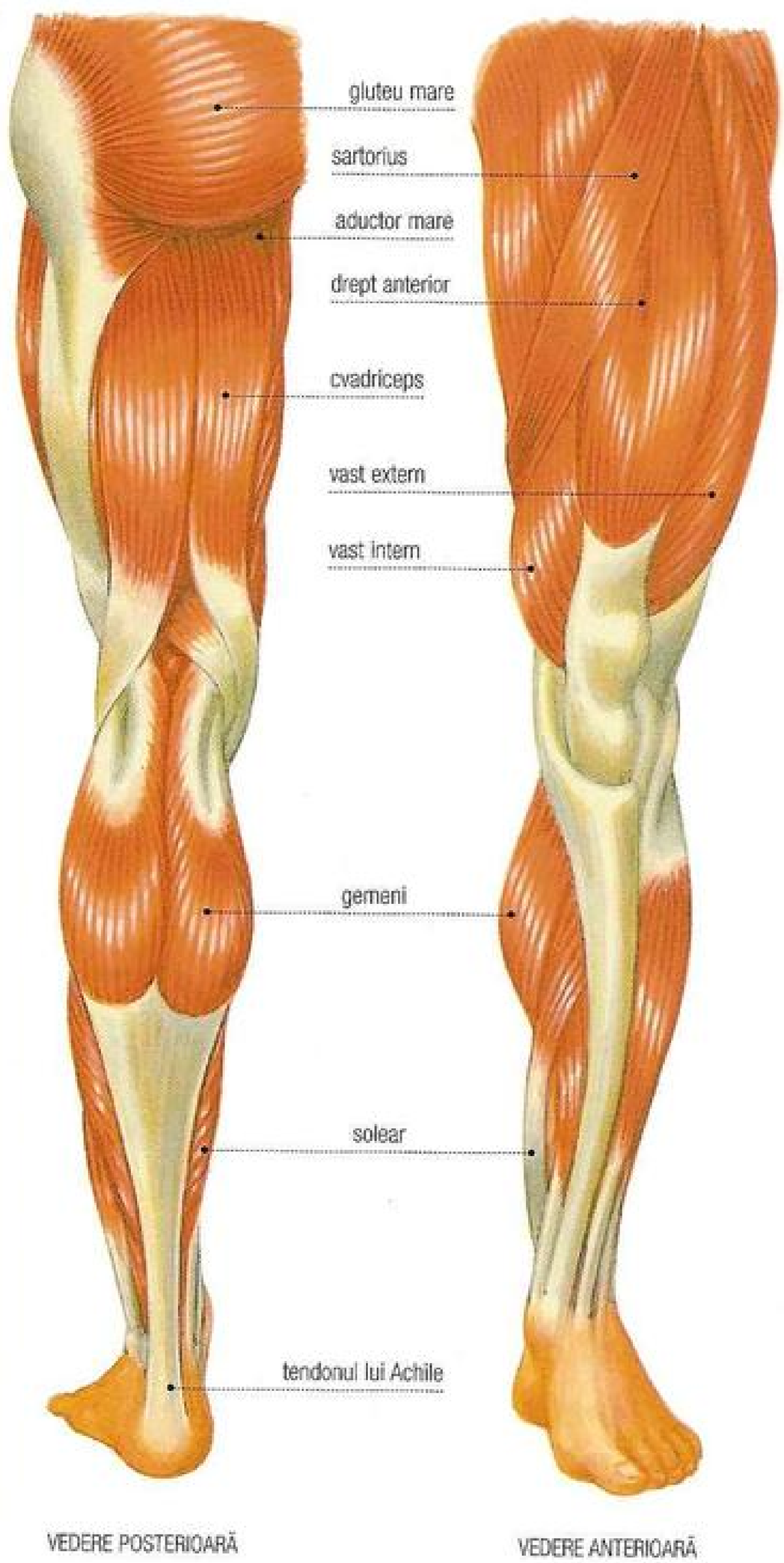

MUȘCHII PICIORULUI

VEDERE DORSALĂ

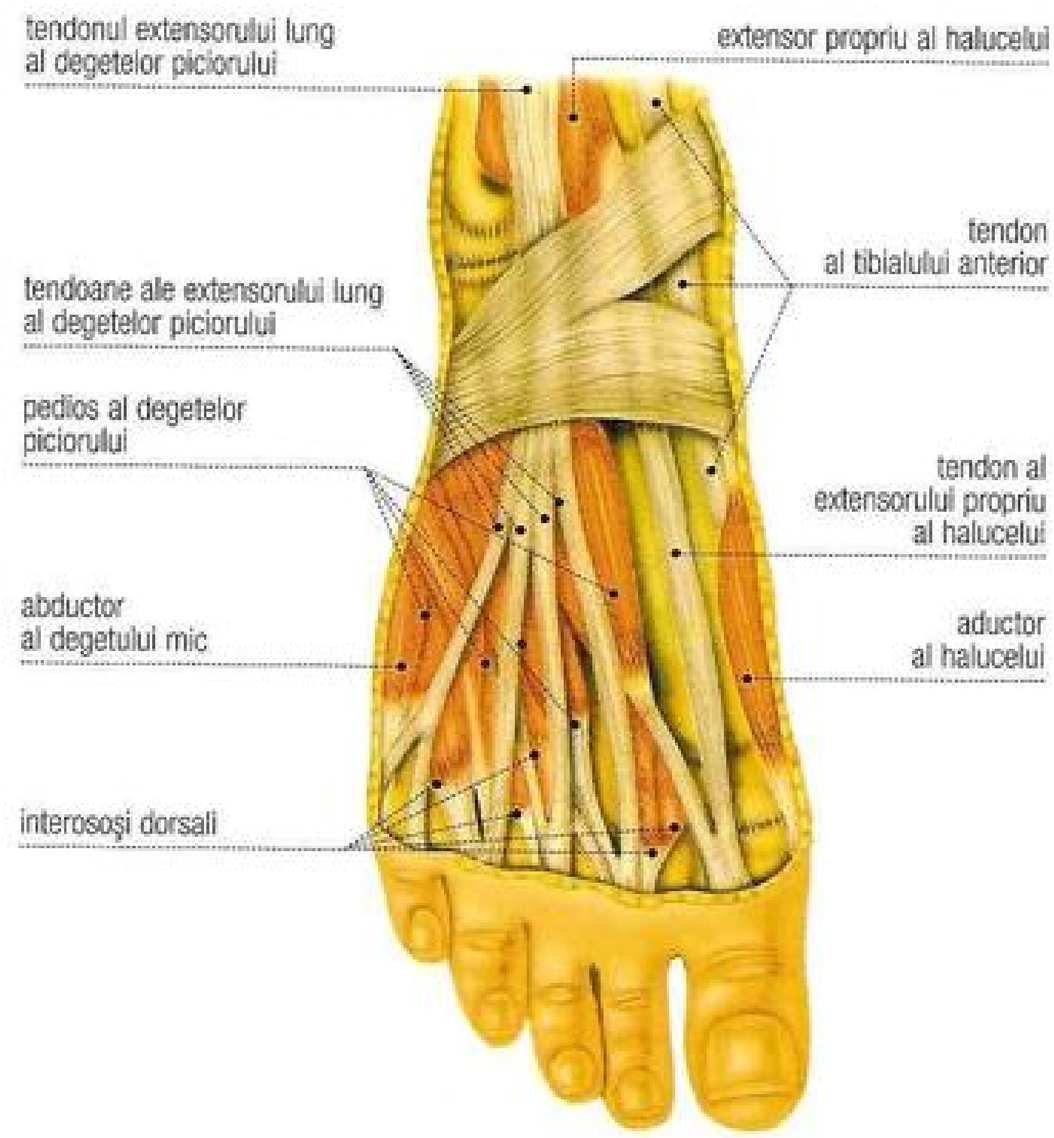

MUȘCHII PICIORULUI

VEDERE LATERALĂ

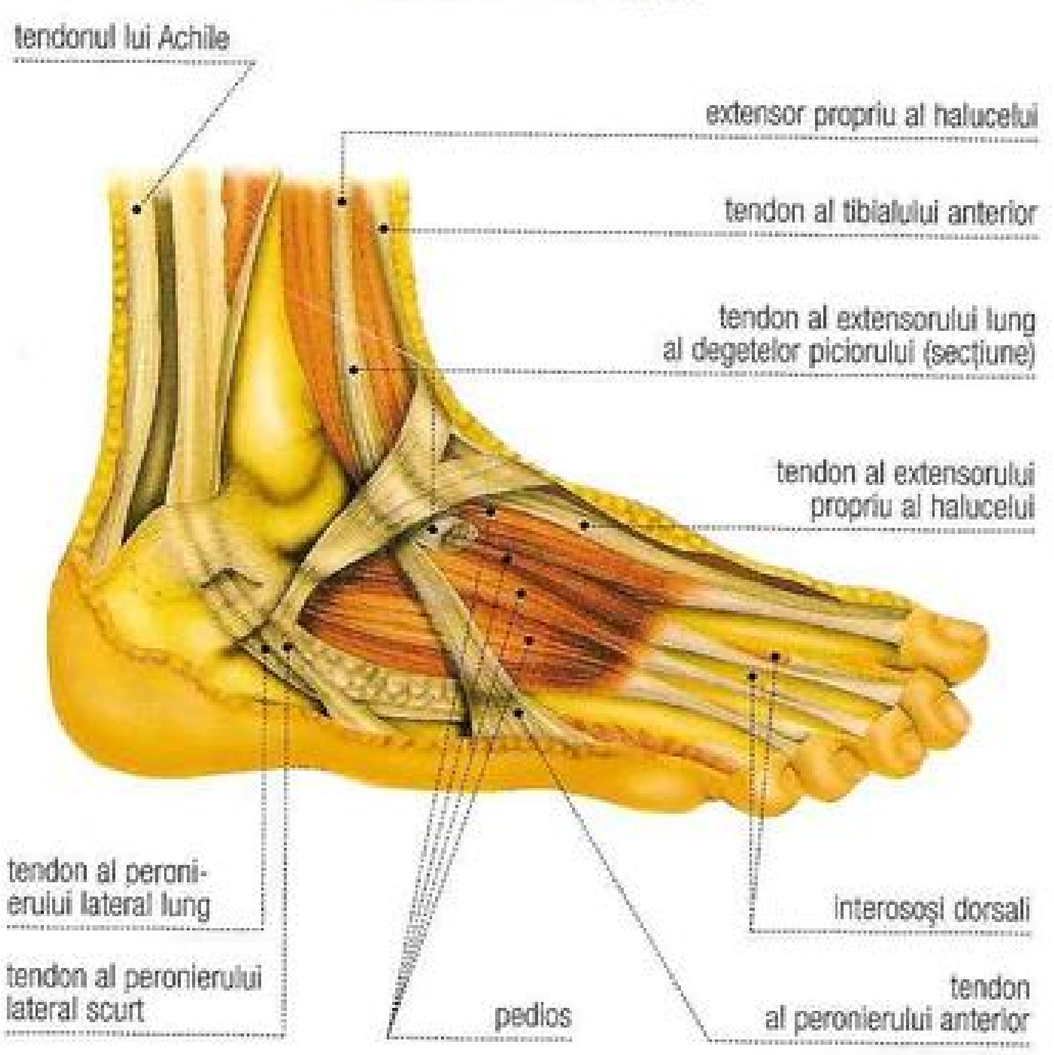

APARATUL DIGESTIV

Aparatul digestiv are un rol foarte important: se ocupă de **transformarea alimentelor** pe care le ingerăm în fiecare zi pentru ca organismul să poată obține din ele energie și elemente nutritive necesare formării și menținerii țesuturilor, precum și asigurării metabolismului și desfășurării diverselor funcții vitale.

PROCESUL DIGESTIV

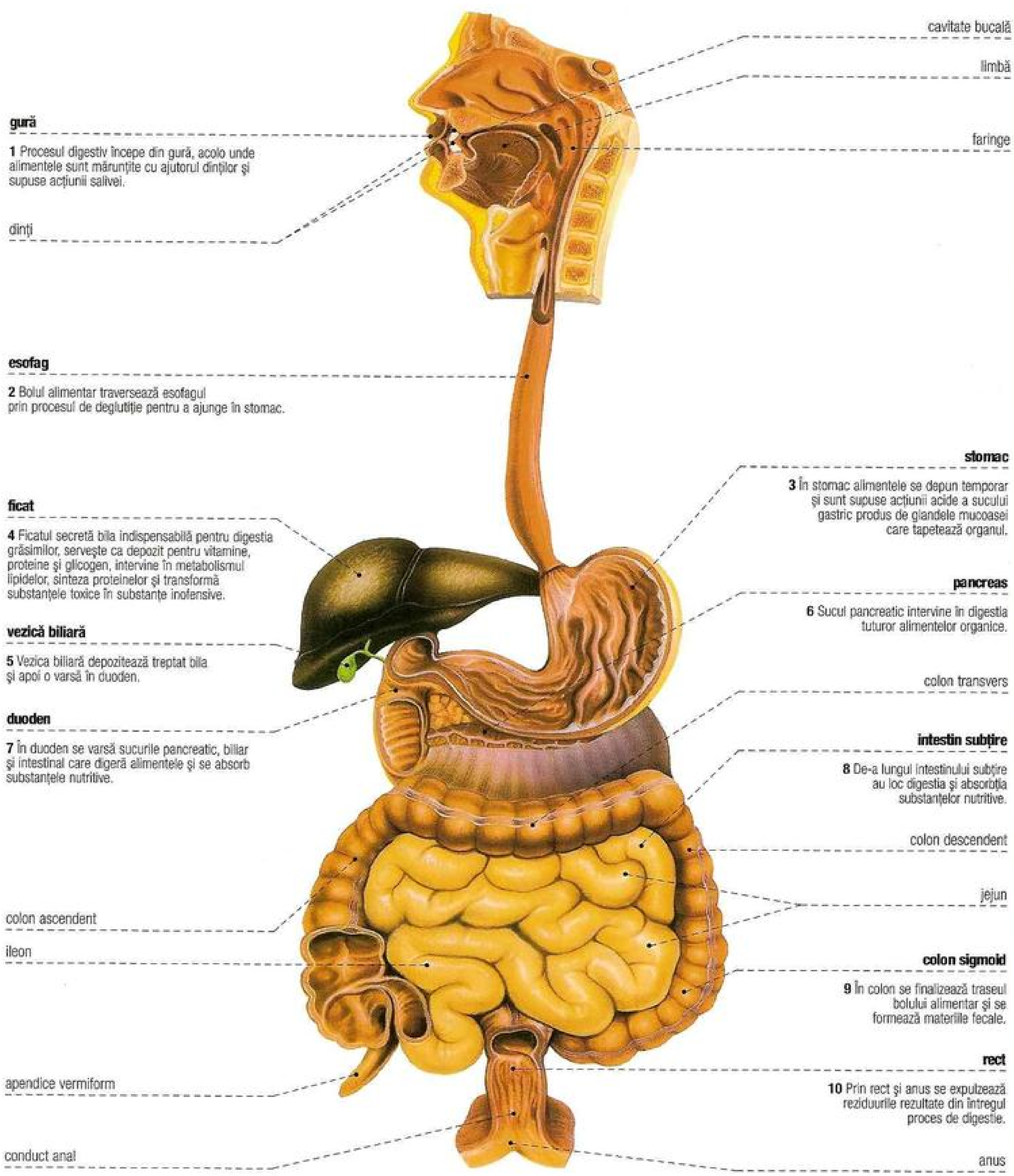

CAVITATEA BUCALĂ

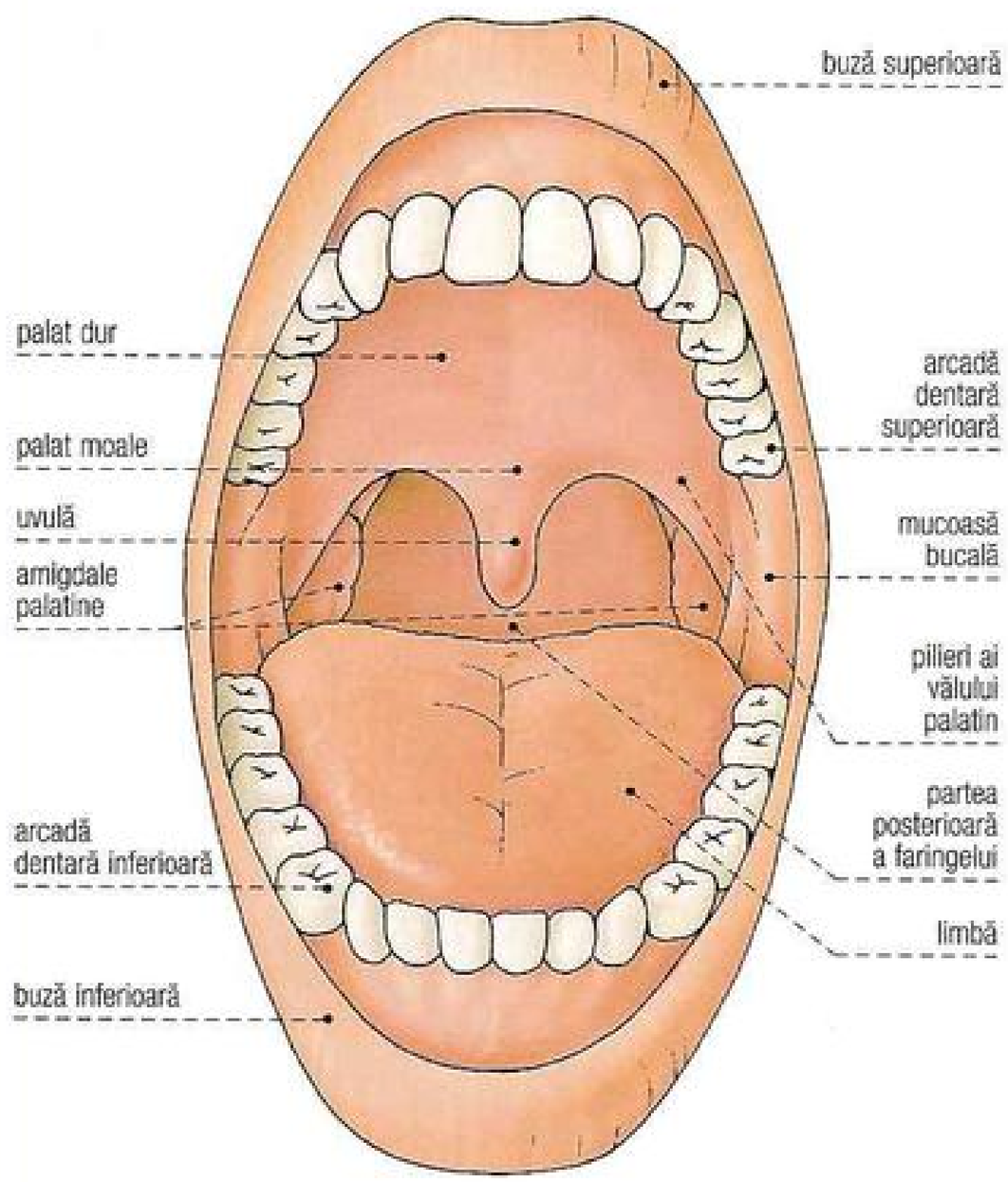

DINȚII DE LAPTE

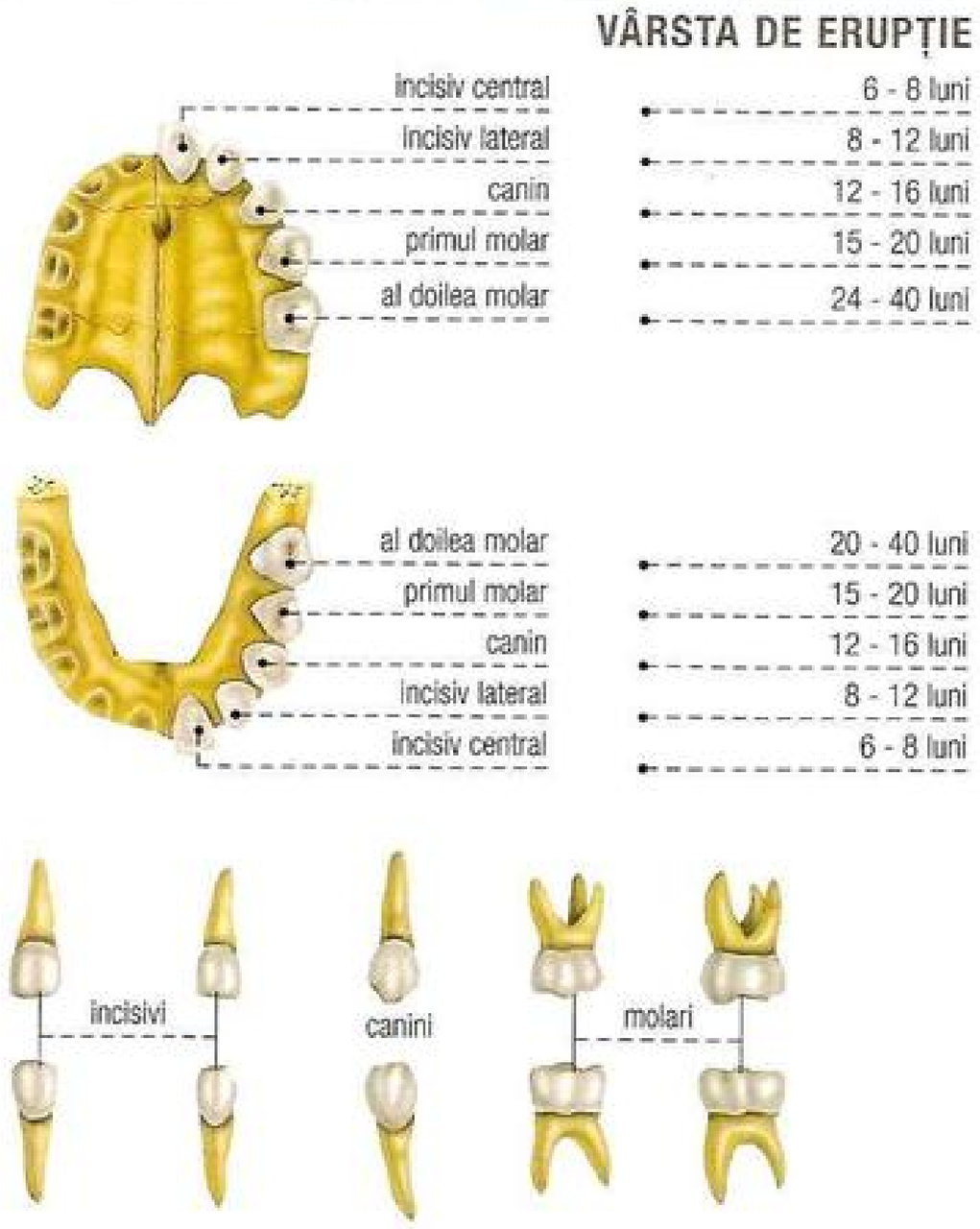

SECȚIUNE ÎNTR-UN DINTE (MOLAR)

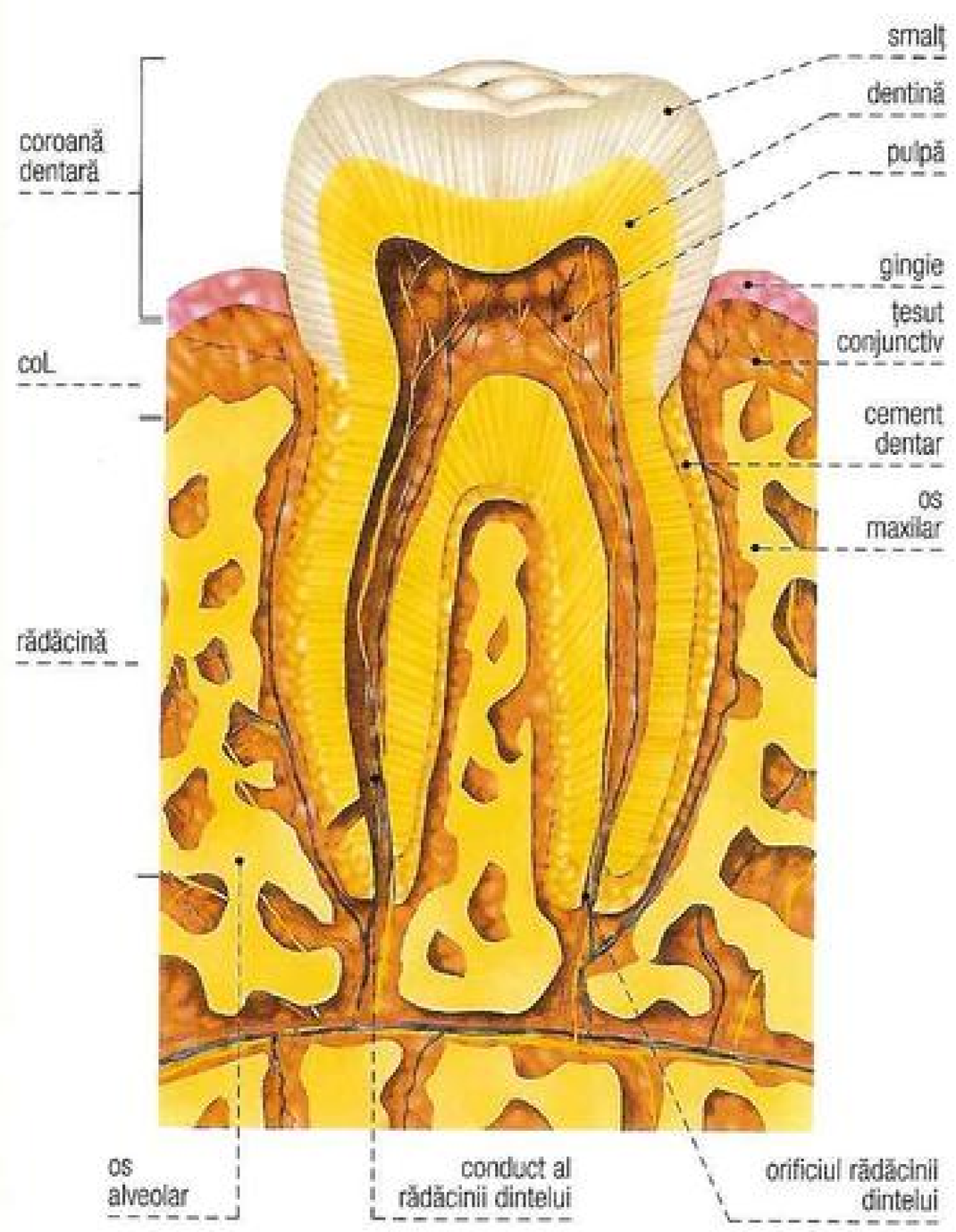

DINȚII PERMANENȚI

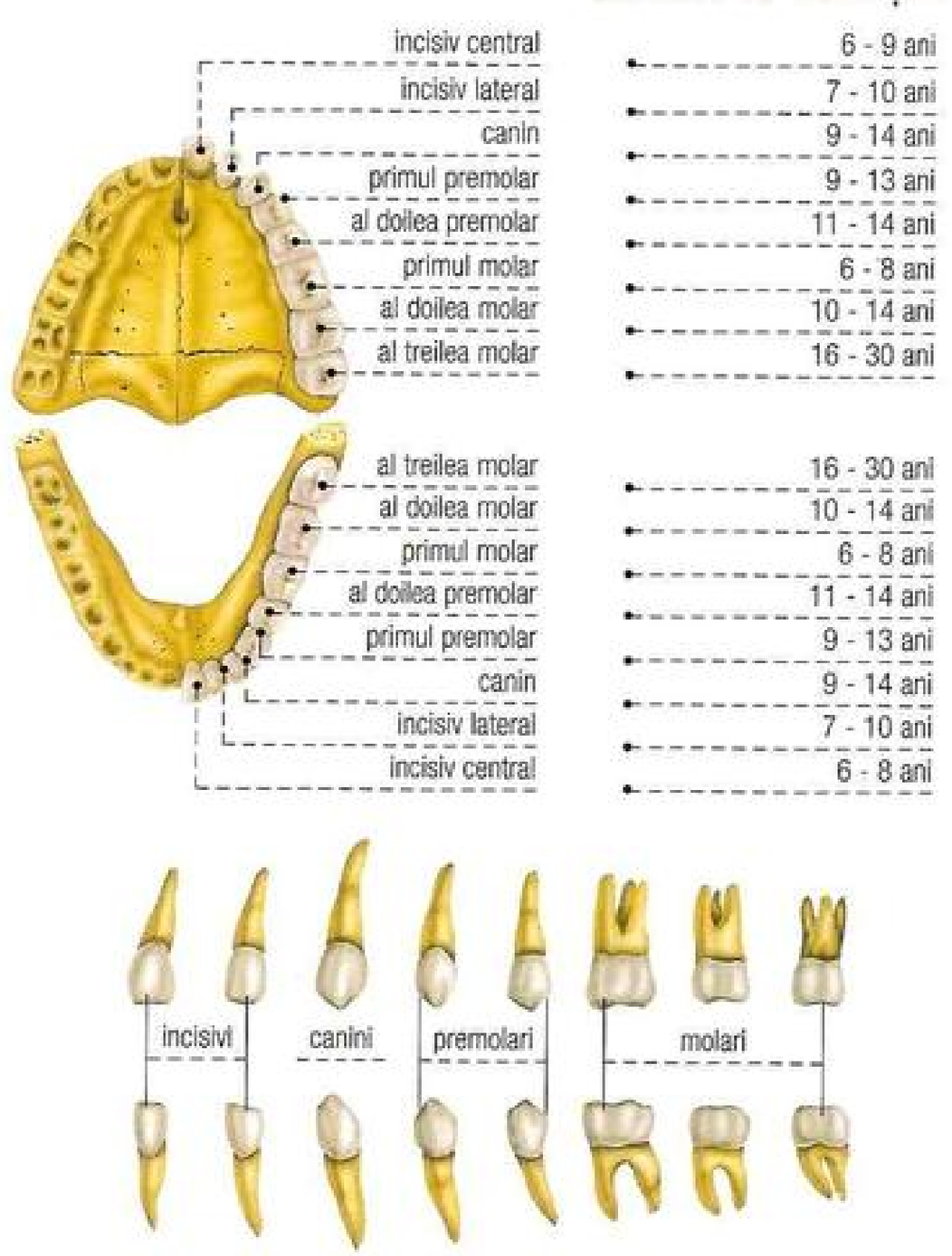

ESOFAGUL

VEDERE FRONTALĂ

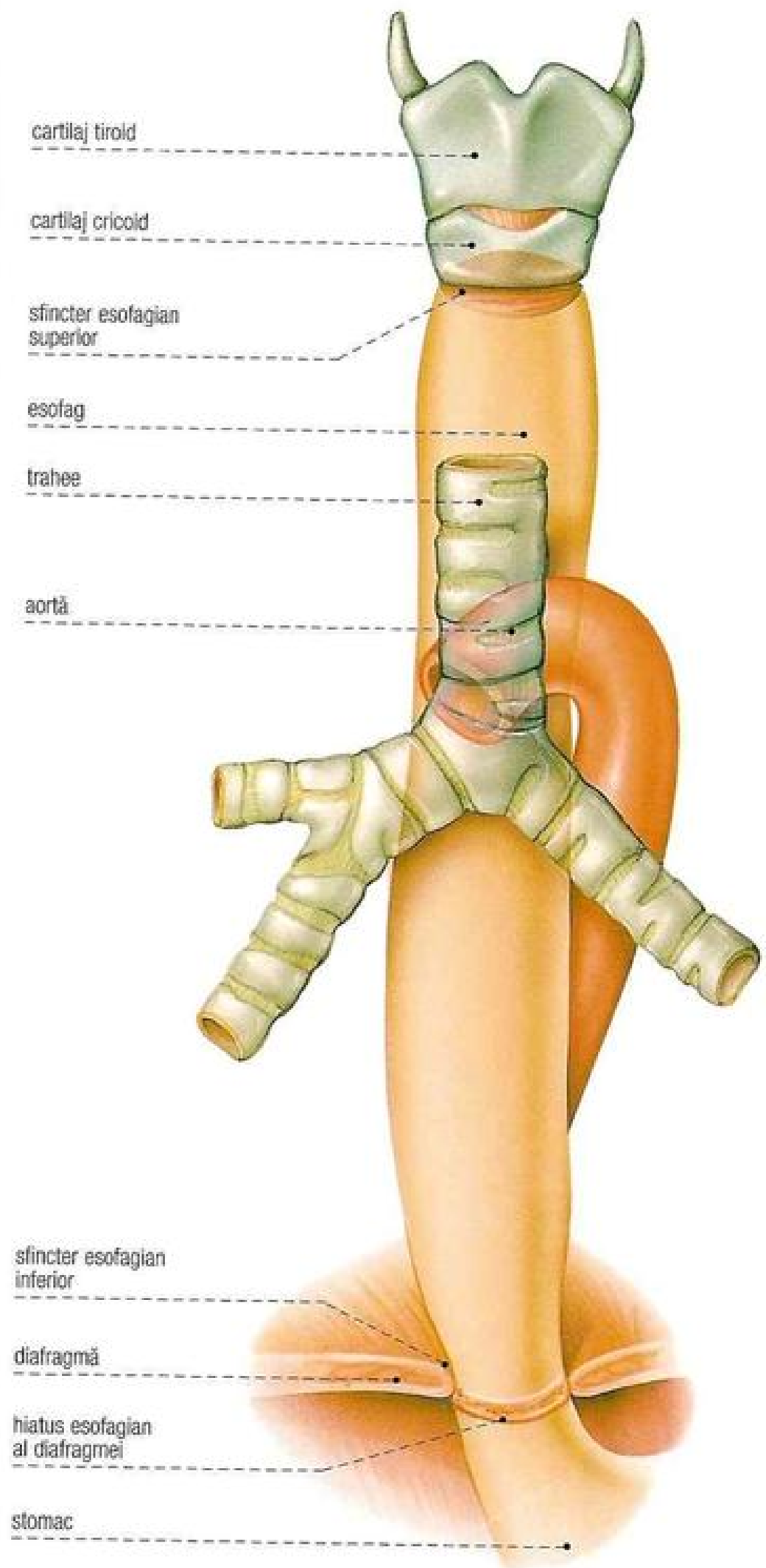

Esofagul este un conduct de 25 cm lungime, cu pereții musculoși, având rol de transport al hranei de la gât până în stomac. Începe de la faringe, trece în cavitatea toracică de sus în jos, traversează diafragma și, ajuns în cavitatea abdominală, se varsă în cavitatea gastrică.

DEGLUTIȚIA

Actul de deglutiție este un mecanism complex. Prima parte este conștientă și voluntară: după mestecarea hranei, limba împinge bolul alimentar către palatul dur (cerul gurii), iar apoi îl duce către faringe (1). În continuare, se succed diverse procese automate: pereții faringelui se contractă și mișcă hrana către esofag, în timp ce vălul palatin se ridică pentru a nu trece către fosele nazale (2), iar epiglota, un cartilaj care se manifestă ca o valvulă, acoperă laringele pentru a nu intra mâncarea în căile aeriene (3). O serie de contracții musculare secvențiale ale pereților organului fac ca alimentele ajunse în esofag să înainteze (4 și 5) până ce, în final, ajung în stomac (6).

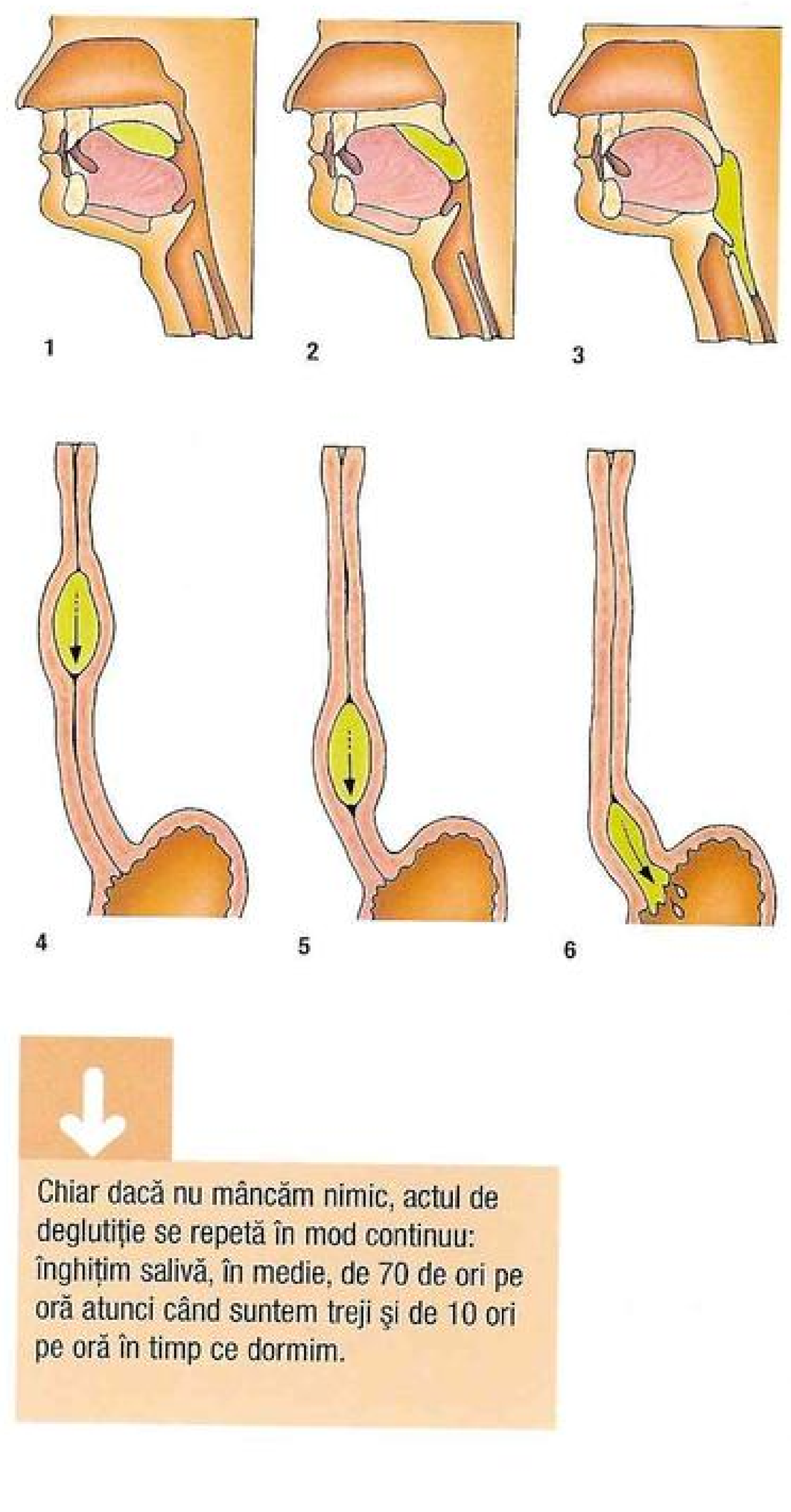

Chiar dacă nu mâncăm nimic, actul de deglutiție se repetă în mod continuu: înghițim salivă, în medie, de 70 de ori pe oră atunci când suntem treji și de 10 ori pe oră în timp ce dormim.

PROIECȚIA STOMACULUI LA SUPRAFAȚA CORPULUI

Stomacul este un organ cavitar cu pereți musculoși și două orificii: unul superior, denumit **cardia**, cu rol de a împiedica refluxul conținutului gastric în esofag, și altul inferior, denumit **pilor**, ce acționează ca o valvulă ce rămâne închisă până când alimentele sunt pregătite să-și urmeze traseul, iar atunci se deschide pentru a le lăsa să treacă în duoden.

STOMACUL VĂZUT ÎN SECȚIUNE

VEDERE FRONTALĂ

esofag

cardia

curbura mică

duoden

pilor

fundul stomacului

corpul stomacului

curbura mare

pliuri gastrice

antru piloric

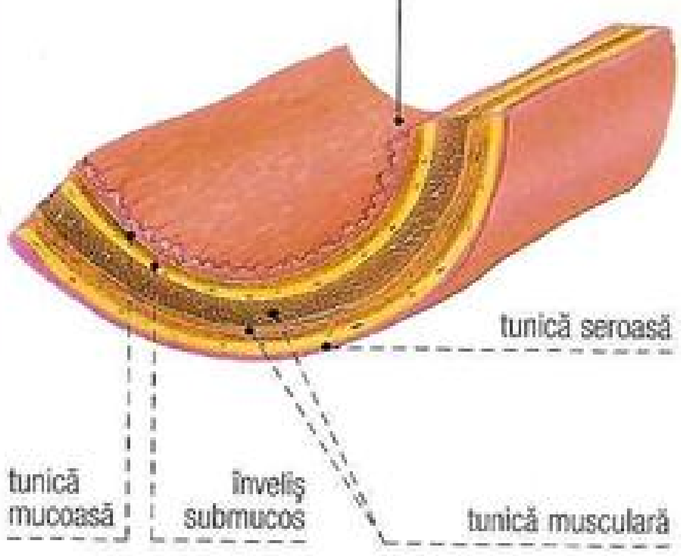

Stomacul primește bolul alimentar și, datorită mișcărilor energice peristaltice ale pereților săi, se amestecă cu **sucul gastric** pentru a fi supus acțiunii chimice a celor două principale componente: **acidul clorhidric**, foarte coroziv, și enzima **pepsină**.

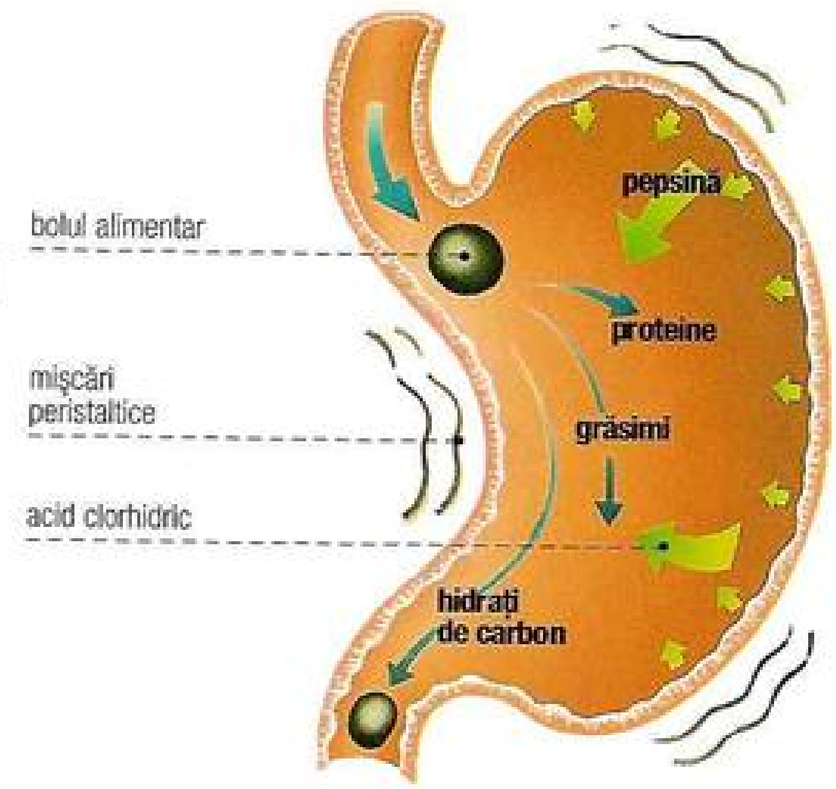

INTESTINUL SUBȚIRE

Intestinul subțire este locul principalelor etape din procesul digestiv: în interiorul său alimentele sunt supuse acțiunii enzimelor provenite de la ficat, de la pancreas și din mucoasa intestinală proprie, pe care le degradează și le descompun în elemente primare. Este un conduct de 7-8 metri lungime, în care se diferențiază trei porțiuni:

- **duodenul**, segment situat la ieșirea din stomac, cu o lungime de 25-30 cm, în care se varsă secrețiile pancreasului și ale bilei secretate de ficat;
- **jejunul**, situat în regiunea superioară a cavității abdominale, are o lungime de 3 m;
- **ileonul**, localizat în regiunea inferioară a cavității abdominale, are 3 sau 4 m lungime, continuându-se cu intestinul gros.

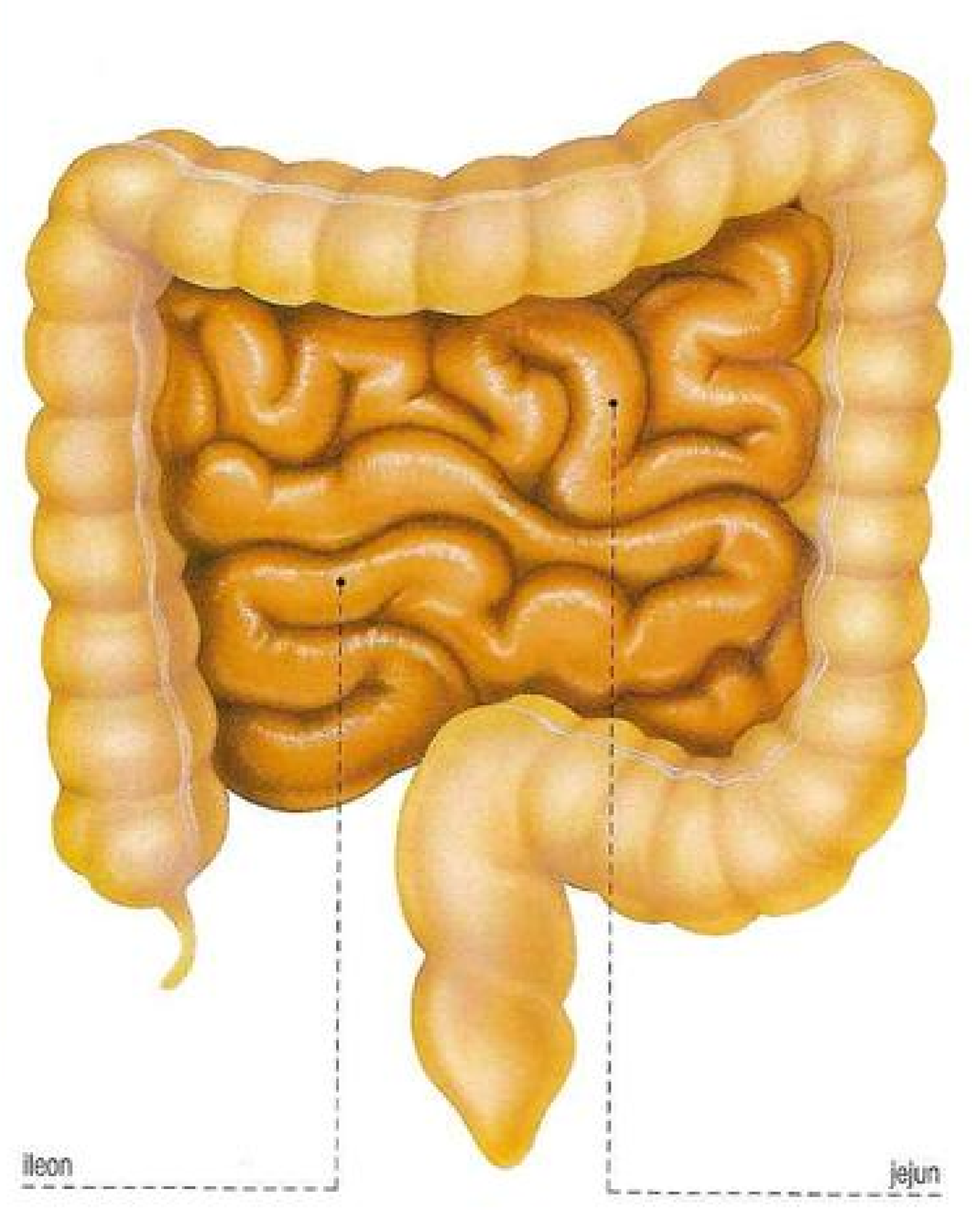

INTESTINUL SUBȚIRE VĂZUT DIN FAȚĂ, ÎNCADRAT DE INTESTINUL GROS

PROIECȚIA INTESTINULUI SUBȚIRE PE SUPRAFAȚA CORPULUI

DUODENUL

VEDERE FRONTALĂ

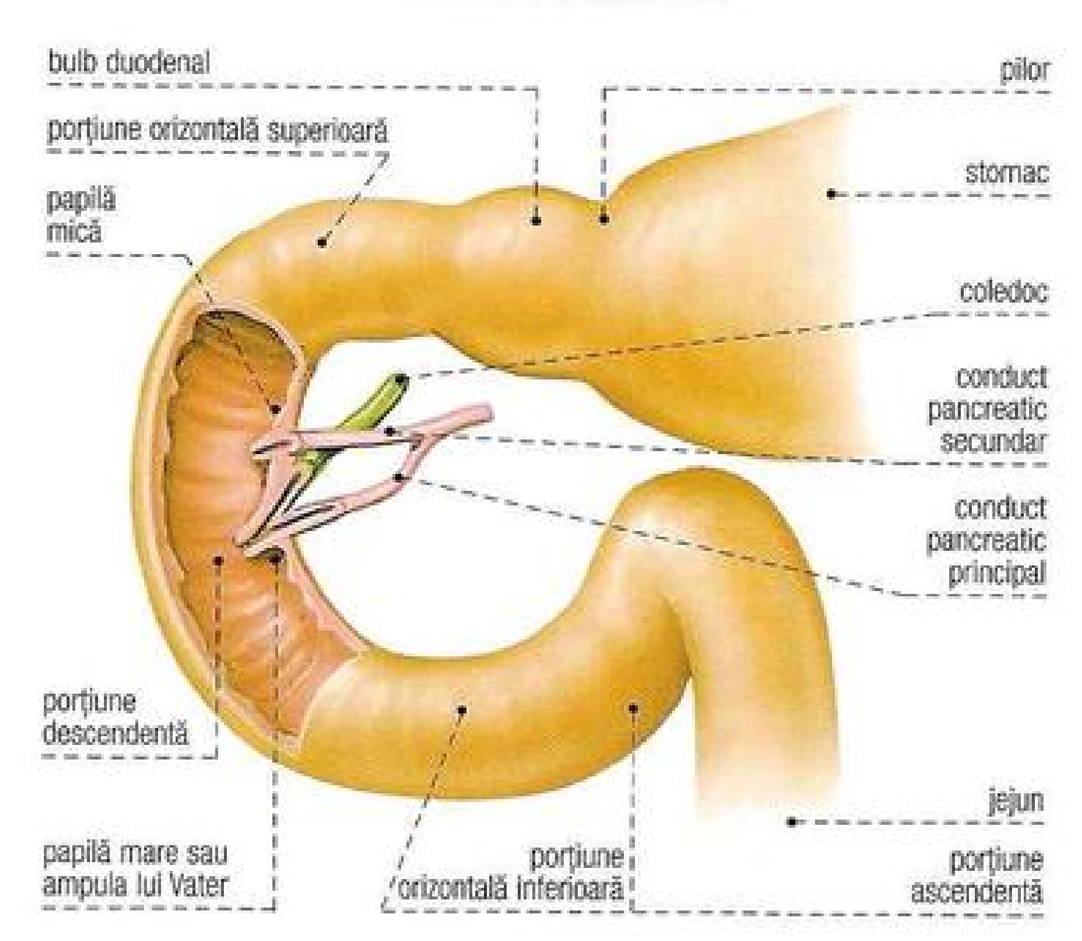

MIȘCĂRILE INTESTINALE

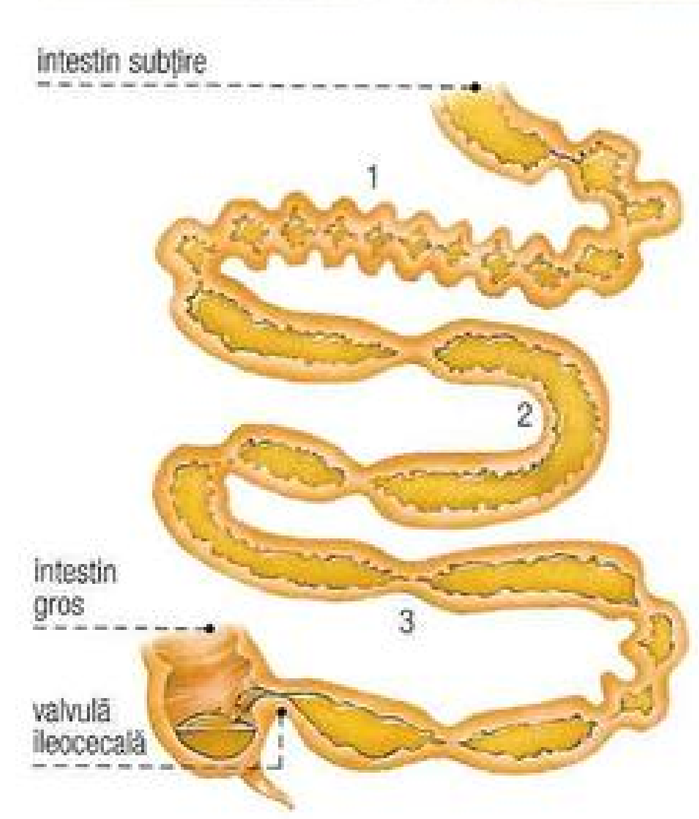

Pereții intestinului subțire se contractă într-un mod automat cu finalități distincte: mișcări ritmice segmentare care servesc la compactarea și mărunțirea alimentelor (1), contracțiile fiecărei părți a anselor în sens opus pentru a le amesteca bine (2) și mișcări peristaltice secvențiale care propulsează alimentele către intestinul gros (3).

Pancreasul este o **glandă** anexă a tubului digestiv, deoarece fabrică sucul pancreatic, un suc bogat în enzime destinate degradării alimentelor, şi face parte, de asemenea, din sistemul endocrin deoarece secretă hormoni foarte importanţi cum ar fi insulina. Este un organ alungit şi de formă conică, fiind situat transversal în partea superioară a abdomenului; partea cea mai voluminoasă, capul, este încadrată de duoden, înăuntrul căruia se varsă secreţiile sale digestive.

PANCREASUL, SECŢIONAT PARŢIAL ŞI ÎNCADRAT DE CĂTRE DUODEN

VEDERE FRONTALĂ

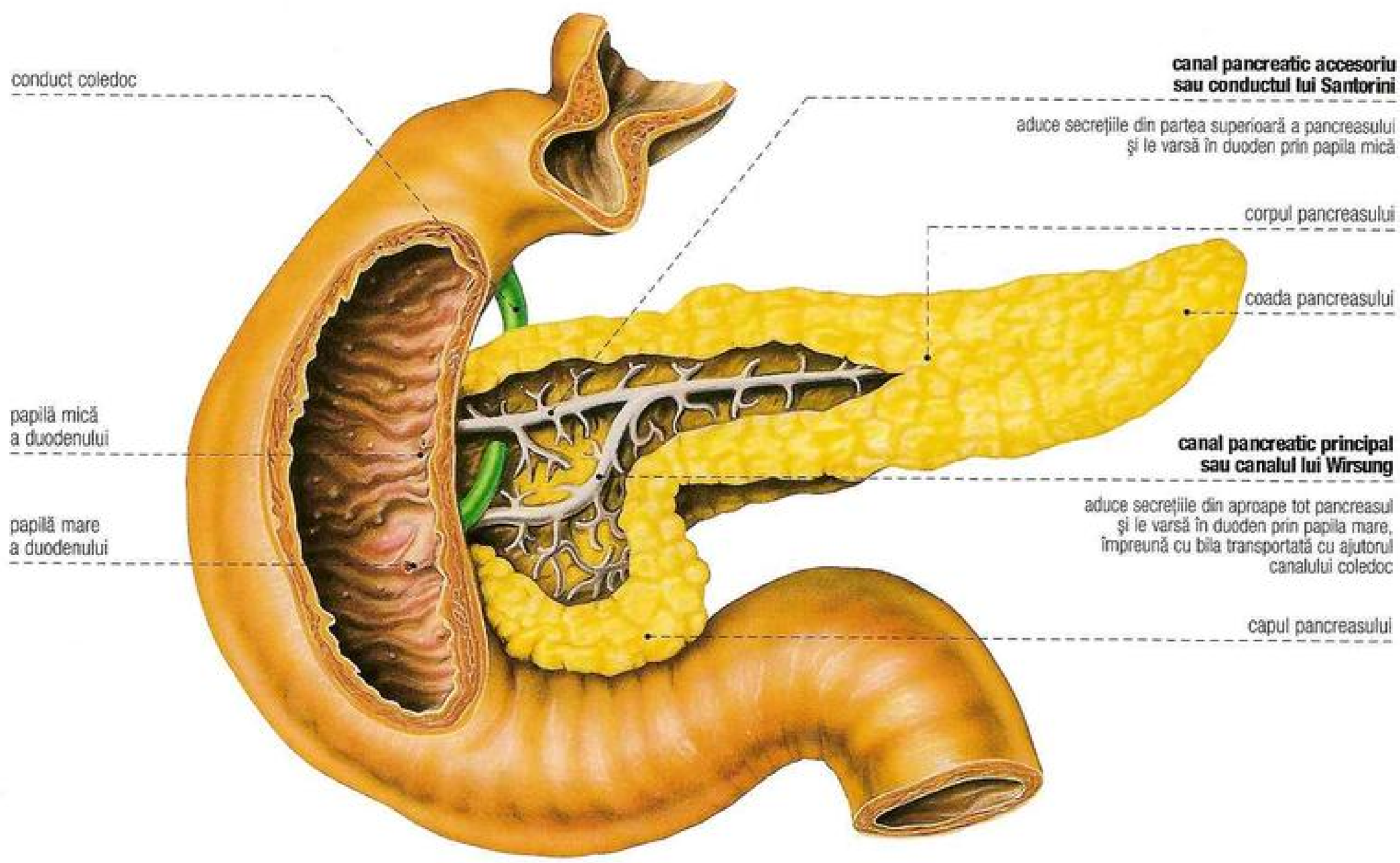

PROIECŢIA PANCREASULUI, ÎNCADRAT DE DUODEN, PE SUPRAFAŢA CORPULUI

ACINII PANCREATICI

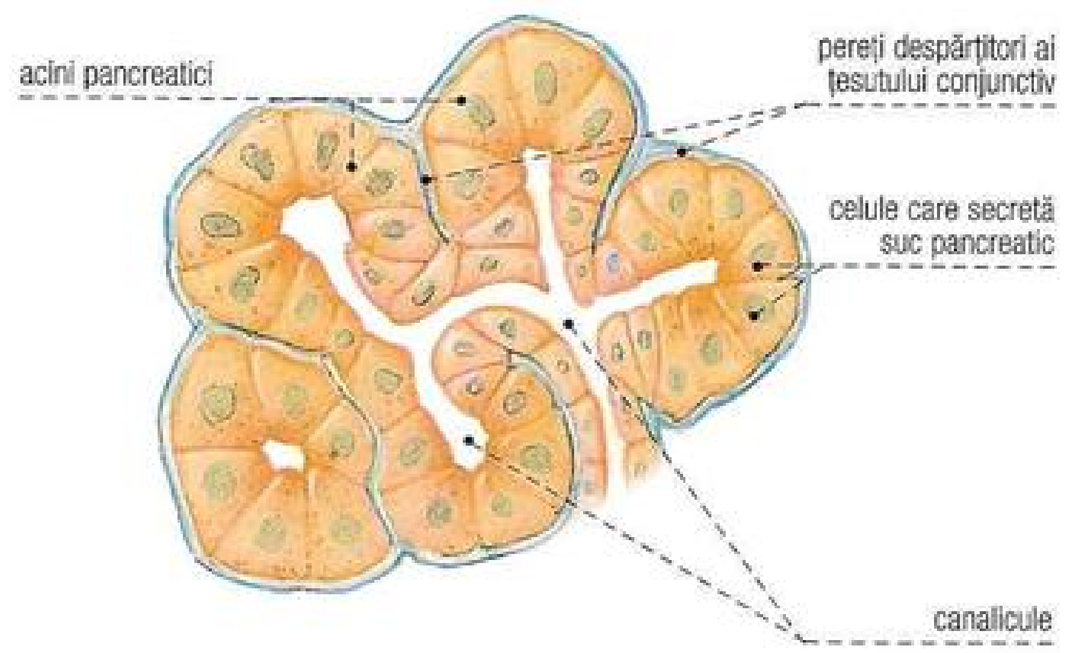

FICATUL

Ficatul este o **glandă** anexă a tubului digestiv, deoarece el nu numai că desfăşoară multe funcţii esenţiale pentru metabolism, dar fabrică şi bila, o secreţie necesară pentru digestia grăsimilor, care este depozitată în vezicula biliară şi este vărsată, după fiecare masă, în intestinul subţire prin căile biliare.

PROIECŢIA FICATULUI PE SUPRAFAŢA CORPULUI

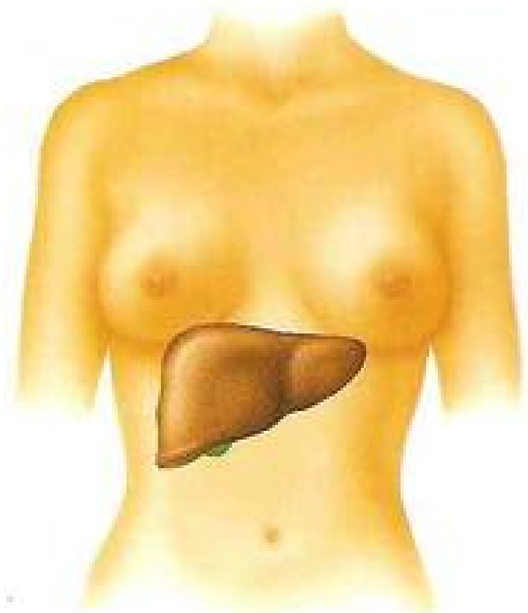

VEDERE FRONTALĂ

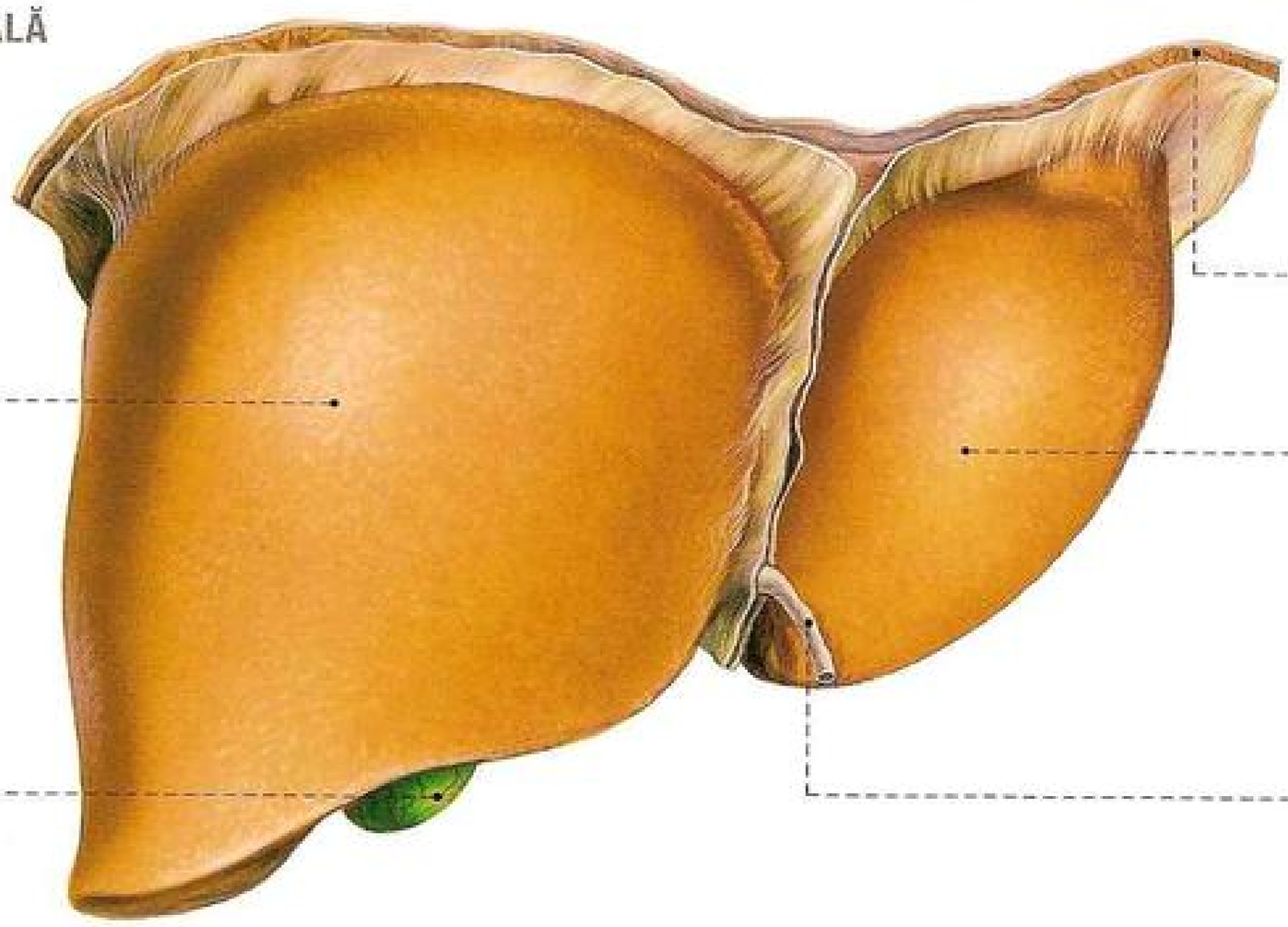

FICATUL

VEDERE DIN SPATE

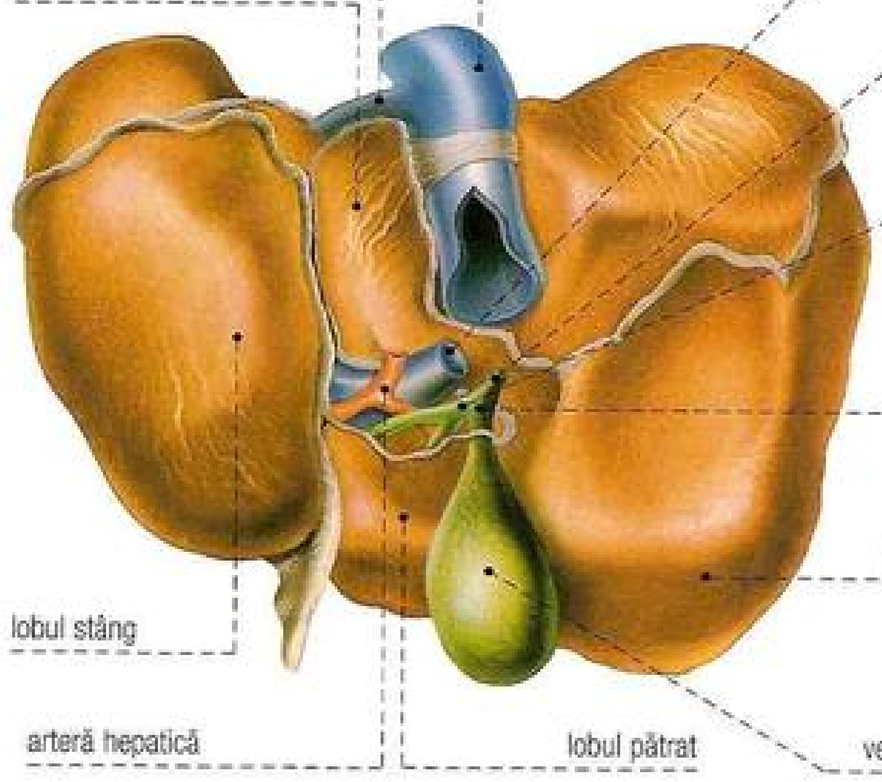

VEZICA ŞI CĂILE BILIARE

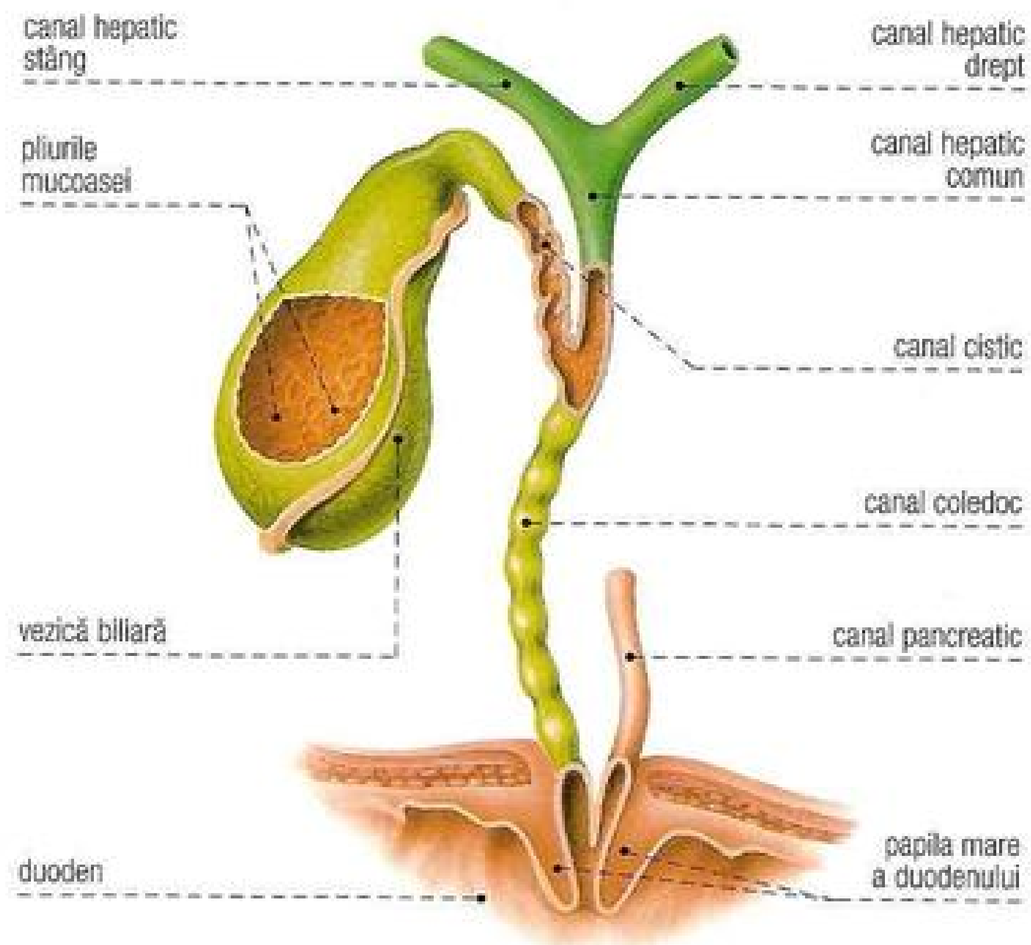

INTESTINUL GROS

Intestinul gros este **partea finală** a tubului digestiv, unde se depozitează temporar reziduurile digestive în timp ce se prepară **resturile** care, în final, se elimină în exterior. Este un canal de 1,5-1,8 m lungime în care, chiar dacă este continuu, se diferențiază trei porțiuni:

- **cecumul**, situat în partea inferioară dreaptă a abdomenului, care se varsă în intestinul subțire;
- **colonul**, partea cea mai lungă, dispus ca un cadru în interiorul cavității abdominale și împărțit în patru segmente: ascendent, transvers, descendent, sigmoid;
- **rectul**, care are la extremitate anusul.

PROIECȚIA INTESTINULUI GROS PE SUPRAFAȚA CORPULUI

VEDERE FRONTALĂ A INTESTINULUI GROS

tenia
colon ascendent
cecum
apendice vermiform
colon transvers
ileon
haustre ale colonului
colon descendent
colon sigmoid
rect

SECȚIUNE PRIN CECUM

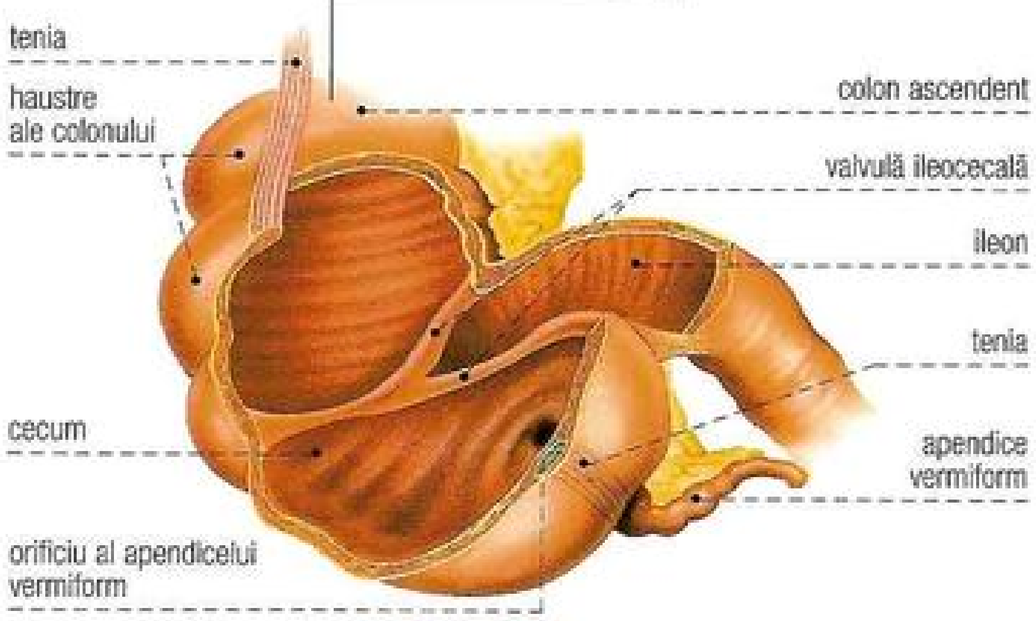

SECȚIUNE PRIN RECT

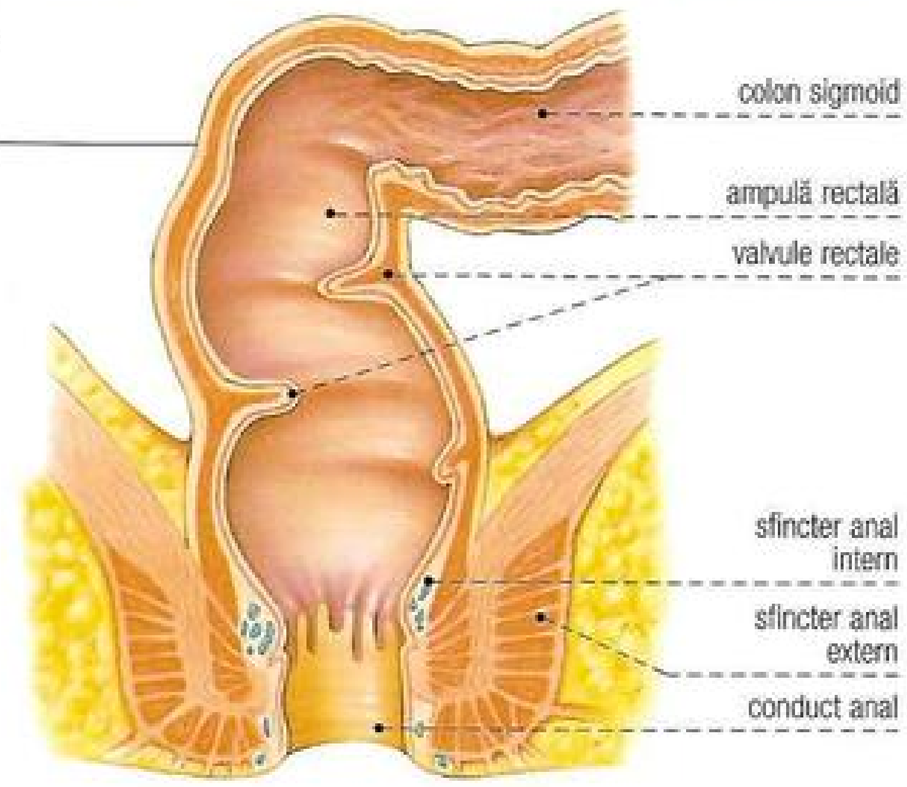

APARATUL RESPIRATOR

Aparatul respirator este responsabil de menținerea unui **schimb de gaze** constant între organism și aerul atmosferic, funcție vitală ce ne permite **introducerea oxigenului** utilizat pe post de combustibil de celulele tuturor țesuturilor pentru producerea de energie și, de asemenea, **eliminarea dioxidului de carbon** care se transformă în reziduu al acestui proces, acumularea lui în corp fiind toxică.

ORGANELE APARATULUI RESPIRATOR

nas

cale naturală de acces al aerului în interiorul organismului; ajuns în fosele nazale, aerul este purificat, încălzit și umezit pentru a ajunge în plămâni, în condiții optime

gură

cale secundară de intrare a aerului, dar importantă deoarece intervine în emiterea sunetelor

trahee

conduct cartilaginos, cu lungime de 10-15 cm, situat între laringe și originea bronhiilor

plămâni

organe fundamentale ale aparatului respirator, aflate în cavitatea toracică, cu rol de schimb al gazelor între aer și sânge

faringe

conduct care începe din spatele foselor nazale și nasului, autentic loc de întâlnire între căile respiratorii și cele digestive

laringe

conduct situat între faringe și trahee, care face parte din căile aeriene și constituie organul fonator

bronhii

conducte rezultate din bifurcarea traheii, ce se ramifică în altele mult mai fine, denumite bronhiole

MECANISMUL RESPIRAȚIEI

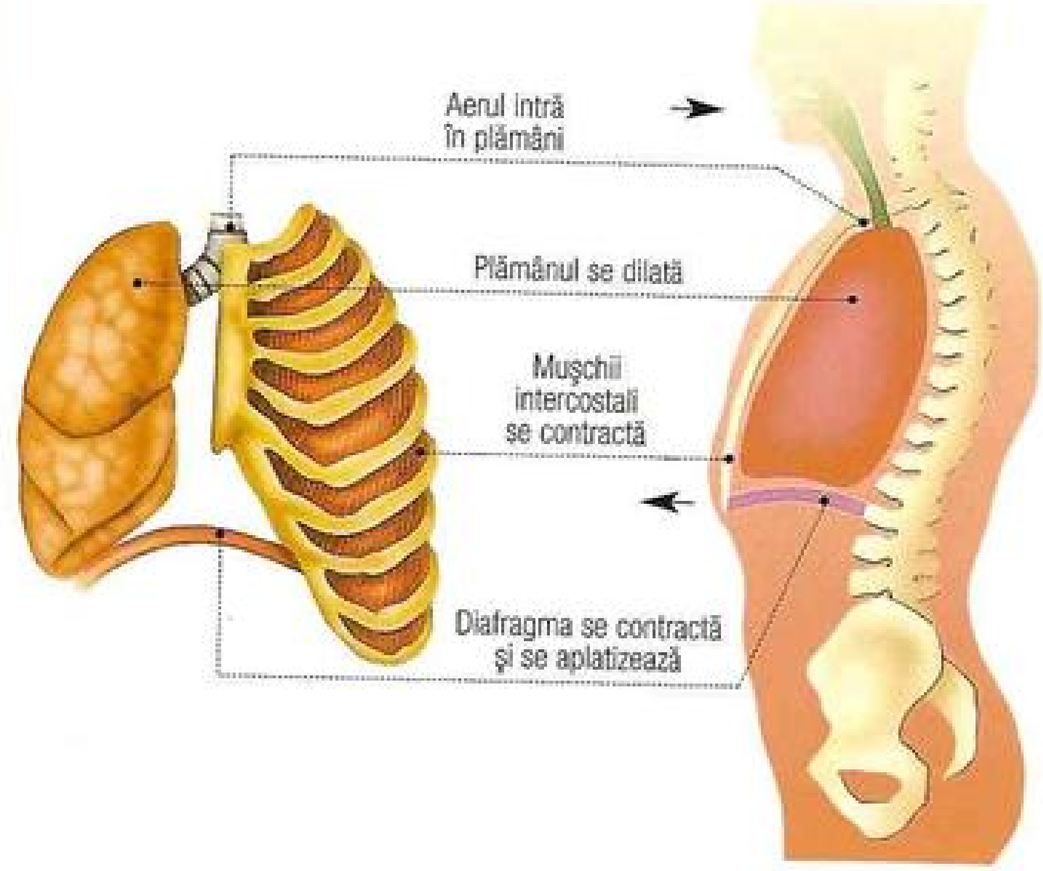

INSPIRAȚIA

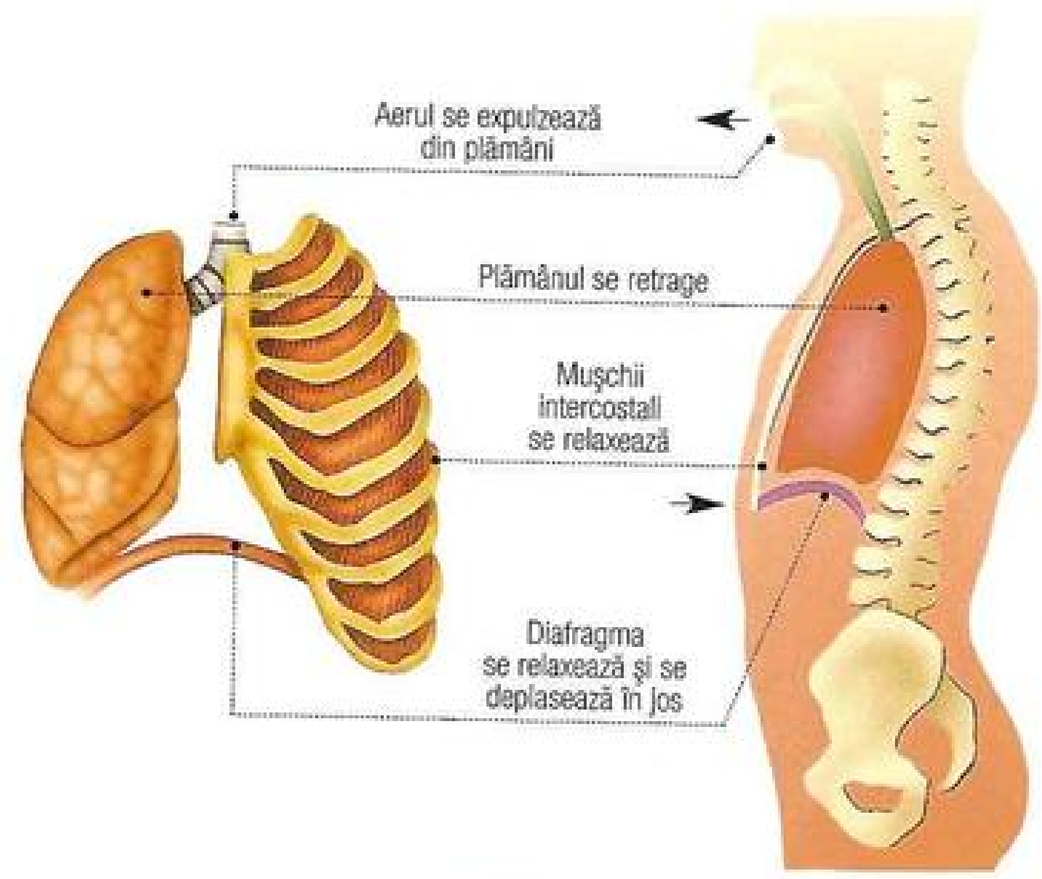

EXPIRAȚIA

OASELE ŞI CARTILAJELE PIRAMIDEI NAZALE

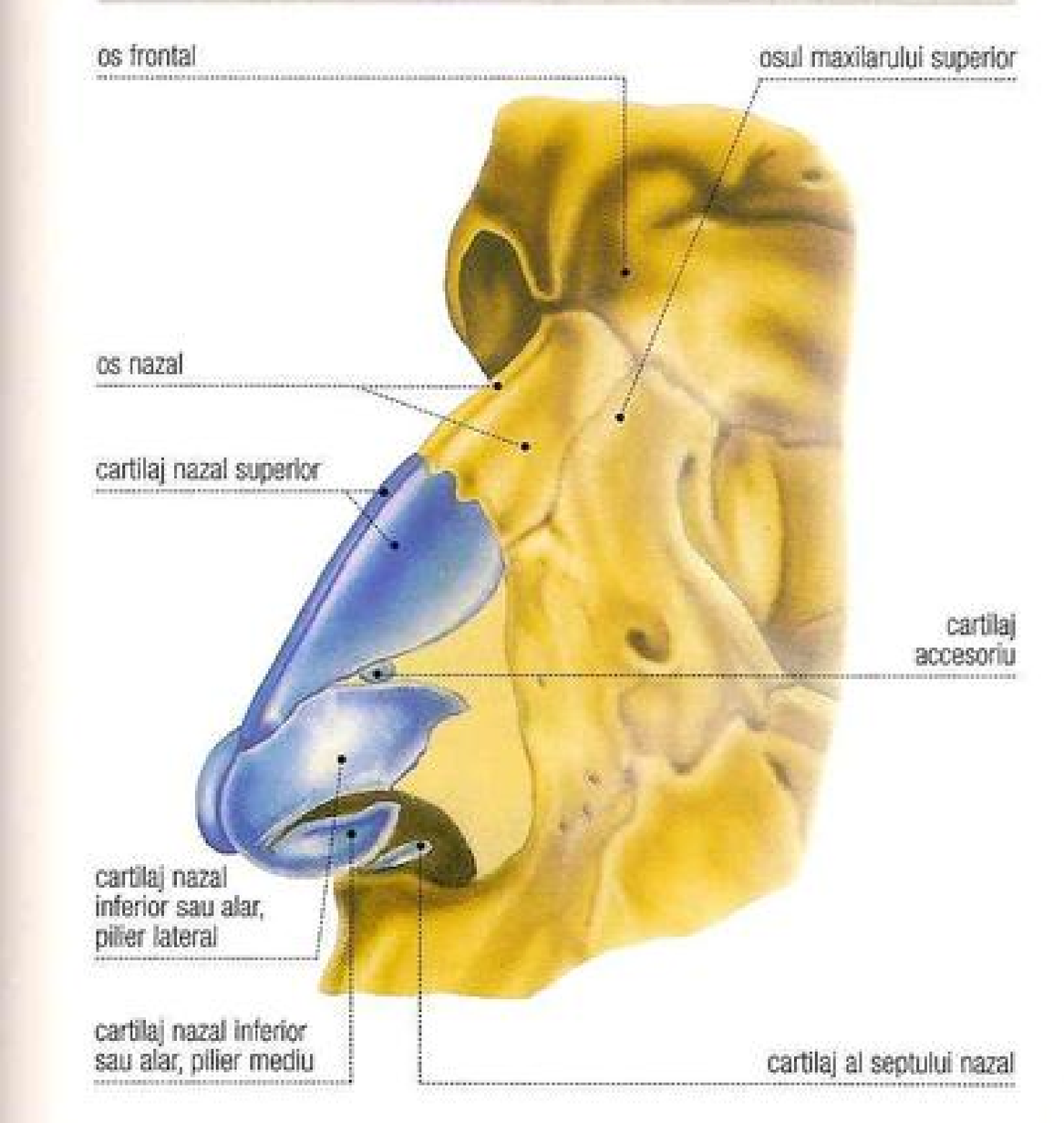

SINUSURI PARANAZALE

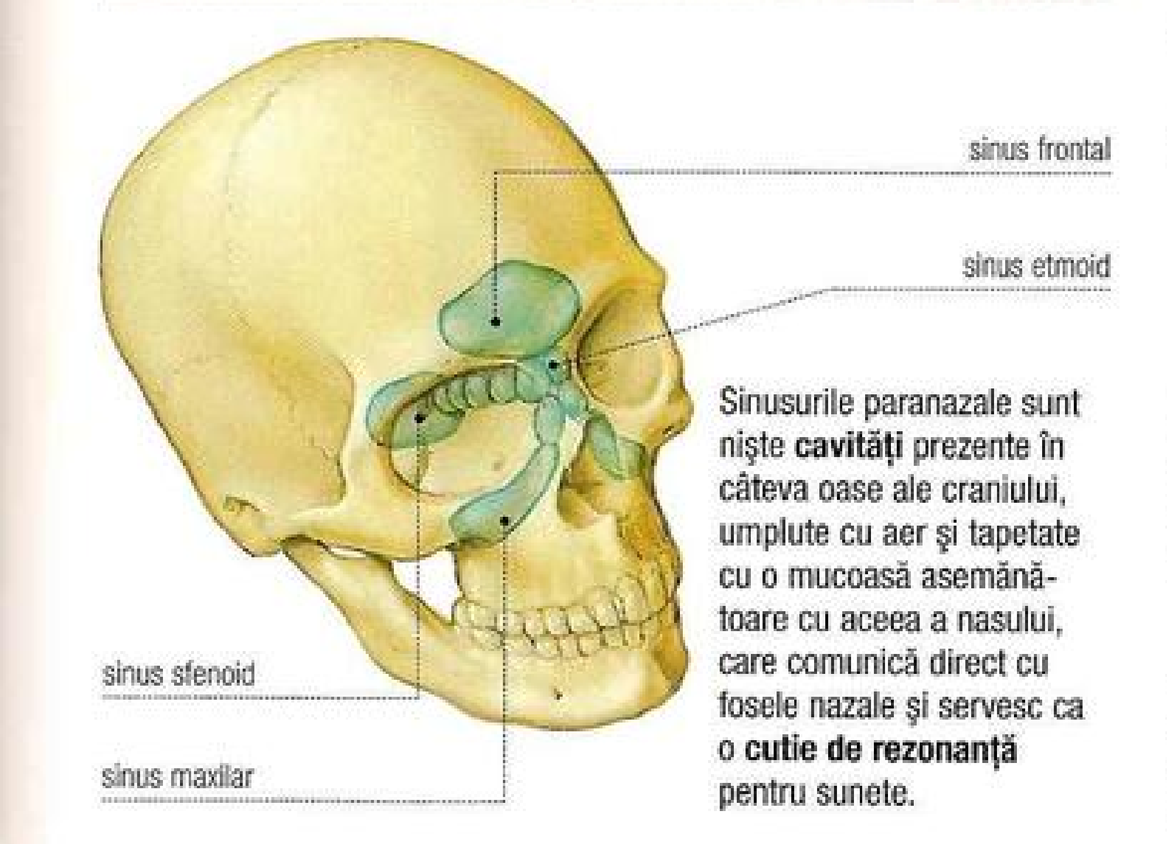

Sinusurile paranazale sunt nişte **cavităţi** prezente în câteva oase ale craniului, umplute cu aer şi tapetate cu o mucoasă asemănătoare cu aceea a nasului, care comunică direct cu fosele nazale şi servesc ca o **cutie de rezonanţă** pentru sunete.

FARINGELE

VEDERE DIN SPATE

Faringele este un **conduct** care începe din spatele foselor nazale şi descinde prin spatele gurii până în laringe şi esofag; constituie o **cale comună de intrare a aerului** şi **a alimentelor**, făcând parte atât din aparatul respirator, cât şi din cel digestiv. În punctul de întâlnire a faringelui cu laringele există un cartilaj cu formă de limbă, denumit **epiglotă**, care în timpul deglutiţiei se înclină spre spate şi obturează intrarea în căile aeriene.

SECŢIUNE A FOSEI NAZALE

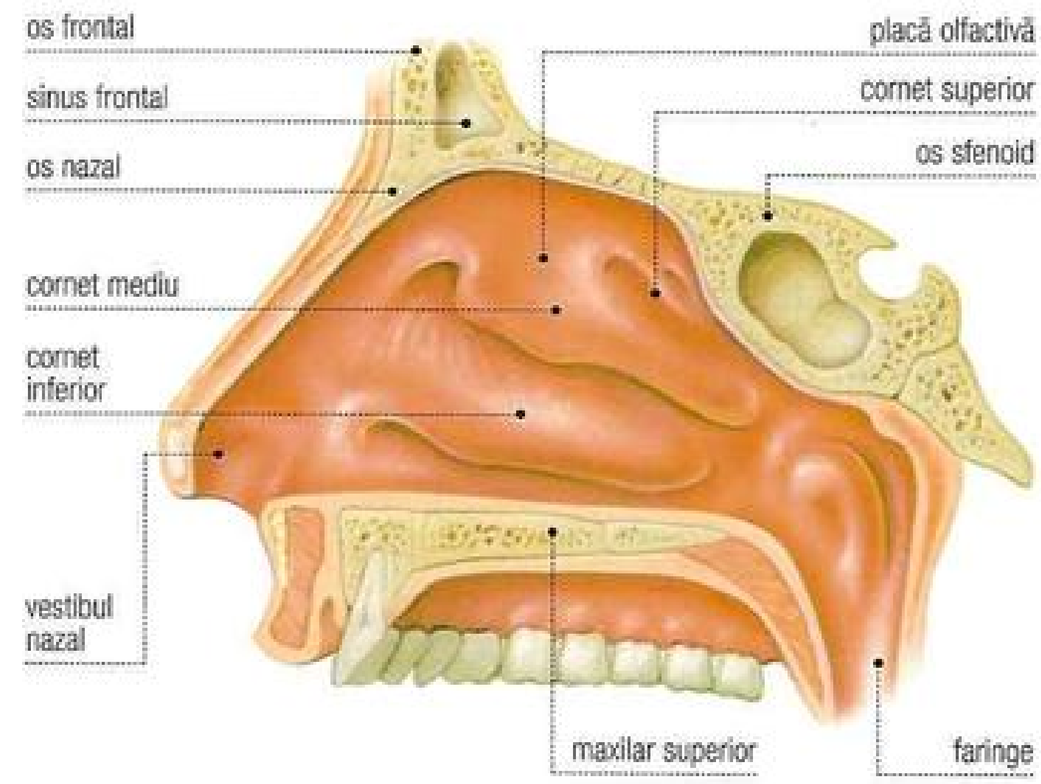

Nasul, **calea naturală de intrare a aerului** către plămâni, este situat în centrul feţei şi prezintă o protuberanţă cu formă de piramidă la baza căreia se află **orificiile nazale**. În interiorul său se găsesc două cavităţi ample, separate de un sept, **fosele nazale**.

SECŢIUNE LATERALĂ A FARINGELUI

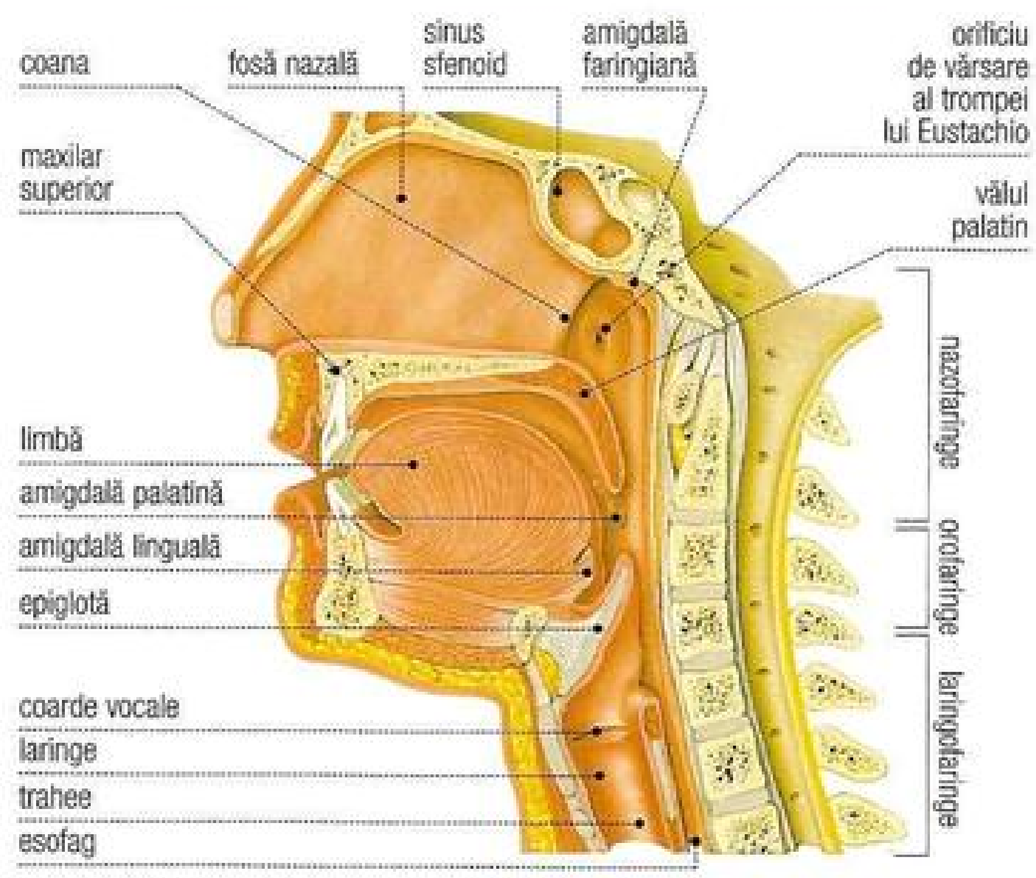

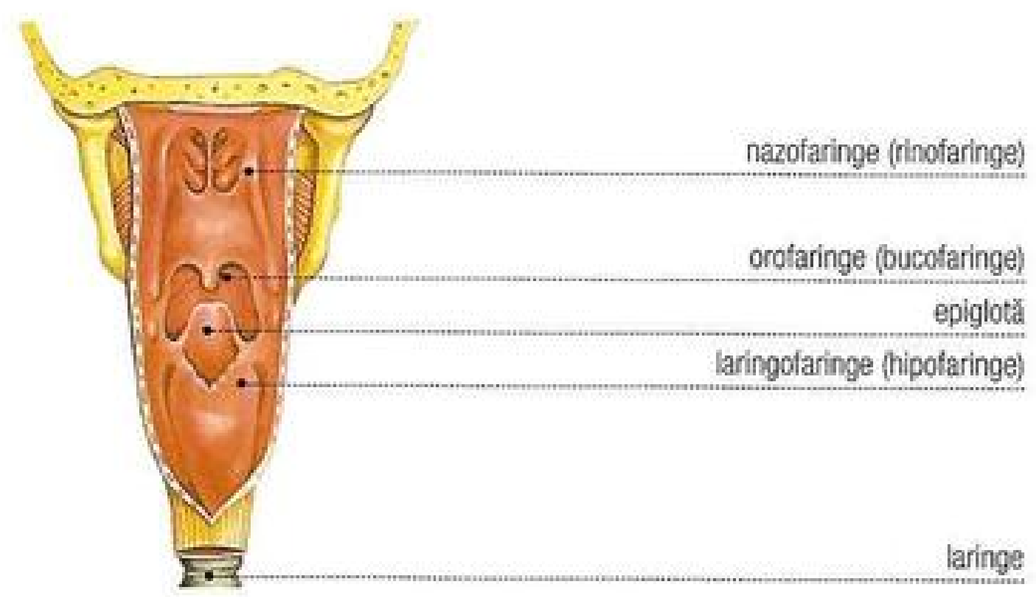

SECȚIUNE FRONTALĂ A LARINGELUI

Laringele este un **conduct** format din diferite **cartilaje articulate** între ele şi care comunică cu traheea, îndeplinind un rol important deoarece obligă aerul să meargă pe traseul lui din afară până în plămâni în timpul inspirului şi în direcție opusă în timpul expirului. Mai mult, laringele este **organul fonator**, deoarece în interiorul lui se găsesc **coardele vocale**.

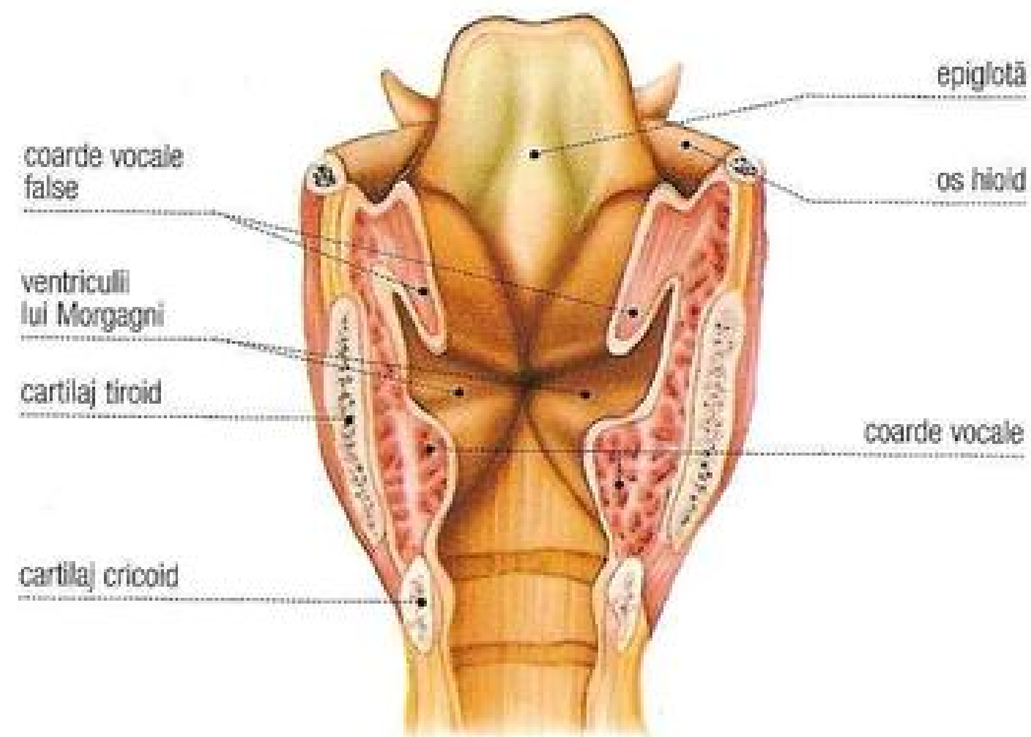

LARINGELE ŞI TRAHEEA

VEDERE FRONTALĂ

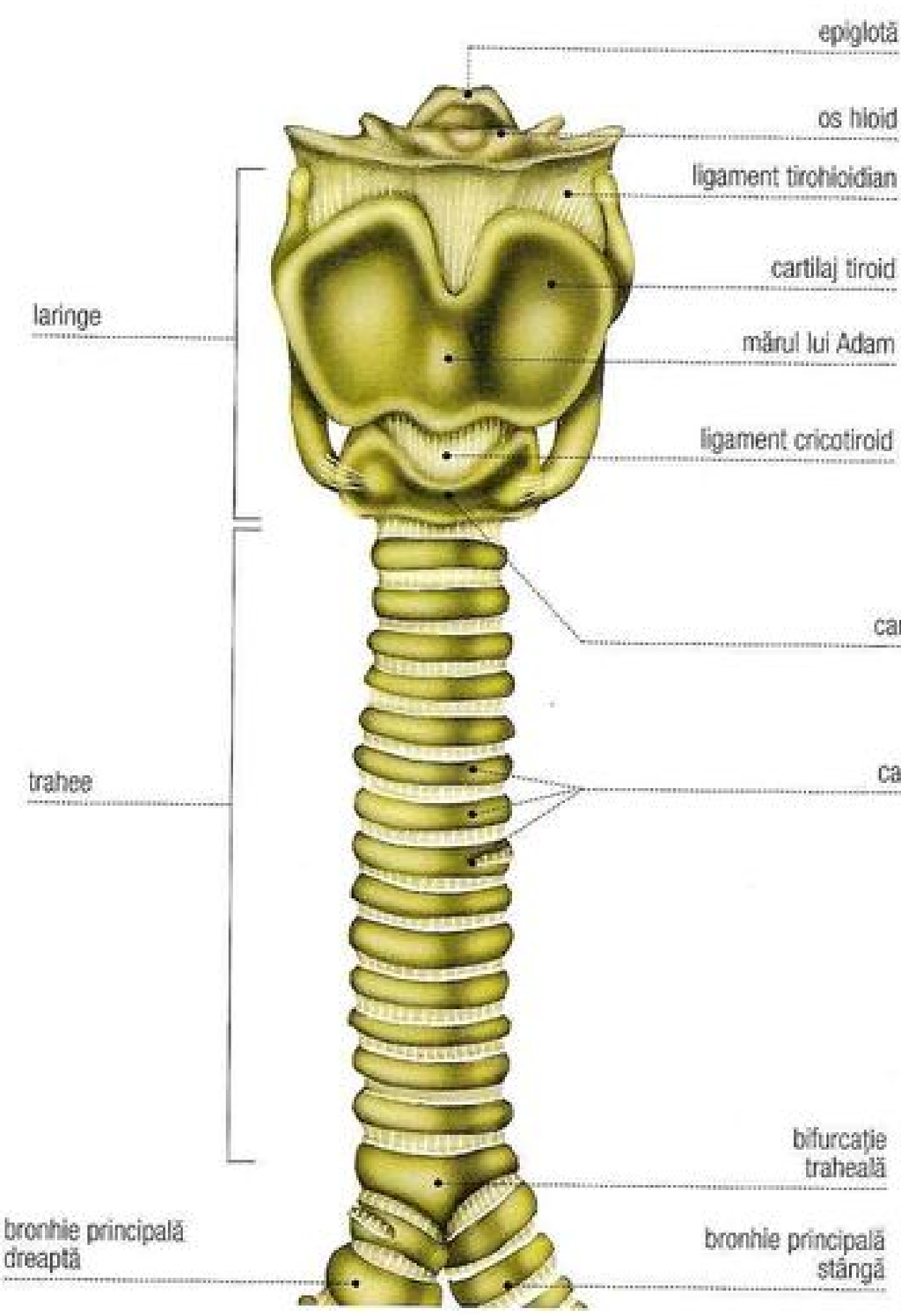

LARINGELE ŞI TRAHEEA

VEDERE DORSALĂ

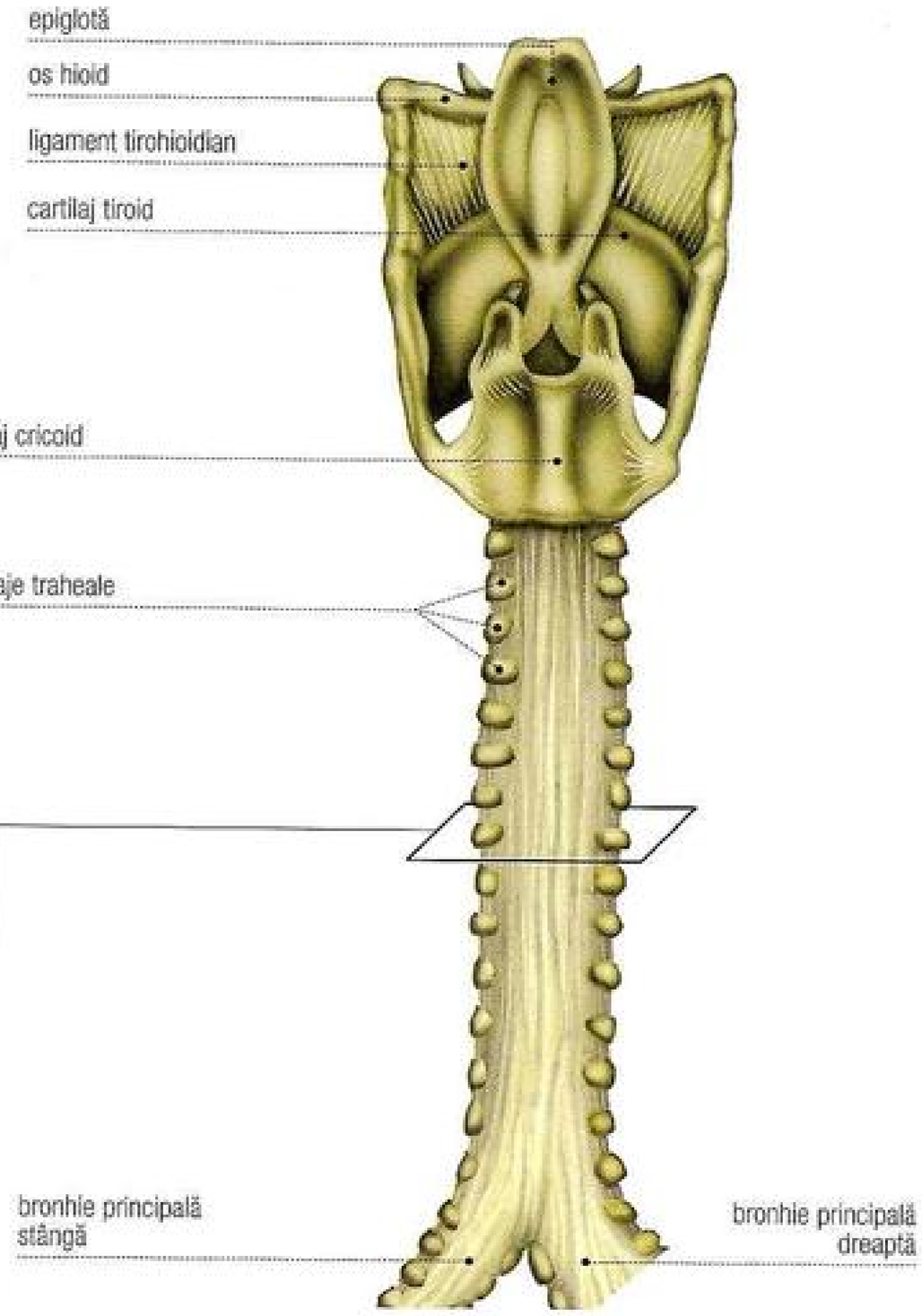

SECȚIUNE TRANSVERSALĂ PRIN TRAHEE

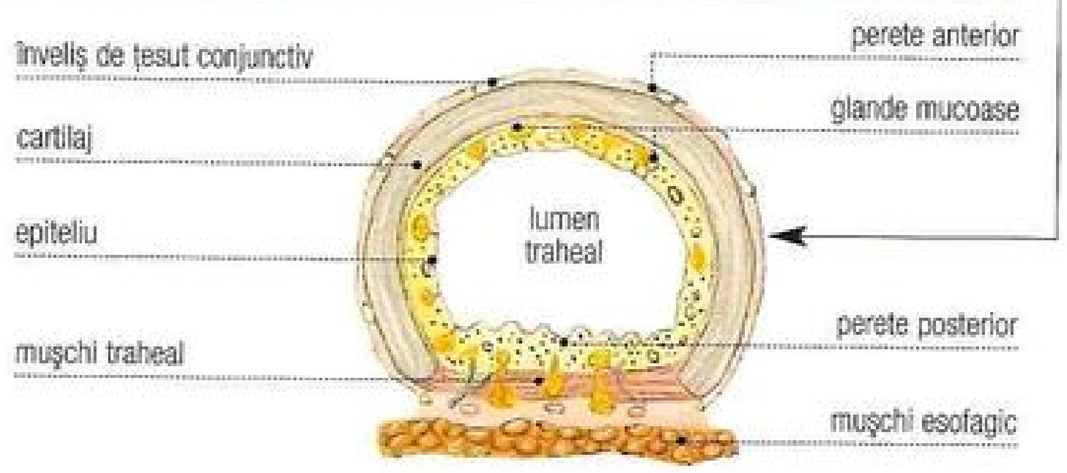

Traheea este un **tub** care, în continuarea laringelui, traversează gâtul şi, ajuns în torace, se bifurcă pentru a da naştere celor două bronhii principale, ale căror ramificații aduc aerul în plămâni. Este formată din 15-20 de **cartilaje** cu formă de potcoavă, deschise în partea posterioară, dar care aproape închid complet circumferința canalului; partea posterioară care nu acoperă anumite cartilaje este membranoasă şi este alcătuită dintr-un țesut conjunctiv şi muscular.

ARBORELE BRONHIAL

CU SEGMENTELE SALE DIFERENȚIATE PRIN CULORI

apical
posterior
anterior
lob superior al plămânului drept
lob mediu al plămânului drept
lateral
medial
superior
anterior bazal
medial bazal
lateral bazal
posterior bazal
lob inferior al plămânului drept
traheea
bronhie principală dreaptă
bronhie principală stângă
bronhie lobulară
apical
posterior
anterior
lob superior al plămânului stâng
superior de lingulă
inferior de lingulă
superior
medial bazal
anterior bazal
lateral bazal
posterior bazal
lob inferior al plămânului stâng

PROIECȚIA ARBORELUI BRONHIAL

PE SUPRAFAȚA PLĂMÂNILOR

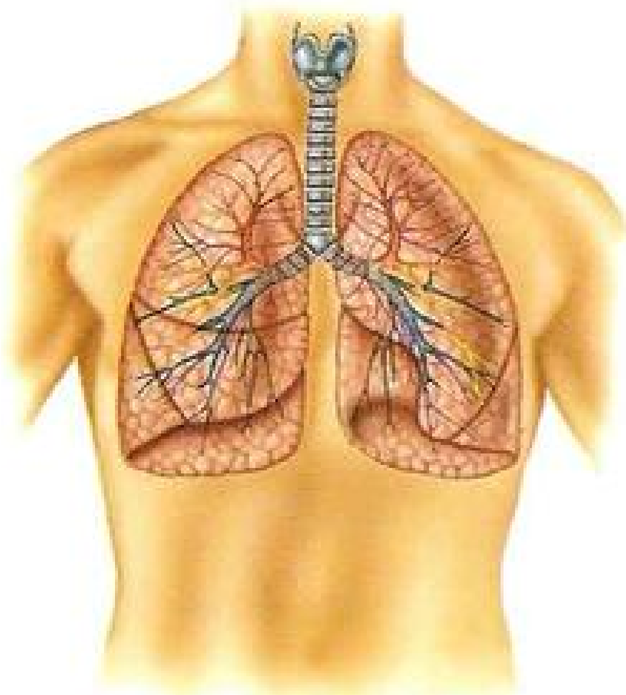

PLĂMÂNII

VEDERE DIN INTERIOR

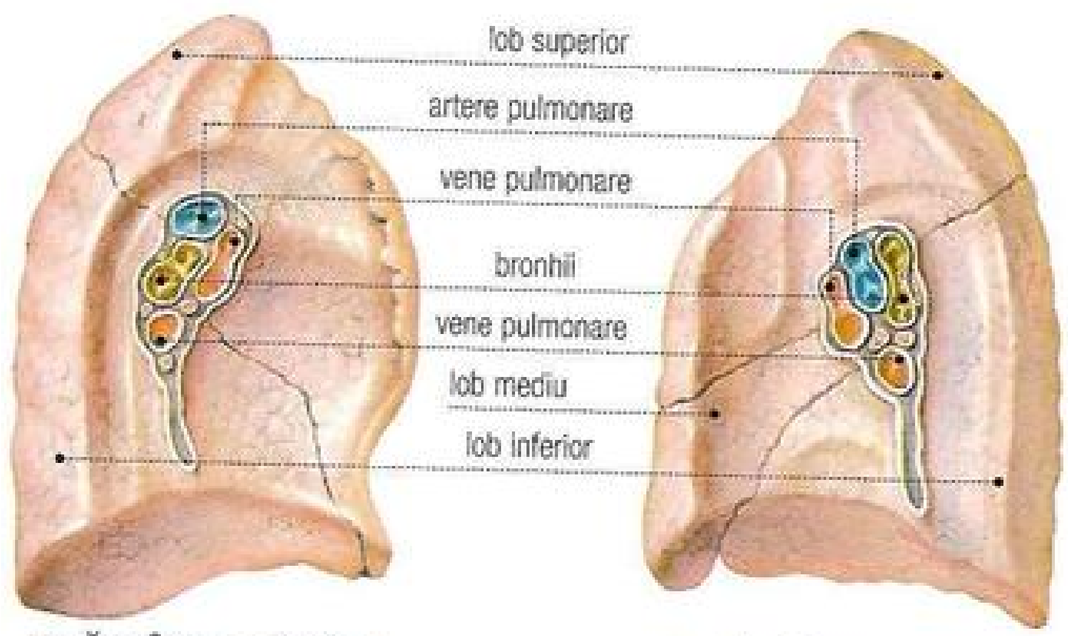

PLĂMÂNUL STÂNG

PLĂMÂNUL DREPT

APARATUL CIRCULATOR

Aparatul circulator este format dintr-un complicat **sistem de vase** care, sub impulsurile ritmice ale inimii, transportă în organism **sângele** care duce la toate țesuturile acele elemente necesare pentru menținerea activității corpului și adună reziduurile din metabolismul celular ducându-le către organele însărcinate cu eliminarea lor.

SCHEMA APARATULUI CIRCULATOR

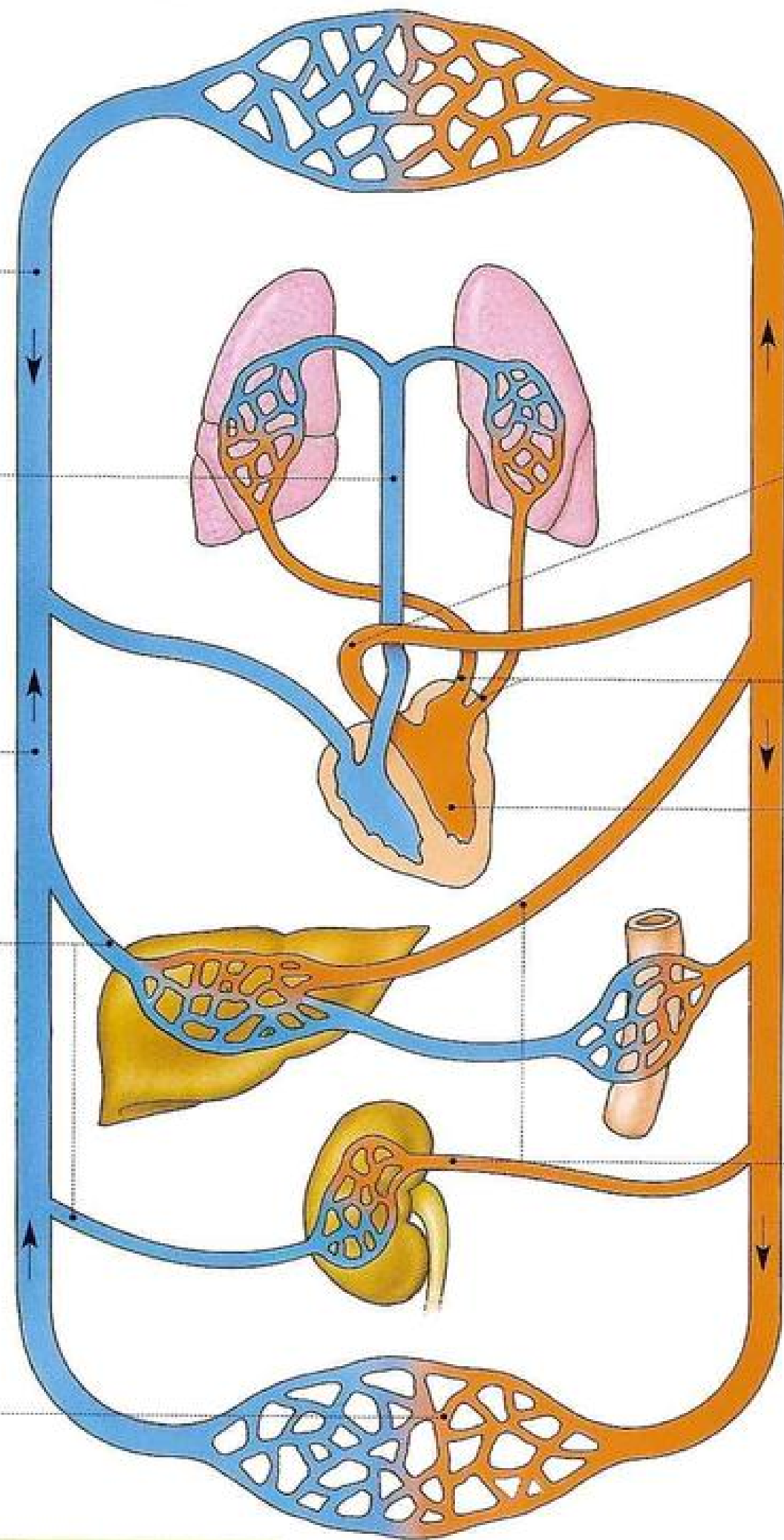

ARBORELE VASCULAR

Inima pompează sângele bogat în oxigen către aortă, o **arteră** mare cu numeroase ramificații care, ca și cele care formează coroana arborelui, se divid în mod repetat și dau naștere altora, de fiecare dată mai subțiri, **arteriolele**, care în final se transformă în niște canale foarte subțiri, **capilarele**, ai căror pereți sunt alcătuiți dintr-un singur strat de celule și fac posibil schimbul dintre sânge și țesuturi. În continuare, capilarele se transformă în **venule** și se unesc între ele formând **vene**, de fiecare dată mai mari, și aduc sângele sărac în oxigen și încărcat de reziduuri către inimă.

INIMA

VEDERE FRONTALĂ

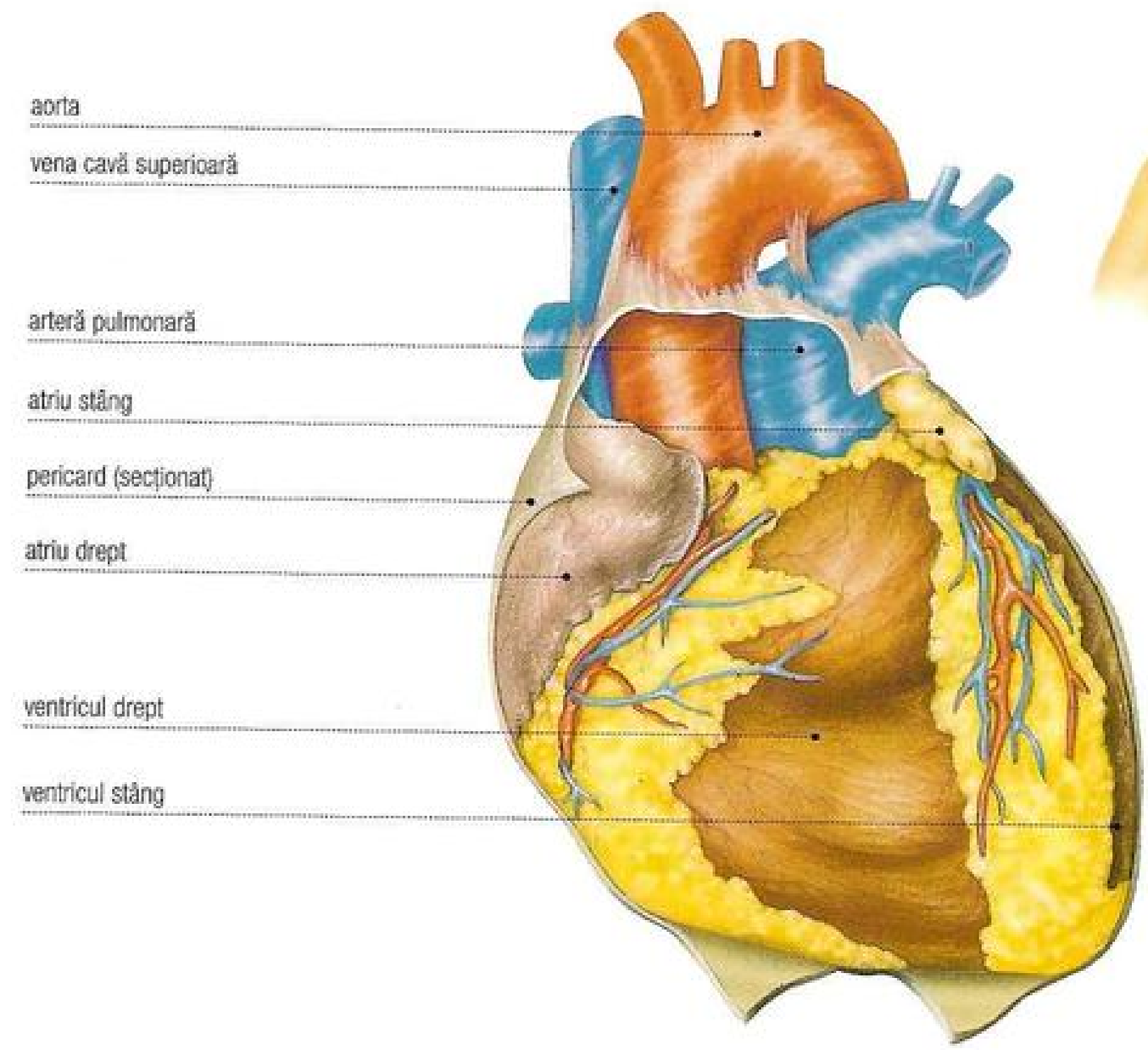

PROIECȚIA INIMII PE SUPRAFAȚA CORPULUI

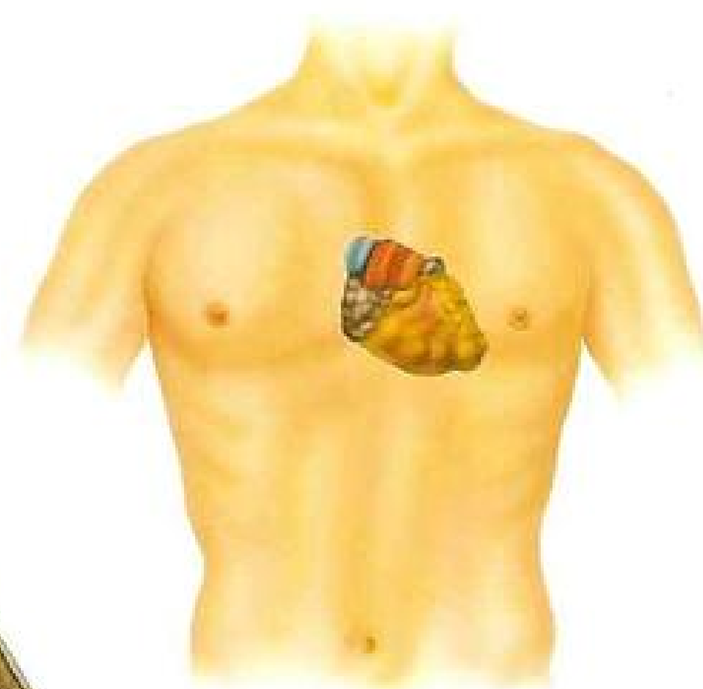

Inima, motorul aparatului circulator, este un organ de forma unui pumn închis, fiind situată în centrul toracelui, între cei doi plămâni, într-un spațiu denumit **mediastin**. Este acoperită de o membrană dublă seroasă, numită **pericard**, de forma unui con neregulat amplasat într-o poziție oblică; la bază, pericardul este orientat în sus și la dreapta, în timp ce vârful este orientat în jos și la stânga.

INIMA

VEDERE DORSALĂ

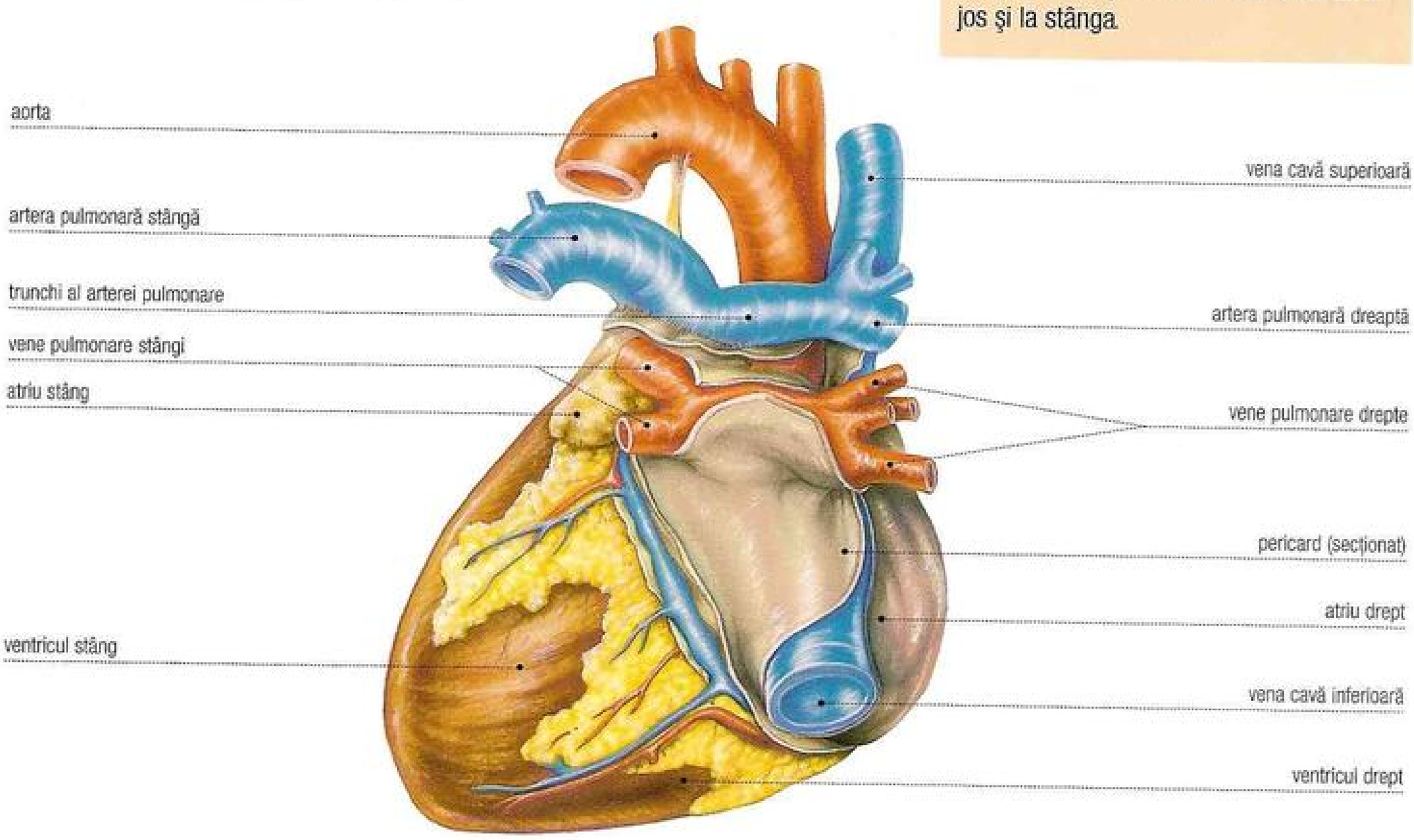

Introducere
Celula
Corpul uman
Aparatul locomotor
Aparatul digestiv
Aparatul respirator
Aparatul circulator
Sângele
Limfa
Sistemul nervos
Simțurile
Aparatul urinar
Aparatul reproducător
Reproducerea umană
Sistemul endocrin
Sistemul imunitar
Index alfabetic

SECȚIUNE LONGITUDINALĂ A INIMII

valvă aortică
aorta
vena cavă superioară
atriu drept
valvă atrioventriculară dreaptă sau valvă tricuspidă
vena cavă inferioară
mușchi papilar anterior
ventricul drept
sept interventricular
vene pulmonare stângi
atriu stâng
valvă atrioventriculară stângă sau valvă mitrală
coarde tendinoase
miocard
ventricul stâng
epicard

CAMERELE CORDULUI

Inima este un organ cavernos cu pereți musculoși groși, al cărei interior este împărțit în patru camere: două superioare, numite atrii, și două inferioare, numite ventricule.

VALVELE CARDIACE

DIASTOLĂ VENTRICULARĂ

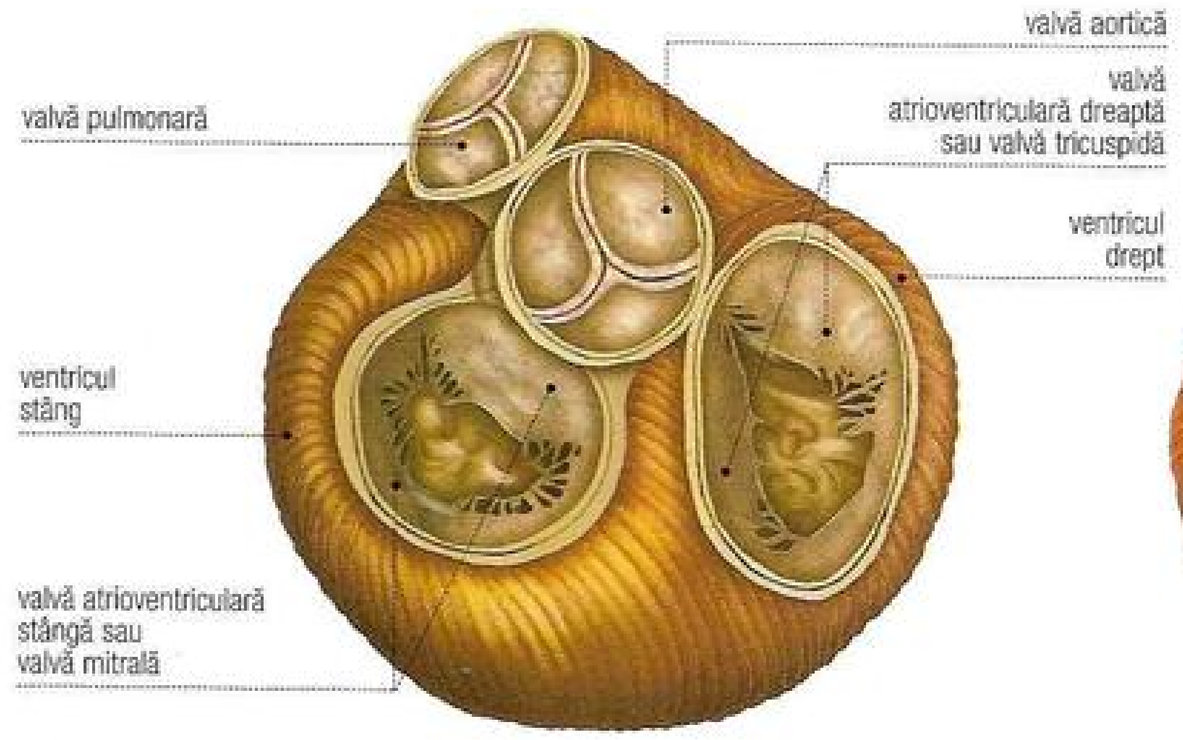

SISTOLĂ VENTRICULARĂ

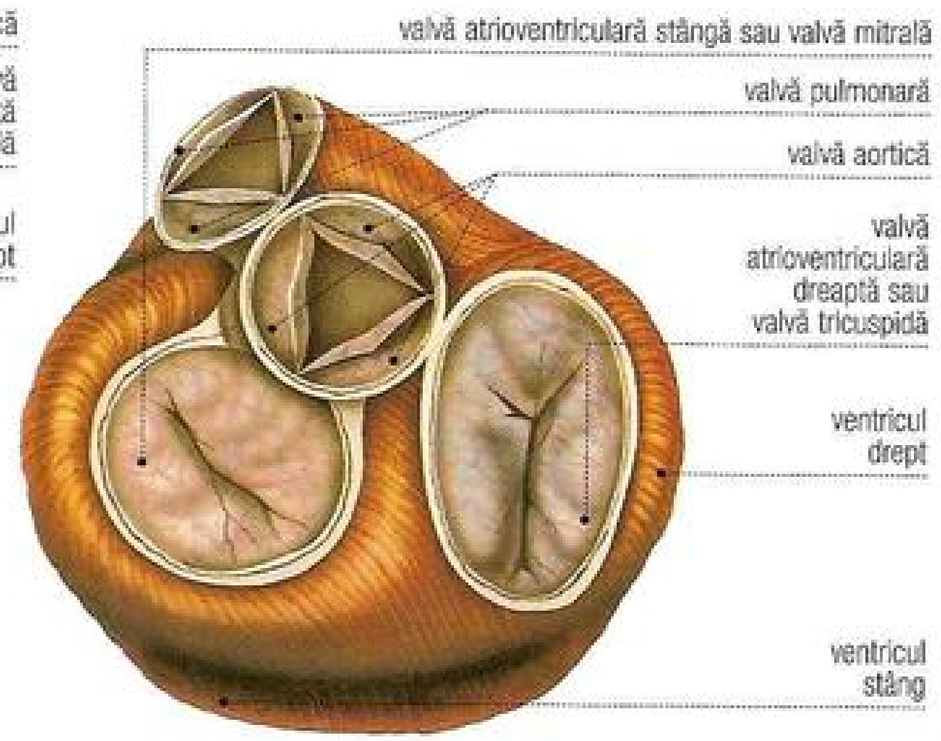

Sângele circulă în interiorul inimii **într-un singur sens**: din fiecare atriu pornește către ventriculul de aceeași parte, iar din fiecare ventricul către artera pulmonară din partea dreaptă și aorta din partea stângă. Această circulație unidirecțională este posibilă datorită celor patru **valve** care permit în același timp, dar în faze distincte ale bătăii cardiace, să treacă sângele dintr-o parte în alta și să împiedice refluxul său: două **valve atrioventriculare**, una dreaptă (valva tricuspidă) și alta stângă (valva mitrală) și două **valve sigmoide**, una situată între ventriculul drept și artera pulmonară (valva pulmonară), iar cealaltă aflându-se între ventriculul stâng și aortă (valva aortică).

VASELE CORONARIENE

VEDERE FRONTALĂ ŞI POSTERIOARĂ

Inima are un **sistem de irigare** propriu alcătuit dintr-o rețea de vase care o înconjoară ca o coroană. Din cele două artere coronariene principale, stânga şi dreapta, pornesc aorta şi numeroase ramificații care ajung în toate sectoarele inimii, aducând sânge oxigenat. După irigarea țesutului cardiac, sângele sărac în oxigen trece într-o rețea de vase venoase mici care se unesc între ele pentru a forma vene din ce în ce mai mari care ajung la sinusul coronarian, un canal care se varsă în atriul drept.

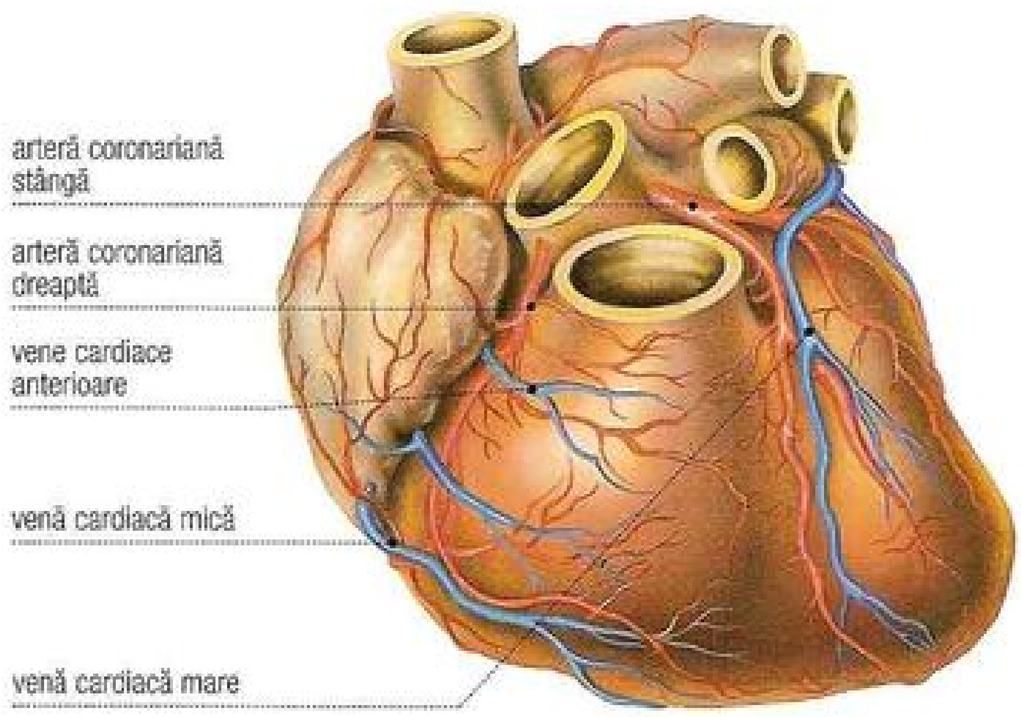

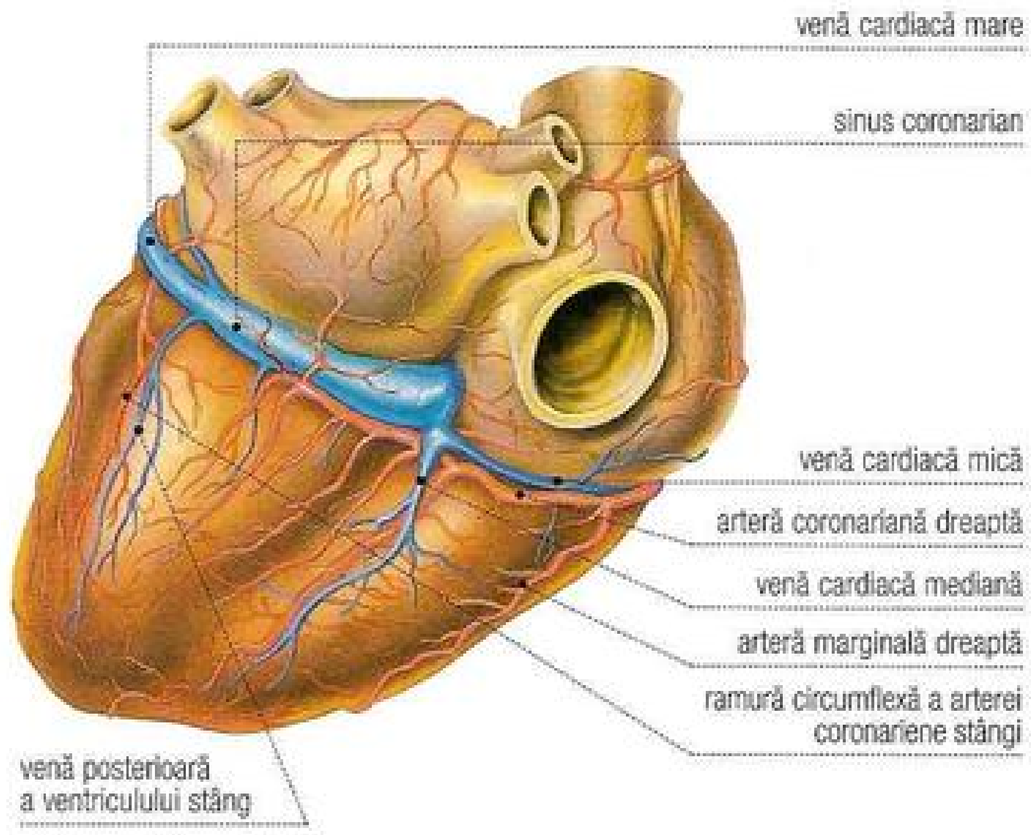

SISTEMUL ELECTRIC DE CONDUCERE AL INIMII

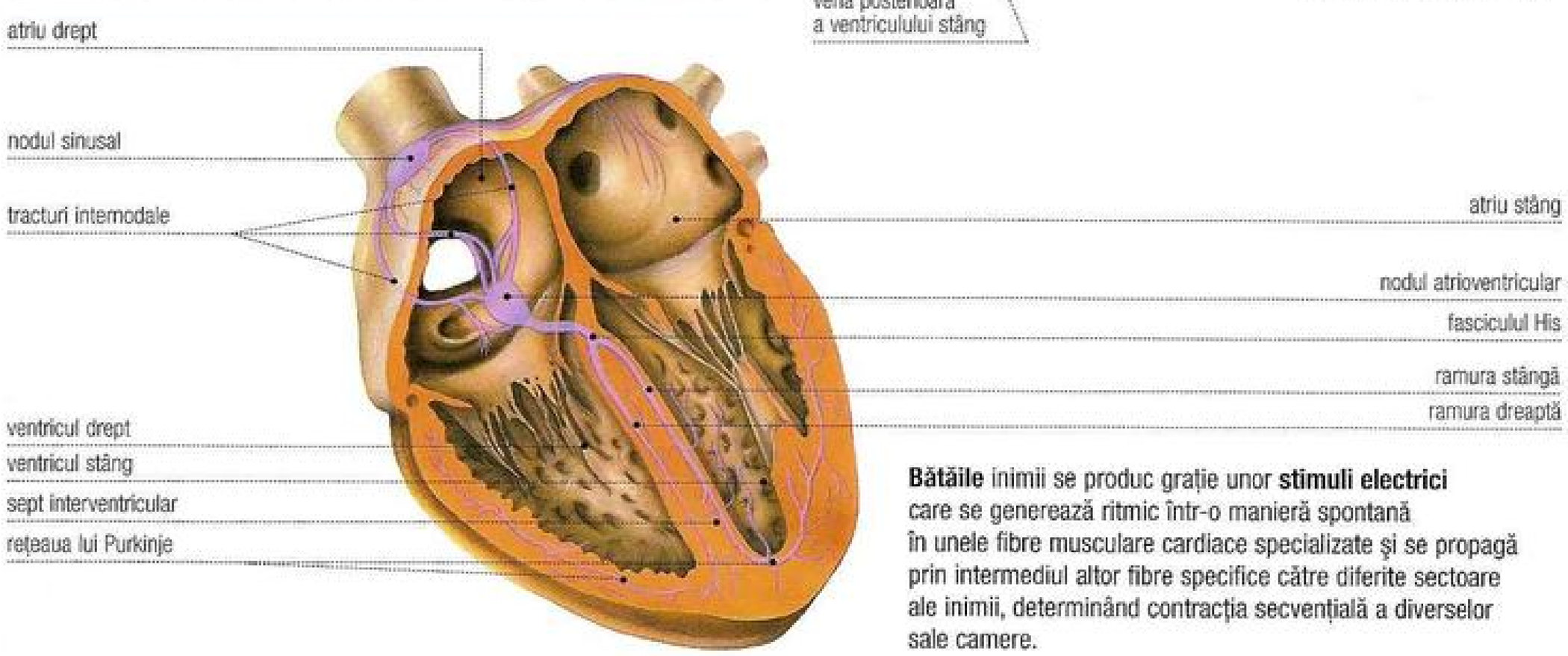

Bătăile inimii se produc grație unor **stimuli electrici** care se generează ritmic într-o manieră spontană în unele fibre musculare cardiace specializate şi se propagă prin intermediul altor fibre specifice către diferite sectoare ale inimii, determinând contracția secvențială a diverselor sale camere.

CICLUL CARDIAC

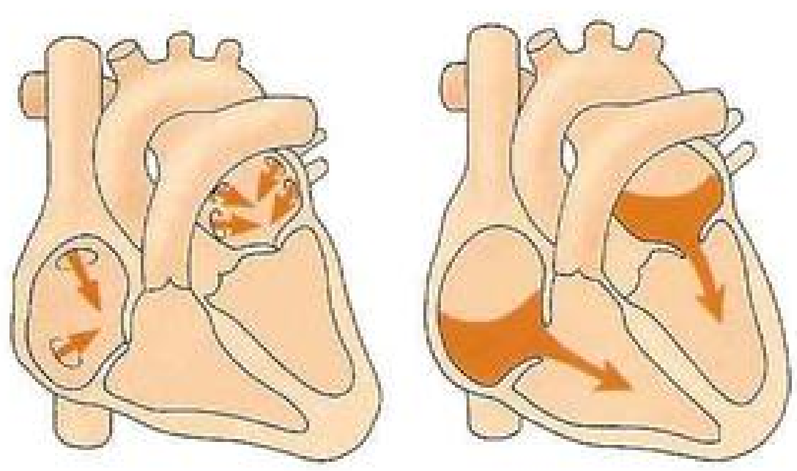

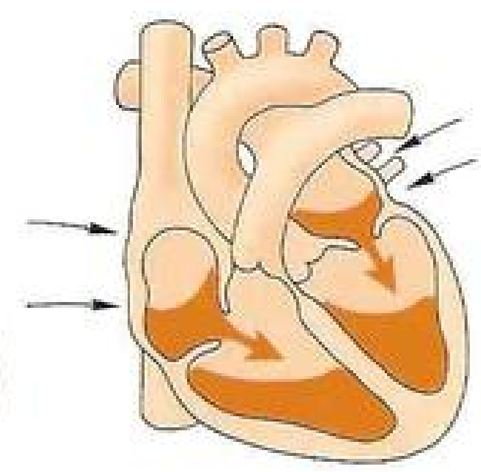

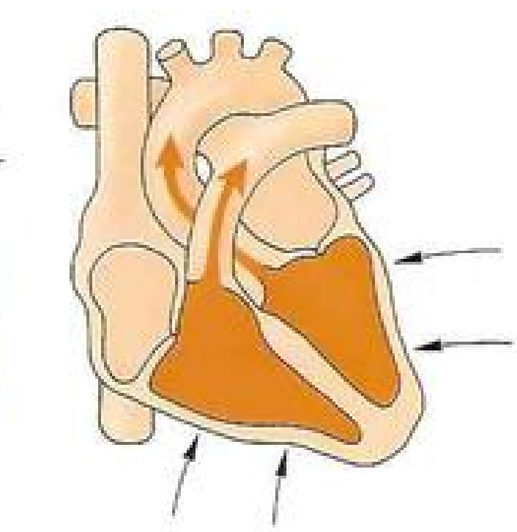

La fiecare bătaie a inimii se succed în acelaşi timp **dilatarea** (diastola) şi **contracția** (sistola) fiecărei camere cardiace: sângele trece din fiecare atriu în ventriculul din partea respectivă, iar de aici la artera corespondentă, într-un ciclu care se repetă fără oprire.

PRINCIPALELE ARTERE ALE ORGANISMULUI

artera carotidă externă
artera carotidă internă
artera carotidă primitivă dreaptă
trunchi arterial brahiocefalic
artera subclavie dreaptă
artera axilară
artera humerală
trunchiul celiac
artera renală
artera cubitală
artera radială
artera ovariană/testiculară
artera iliacă primitivă dreaptă
artera carotidă primitivă stângă
artera subclavie stângă
crosa aortică
aorta ascendentă
aorta descendentă (partea toracică)
aorta descendentă (partea abdominală)
artera aortă
artera mezenterică superioară
artera mezenterică inferioară
artera iliacă primitivă stângă
artera iliacă internă
artera iliacă externă
artera femurală
artera femurală profundă
artera poplitee
artera tibială posterioară
artera tibială anterioară
artera peronieră
artera dorsală a piciorului

SECȚIUNEA UNEI ARTERE

tunică intimă
- endoteliu
- membrană bazală
- lamină proprie

tunică medie
- membrană elastică internă
- fibre musculare și elastice transversale
- membrană elastică externă

tunică adventice

SECȚIUNEA UNUI CAPILAR

PRINCIPALELE VENE ALE ORGANISMULUI

trunchi venos brahiocefalic drept
vena subclavie dreaptă
vena axilară
vena azygos
vena cefalică
vena bazilică
vene brahiale
vena mediană a cotului
vena iliacă primitivă dreaptă
vena iliacă externă
vena iliacă internă
vena safenă internă

vena jugulară anterioară
vena jugulară internă (profundă)
vena jugulară externă (superficială)
vena subclavie stângă
trunchi venos brahiocefalic stâng
vena cavă superioară
vena toracică internă
vena cavă inferioară
vena suprahepatică
vena portă
vena renală
vena lienală sau splenică
vena ovariană/testiculară
vena mezenterică inferioară
vena mezenterică superioară
vena iliacă primitivă stângă
vena femurală
vena femurală profundă
vena poplitee
vena safenă
vena tibială anterioară

SECȚIUNEA UNEI VENE

tunică intimă
endoteliu
membrană bazală
tunică medie
tunică adventice

SCHEMA UNEI VALVE VENOASE

sens ascendent al sângelui
valvă venoasă (deschisă)
tunică internă
tunică medie
tunică adventice

Introducere
Celula
Corpul uman
Aparatul locomotor
Aparatul digestiv
Aparatul respirator
Aparatul circulator
Sângele
Limfa
Sistemul nervos
Simțurile
Aparatul urinar
Aparatul reproducător
Reproducerea umană
Sistemul endocrin
Sistemul imunitar
Index alfabetic

SÂNGELE

Sângele este **fluidul** vâscos de culoare roşie care curge fără întrerupere în interiorul aparatului circulator, aducând către toate ţesuturile corpului atât **oxigen** şi **substanţe nutritive**, cât şi celelalte elemente necesare celulelor pentru metabolismul lor, totodată transportând **reziduurile toxice** către organele însărcinate cu eliminarea lor.

COMPOZIŢIA SÂNGELUI

Sângele este format dintr-un lichid de culoare gălbuie alcătuit în mare parte din apă, **plasmă**, care conţine multiple substanţe dizolvate şi transportă sub formă de suspensie diverse **celule sangvine**.

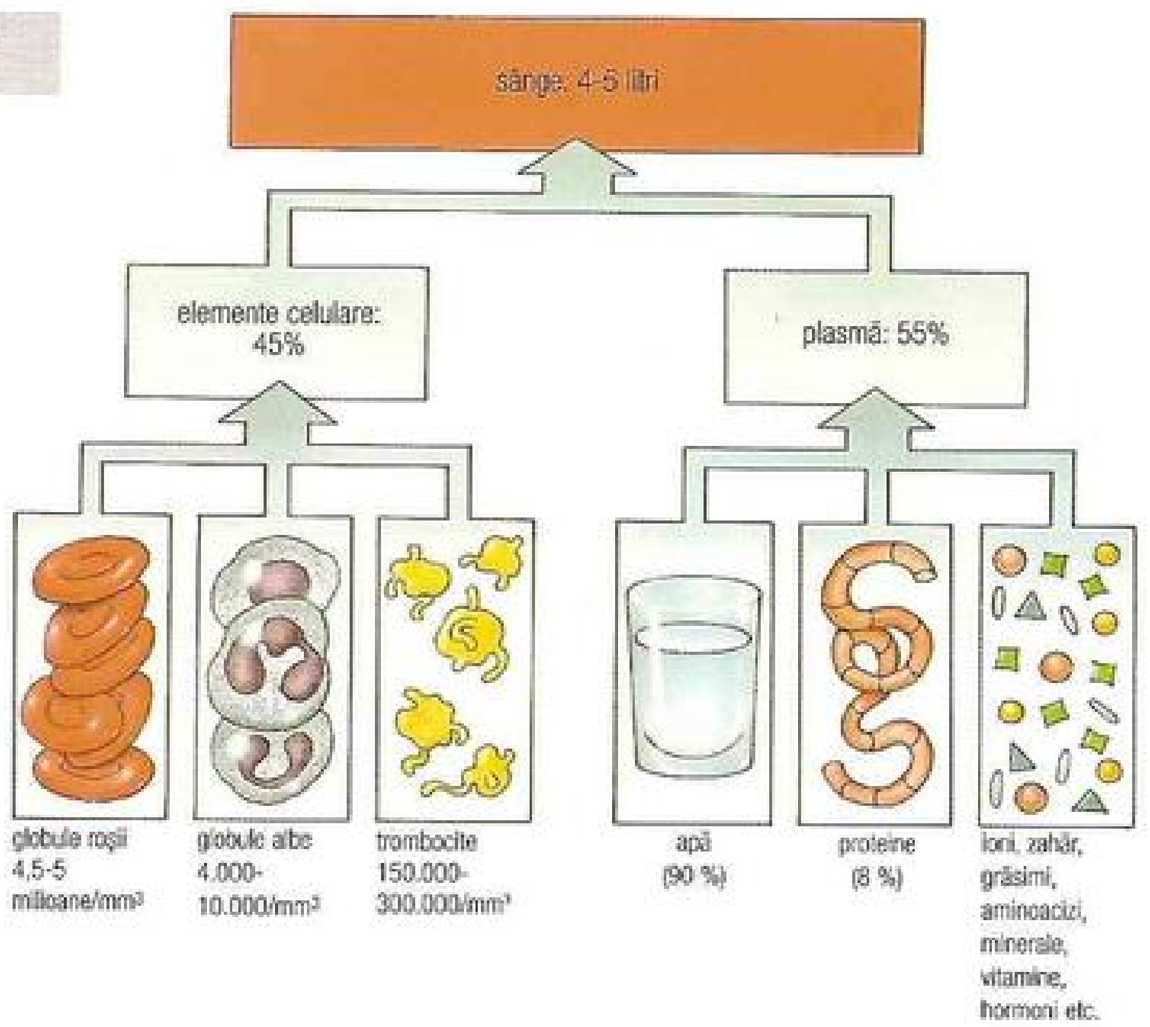

FORMAREA CELULELOR SANGVINE

Într-un proces constant se formează noi celule sangvine destinate să le înlocuiască pe cele îmbătrânite, respectiv distruse, în fiecare zi formându-se mii şi mii de milioane de globule roşii, globule albe şi trombocite. Acest proces, denumit **hematopoeză**, se produce, în mod normal, în măduva osoasă, pornind de la o celulă precursoare comună, celulele-mamă pluripotente, capabile de a se reproduce ele însele şi să dea naştere diferitelor celule-mamă monopotente, din maturizarea lor rezultând diverse celule sangvine.

CELULELE SANGVINE

În plasma sangvină plutesc diverse tipuri de celule, fiecare din ele având o funcţie specifică:

- **globulele roşii**, denumite şi hematii sau eritrocite, se ocupă de transportul oxigenului de la plămâni la ţesuturi şi al dioxidului de carbon derivat din metabolismul celular în direcţie inversă;
- **globulele albe**, denumite şi leucocite, cu diferitele lor tipuri, fac parte din sistemul imunitar şi protejează organismul de infecţii;
- **celulele plachetare**, denumite şi trombocite, participă la procesul de coagulare destinat opririi hemoragiilor.

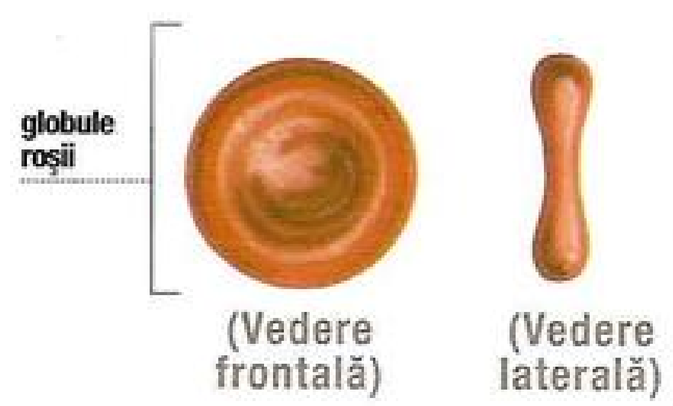

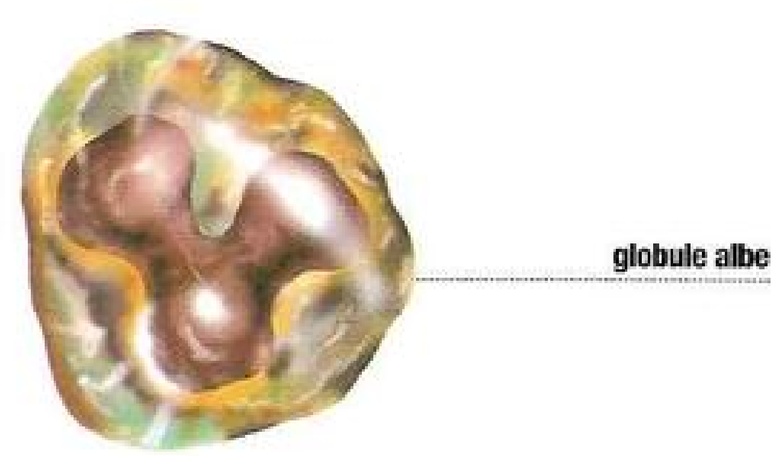

MĂDUVA OSOASĂ

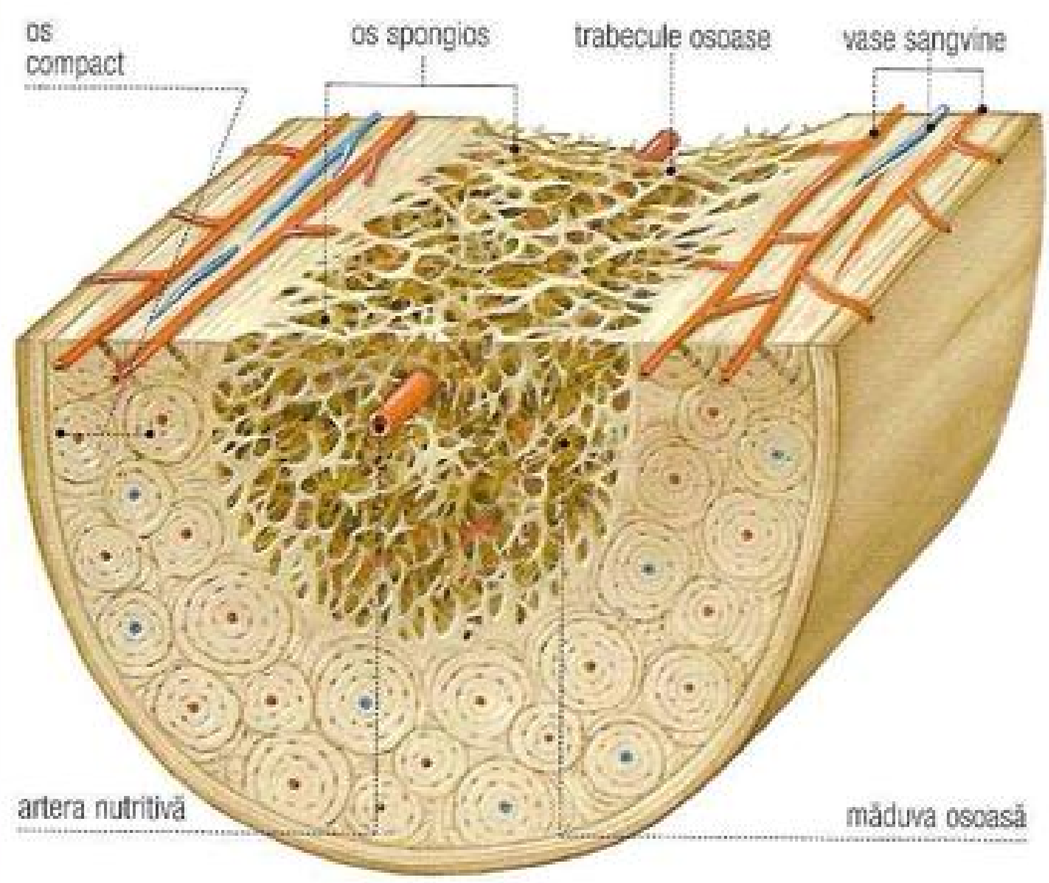

LOCALIZAREA MĂDUVEI OSOASE LA ADULT

Celulele sângelui se produc în măduva osoasă, un țesut specializat prezent în **interiorul oaselor**. La noul-născut există o măduvă osoasă activă în toate oasele scheletului dar, cu vârsta, mai ales începând din adolescență, o mare parte este înlocuită cu țesut conjunctiv fibros.

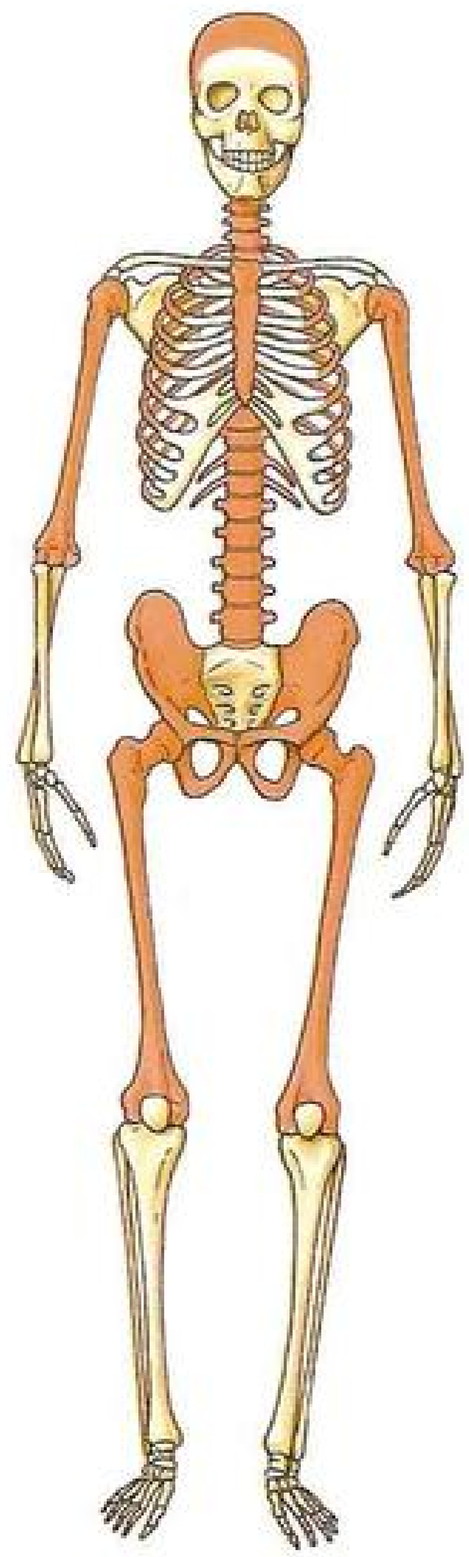

SPLINA

VEDERE ANTERO-MEDIALĂ

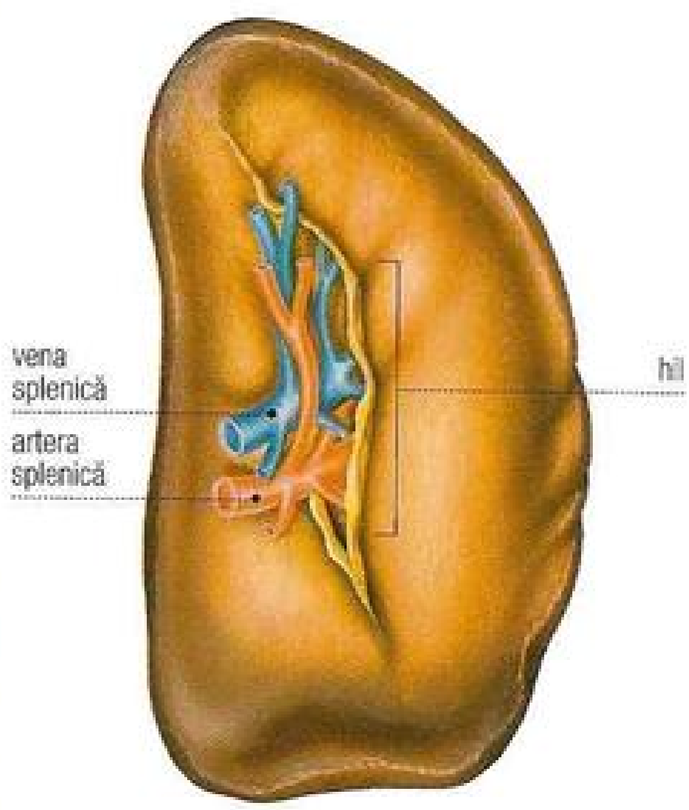

SECȚIUNE

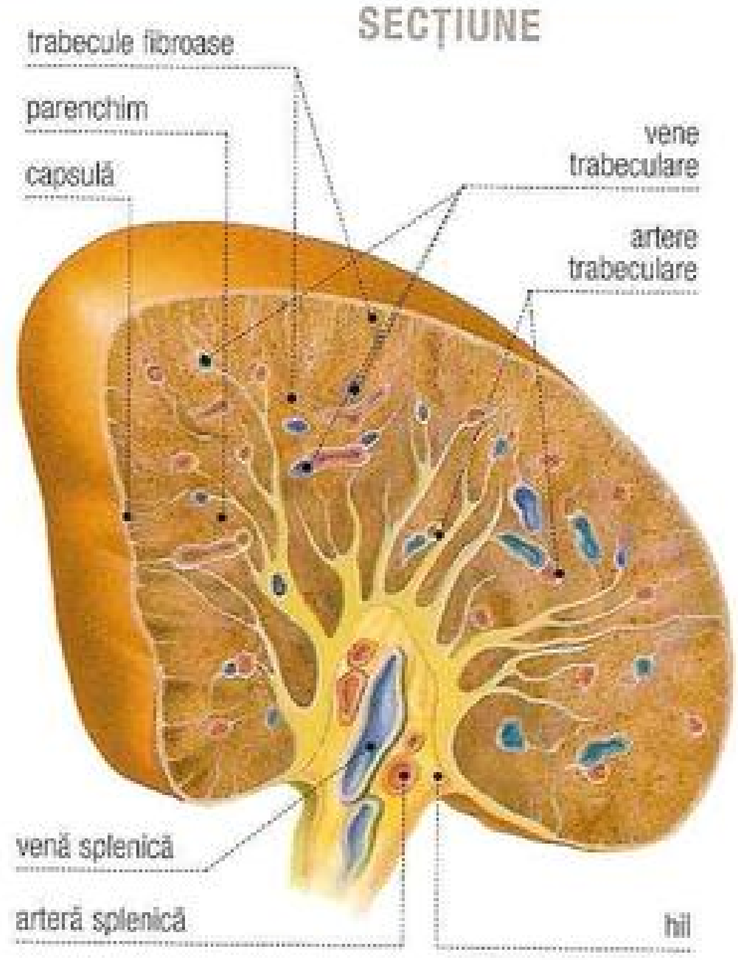

Splina este un organ situat în partea superioară stângă a abdomenului, care pe durata vieții intrauterine produce toate tipurile de celule sangvine, dar apoi produce doar unele tipuri de globule albe. Principala sa funcție este aceea de a distruge **globulele roșii îmbătrânite**, participând de asemenea în sistemul imunitar, deoarece acționează ca un **filtru** al sângelui de germenii și impuritățile care circulă în interiorul său.

STRUCTURA MICROSCOPICĂ A SPLINEI

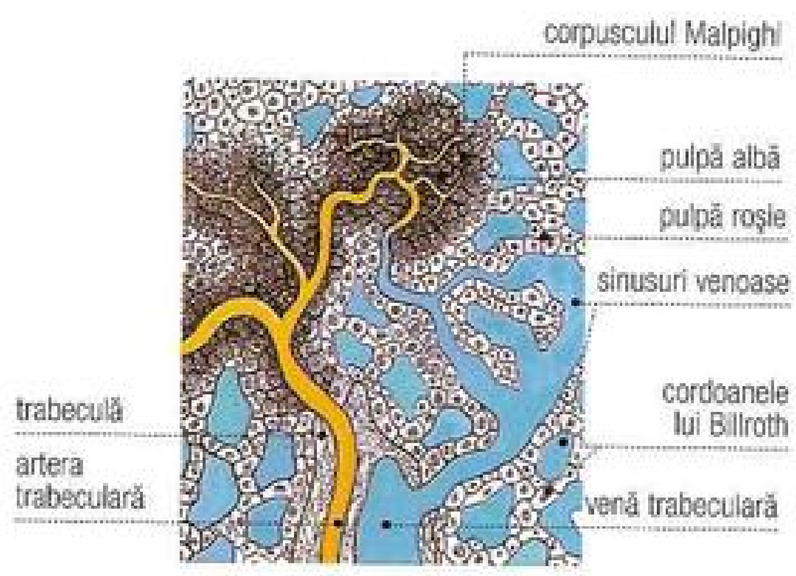

PROIECȚIA SPLINEI PE SUPRAFAȚA CORPULUI

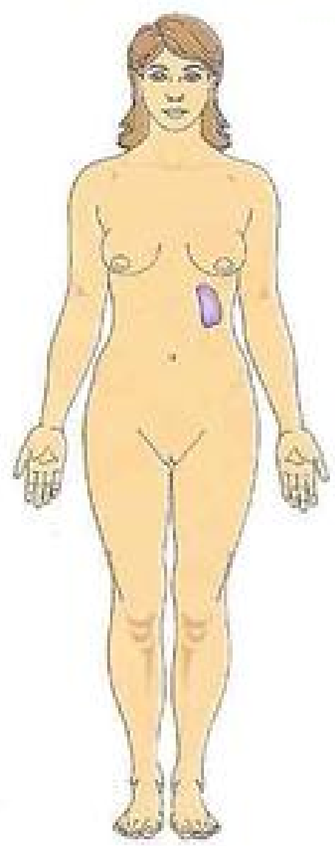

LIMFA

Sistemul limfatic este format dintr-o complicată **rețea de canale**, vasele limfatice, care drenează lichidul ce spală **spațiile intercelulare** și particulele minuscule prezente aici pentru a transporta acest fluid, numit **limfă**, în direcția sistemului circulator, cu scopul de a se încorpora în circulația sangvină, în traiectul lor trecând prin niște formațiuni nodulare, **ganglionii limfatici**, care găzduiesc multe globule albe și **se comportă ca un filtru** ce reține germenii și impuritățile.

RELAȚIA DINTRE CIRCULAȚIA LIMFATICĂ ȘI CEA SANGVINĂ

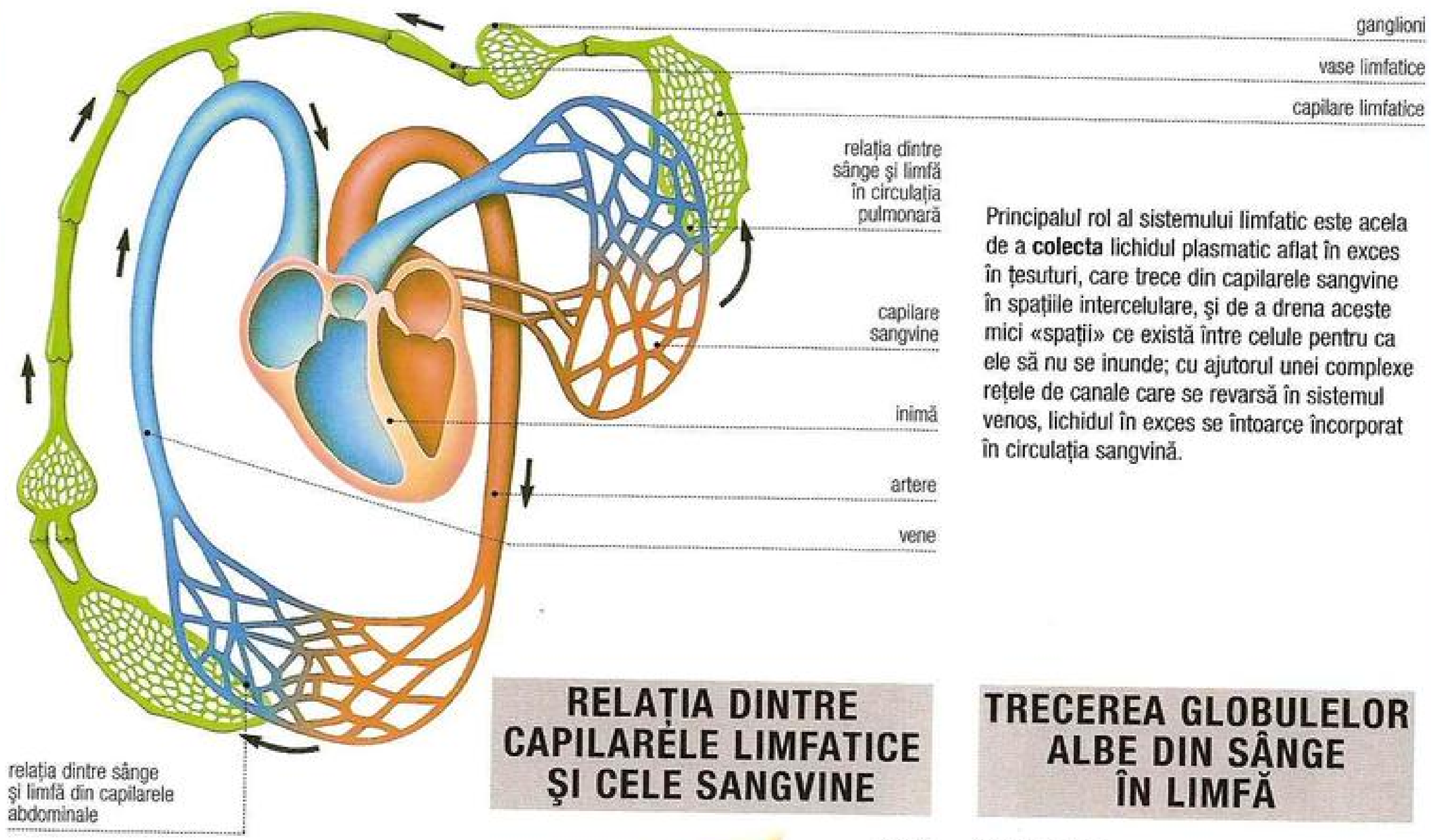

Principalul rol al sistemului limfatic este acela de a **colecta** lichidul plasmatic aflat în exces în țesuturi, care trece din capilarele sangvine în spațiile intercelulare, și de a drena aceste mici «spații» ce există între celule pentru ca ele să nu se inunde; cu ajutorul unei complexe rețele de canale care se revarsă în sistemul venos, lichidul în exces se întoarce încorporat în circulația sangvină.

RELAȚIA DINTRE CAPILARELE LIMFATICE ȘI CELE SANGVINE

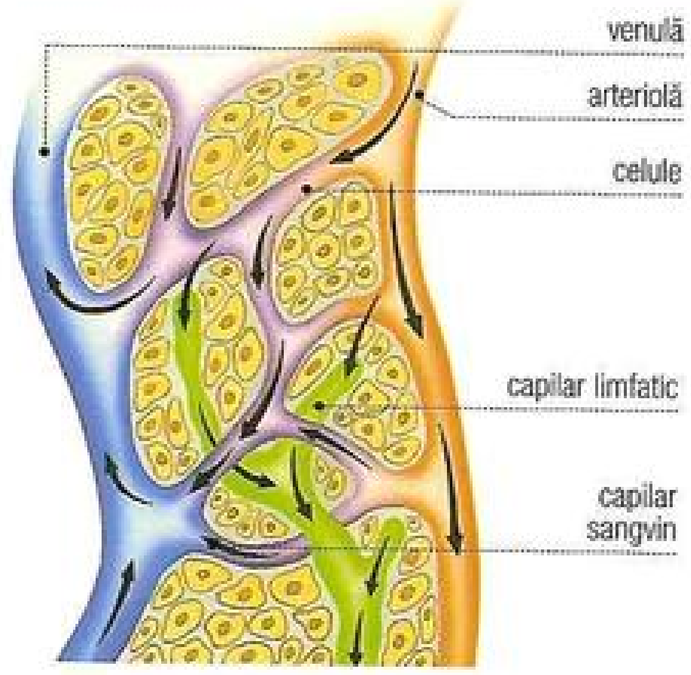

Capilarele limfatice, prezente în toate țesuturile corpului, sunt **vase foarte subțiri**, prevăzute cu o extremitate închisă și pereți cu un singur înveliș de celule endoteliale; cu ajutorul **porilor** existenți între aceste celule, **absorb** lichidul în exces, proteinele, germenii și toate tipurile de particule străine prezente în jurul lor.

TRECEREA GLOBULELOR ALBE DIN SÂNGE ÎN LIMFĂ

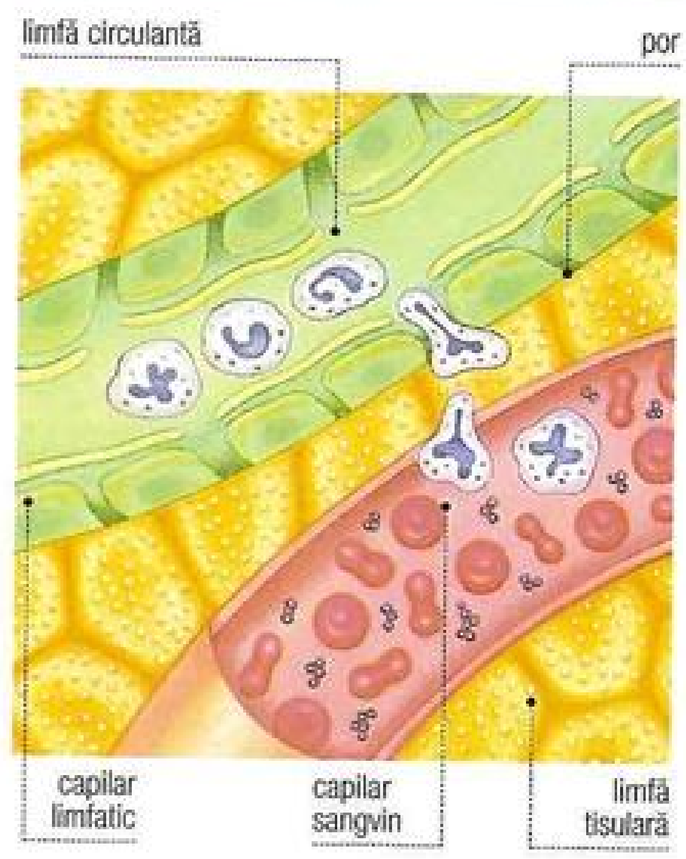

Scufundate în limfă, numeroase globule albe circulă pentru a-și îndeplini **funcțiile de apărare**, multe dintre ele trecând din capilarele sangvine în cele limfatice.

SECȚIUNE SCHEMATICĂ A UNUI CAPILAR LIMFATIC

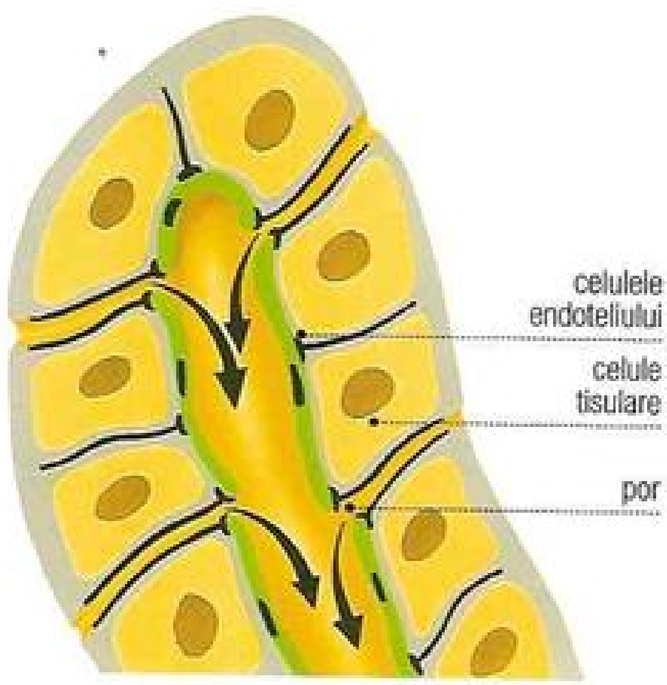

VASELE LIMFATICE

VEDERE EXTERNĂ

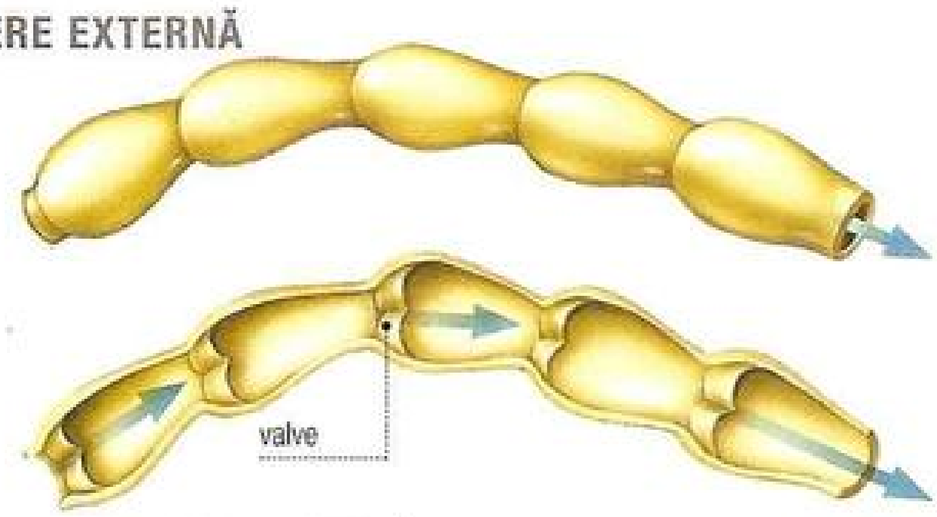

SECȚIUNE LONGITUDINALĂ

Vasele limfatice reprezintă **continuarea capilarelor** și își măresc progresiv diametrul, întâlnindu-se între ele pentru a forma altele din ce în ce mai groase. Au în interior **valve** care lasă să treacă limfa într-un singur sens și împiedică refluxul său, pentru a garanta circulația acesteia în direcția prevăzută.

GANGLIONUL LIMFATIC

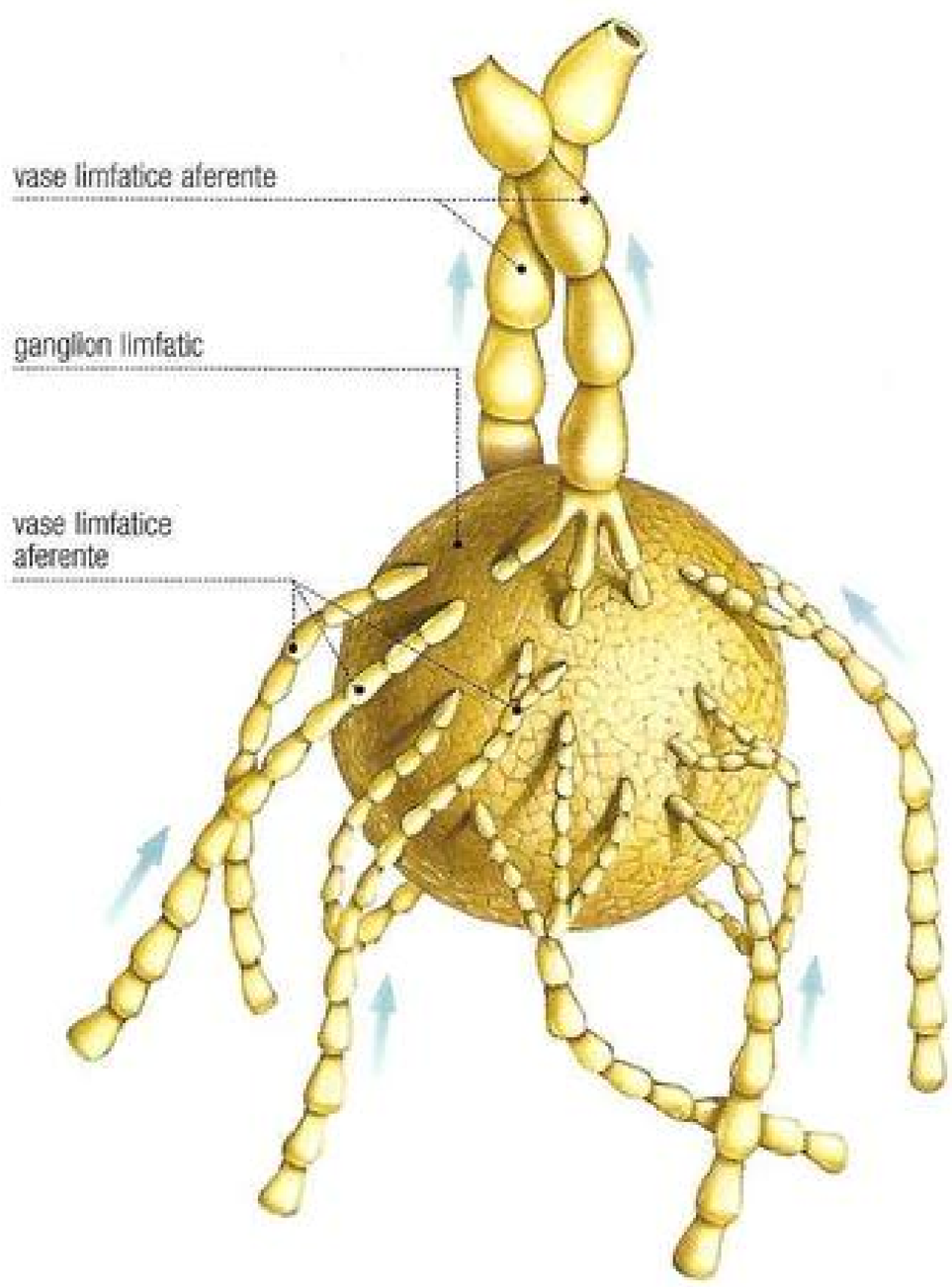

Ganglionii limfatici, intercalați pe traiectul vaselor ce transportă limfa, sunt niște **formațiuni globulare** ale căror dimensiuni, în condiții normale, nu depășesc 2 cm în diametru. Sunt alcătuiți dintr-o capsulă externă fibroasă din care pornesc diverși pereți care împart interiorul în sectoare, acolo unde se află acumulări de **țesut limfoid** ce găzduiește o mulțime de globule albe cu **funcții de apărare**.

REPREZENTARE SCHEMATICĂ A SISTEMULUI LIMFATIC

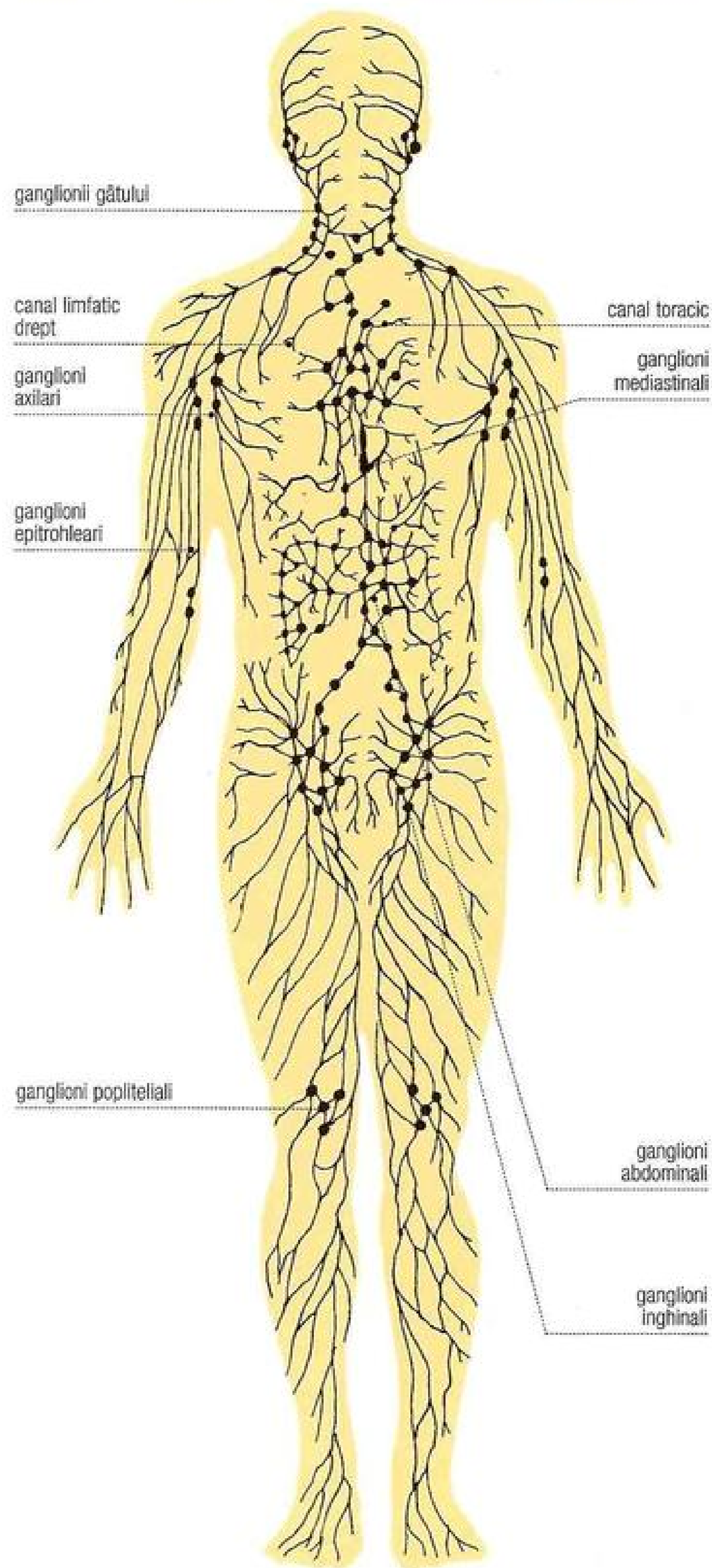

Vasele limfatice din tot corpul **comunică între ele** și în final își varsă conținutul în două canale mari, **canalul toracic** și **canalul limfatic drept**. Aceste canale se varsă respectiv în venele subclavie stângă și subclavie dreaptă, care, la rândul lor, se varsă în vena cavă superioară; în acest fel, limfa ajunge în circuitul sangvin.

Introducere
Celula
Corpul uman
Aparatul locomotor
Aparatul digestiv
Aparatul respirator
Aparatul circulator
Sângele
Limfa
Sistemul nervos
Simțurile
Aparatul urinar
Aparatul reproducător
Reproducerea umană
Sistemul endocrin
Sistemul imunitar
Index alfabetic

SISTEMUL NERVOS

Sistemul nervos, format din organele care alcătuiesc encefalul, măduva spinării şi o reţea de nervi care ajung în toate părţile corpului, controlează toate **acţiunile** noastre **voluntare**, reglează **funcţionarea automată** a organismului, culege informaţii asigurând **relaţia** cu mediul exterior şi constituie locul **activităţii intelectuale**.

ELEMENTELE SISTEMULUI NERVOS

encefalul

parte a sistemului nervos central care se găseşte în interiorul cutiei craniene; este format din diverse organe: creierul mare, cerebelul, protuberanţa şi bulbul rahidian

măduva spinării

reprezintă reţeaua de distribuţie a sistemului nervos central; este situată în interiorul coloanei vertebrale şi din ea pornesc toţi nervii care formează sistemul nervos periferic

sistemul nervos autonom sau **vegetativ**

reglează activitatea internă a organismului, deoarece funcţionarea lui nu depinde de voinţa noastră; îşi exercită rolul cu ajutorul a două sisteme care armonizează funcţiile distinctelor organe: simpatic şi parasimpatic

nervii periferici

fascicule sau grupuri de fibre care transmit impulsurile nervoase; pot fi senzitivi, dacă poartă senzaţii şi stimuli din tot corpul către sistemul nervos central, sau motori, dacă trimit ordinele primite din centrii nervoşi către tot corpul

STRUCTURA UNUI NEURON

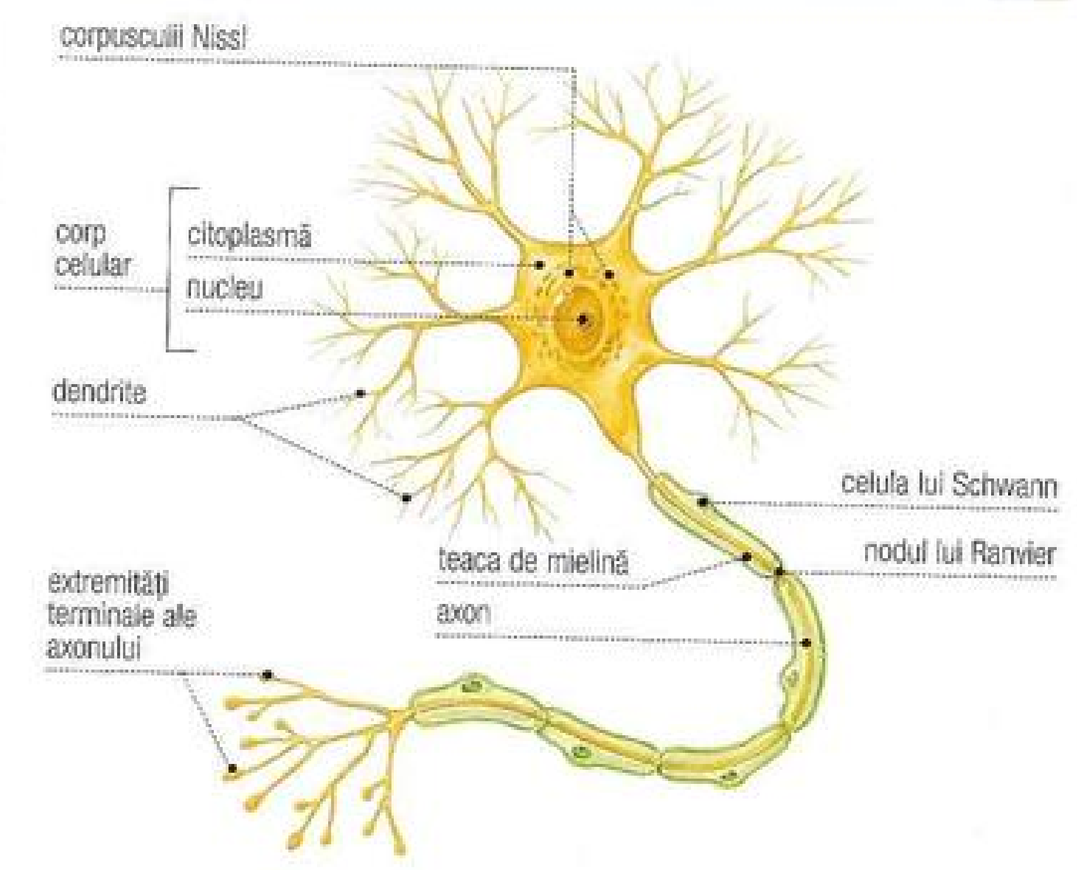

TIPURI DE NEURONI

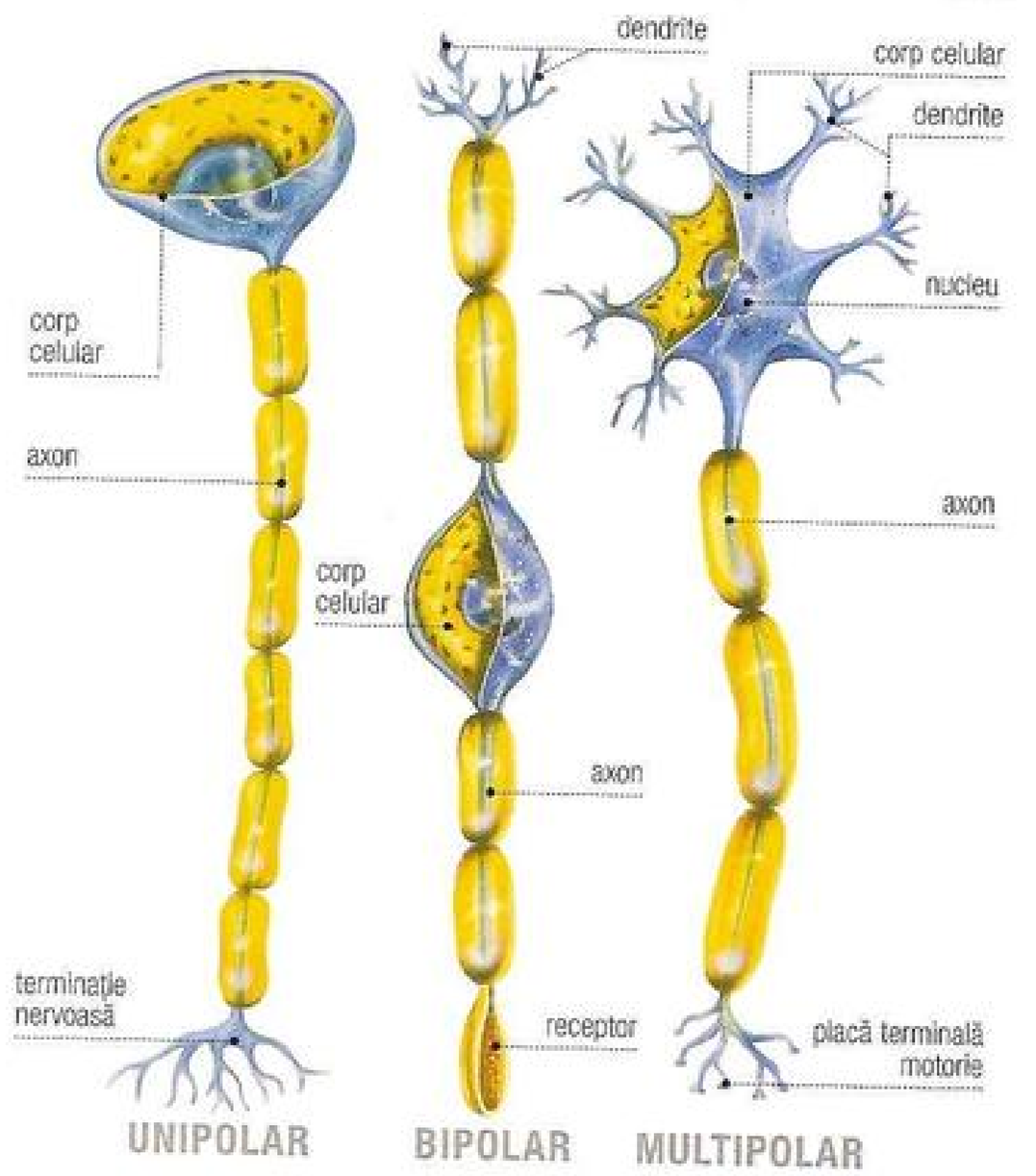

Ţesutul nervos este compus din nişte **celule specializate** numite **neuroni**, de forme şi dimensiuni diferite, dar toate cu o structură comună. Fiecare neuron are un corp celular din care pornesc două prelungiri: **dendritele**, ramificaţii scurte şi arborescente prin care influxurile provenite din alte celule nervoase ajung în corpul celular, şi **axonul**, o prelungire unică şi alungită, prin care se transmit impulsurile la alte celule nervoase sau la ţesuturile corpului.

SECȚIUNE LONGITUDINALĂ A ENCEFALULUI

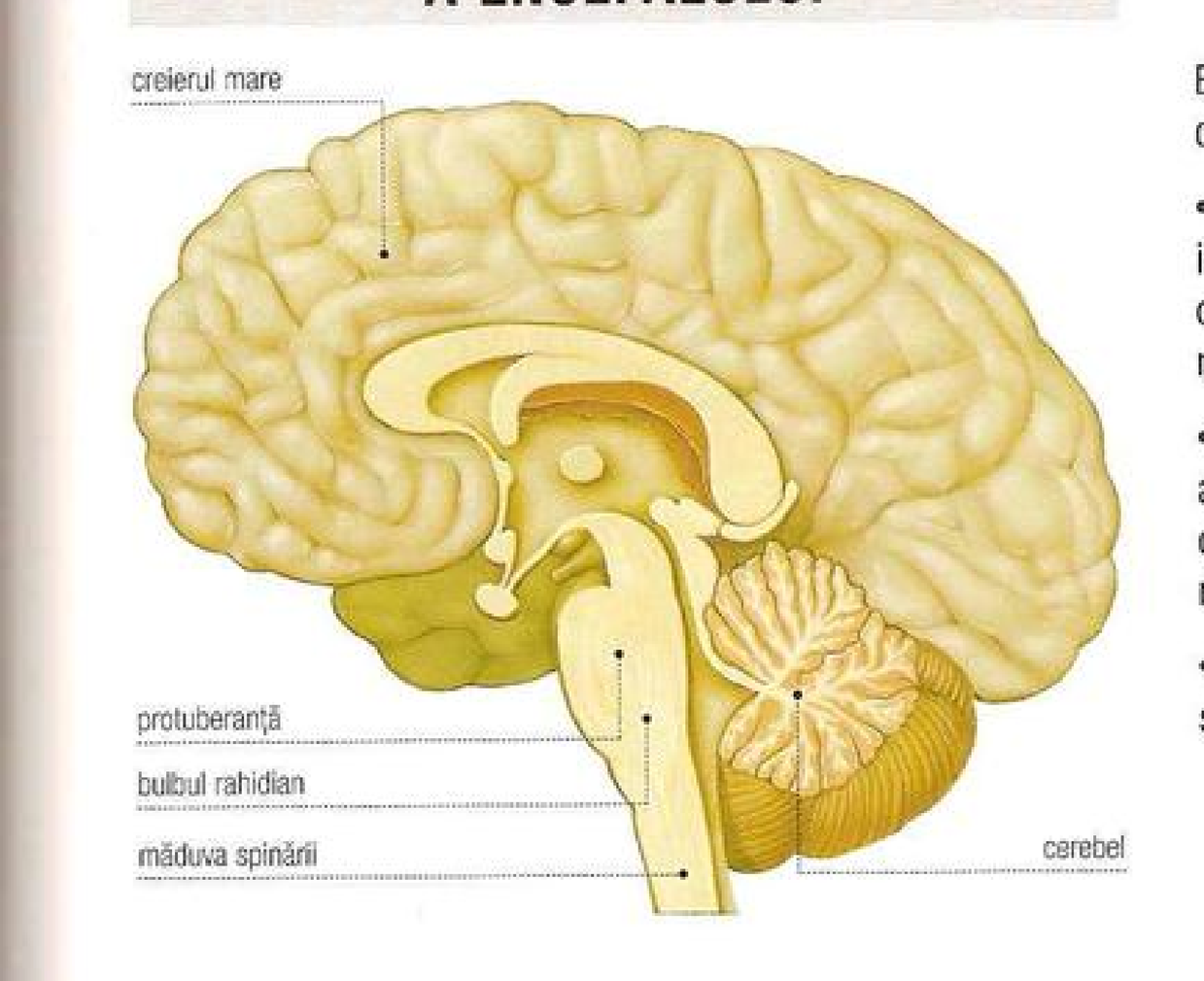

Encefalul este partea sistemului nervos formată din structuri conținute în cutia craniană:

• **creierul mare**, care este organul cel mai voluminos și mai important, deoarece controlează toată activitatea voluntară și o mare parte din activitatea involuntară a corpului, reprezentând și locul de unde pornesc procesele mentale;

• **trunchiul cerebral** compus, la rândul său, din protuberanța anulară, sau puntea lui Varolio, și bulbul rahidian, sediul centrilor care reglează funcțiile vitale, cum ar fi cele ale nucleilor de origine din majoritatea nervilor cranieni;

• **cerebelul,** care participă la controlul echilibrului și sincronizează mișcările corpului.

ENCEFALUL VĂZUT DE JOS

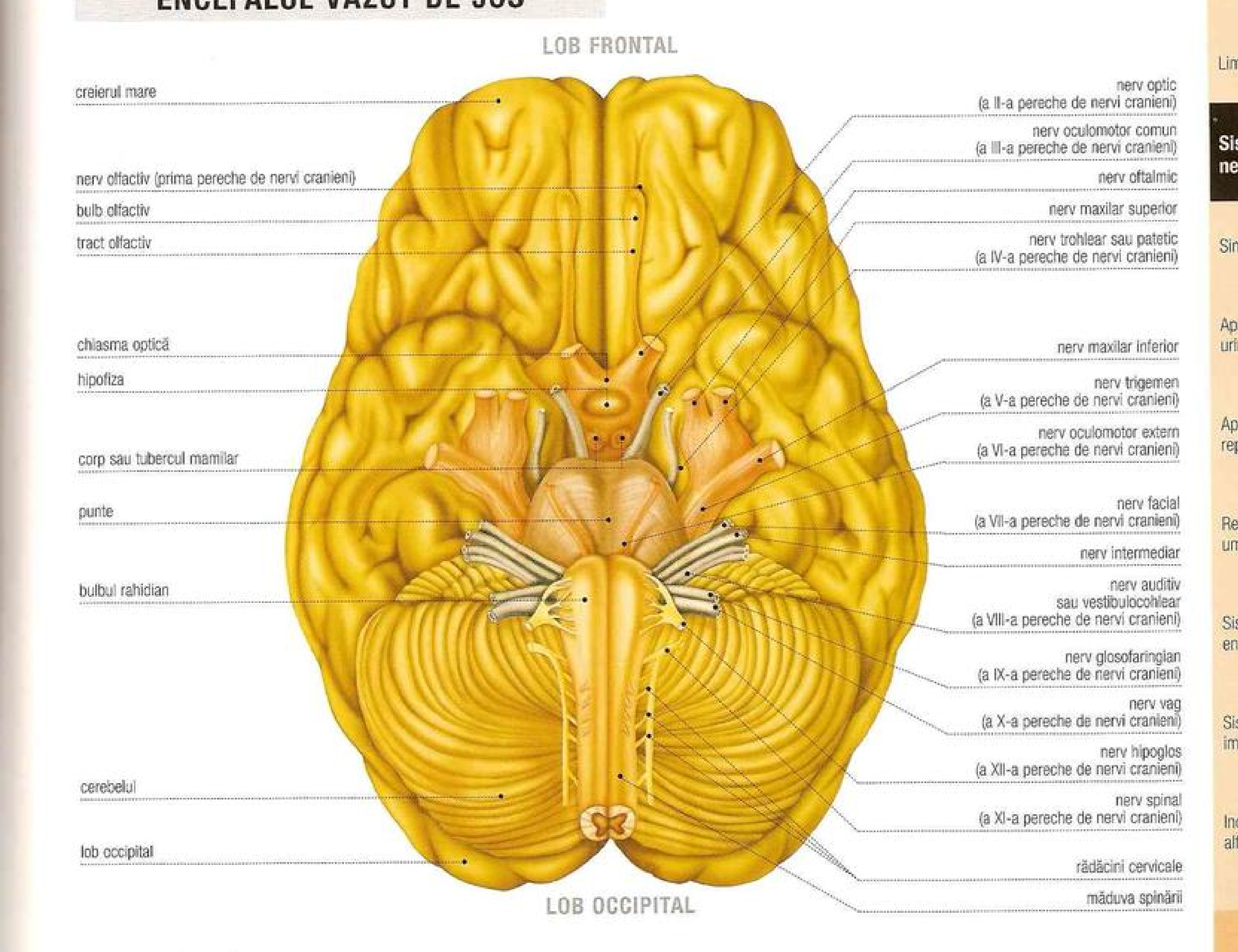

CREIERUL MARE

VEDERE DE SUS

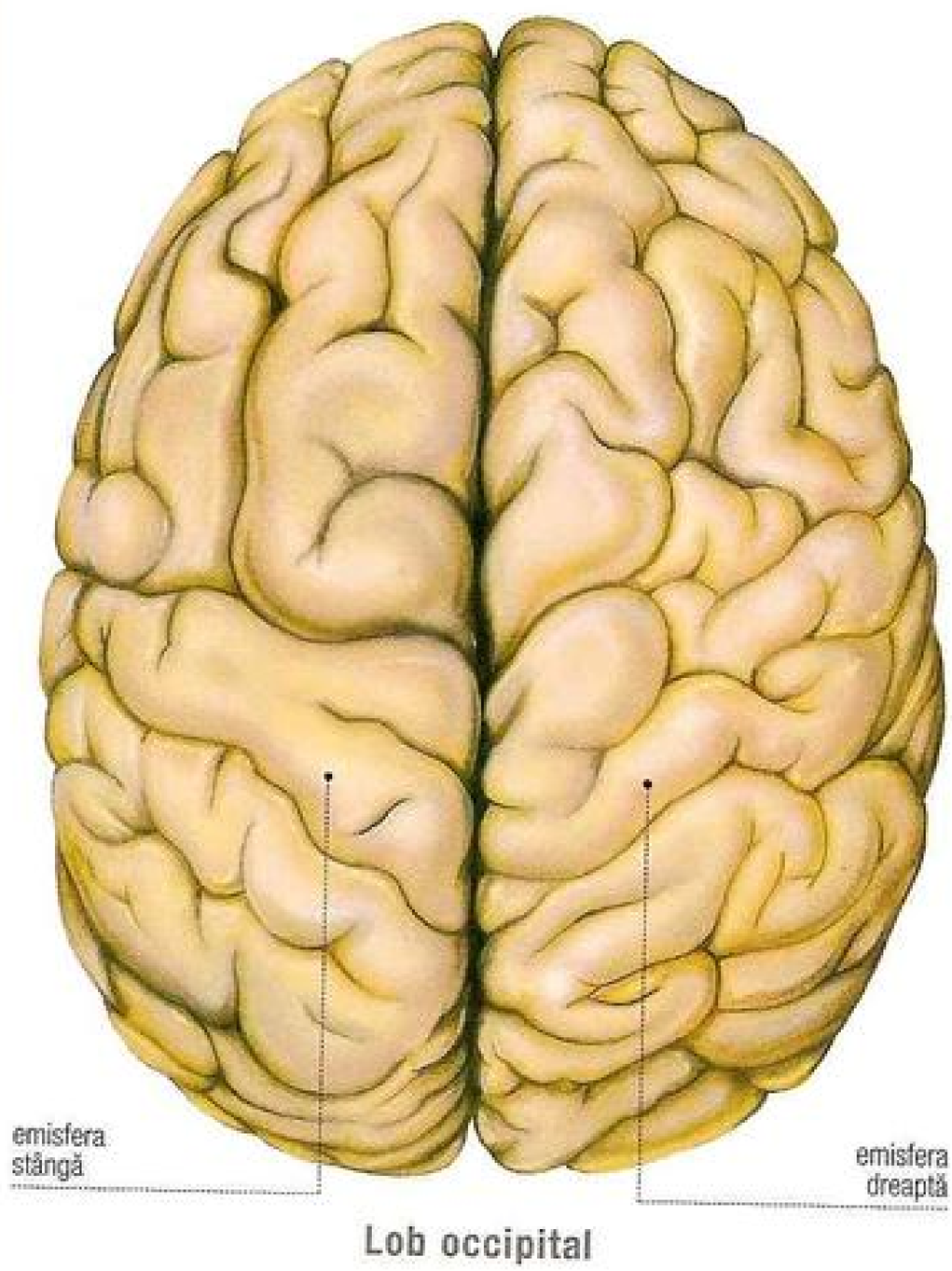

SECȚIUNE TRANSVERSALĂ PRIN CREIERUL MARE

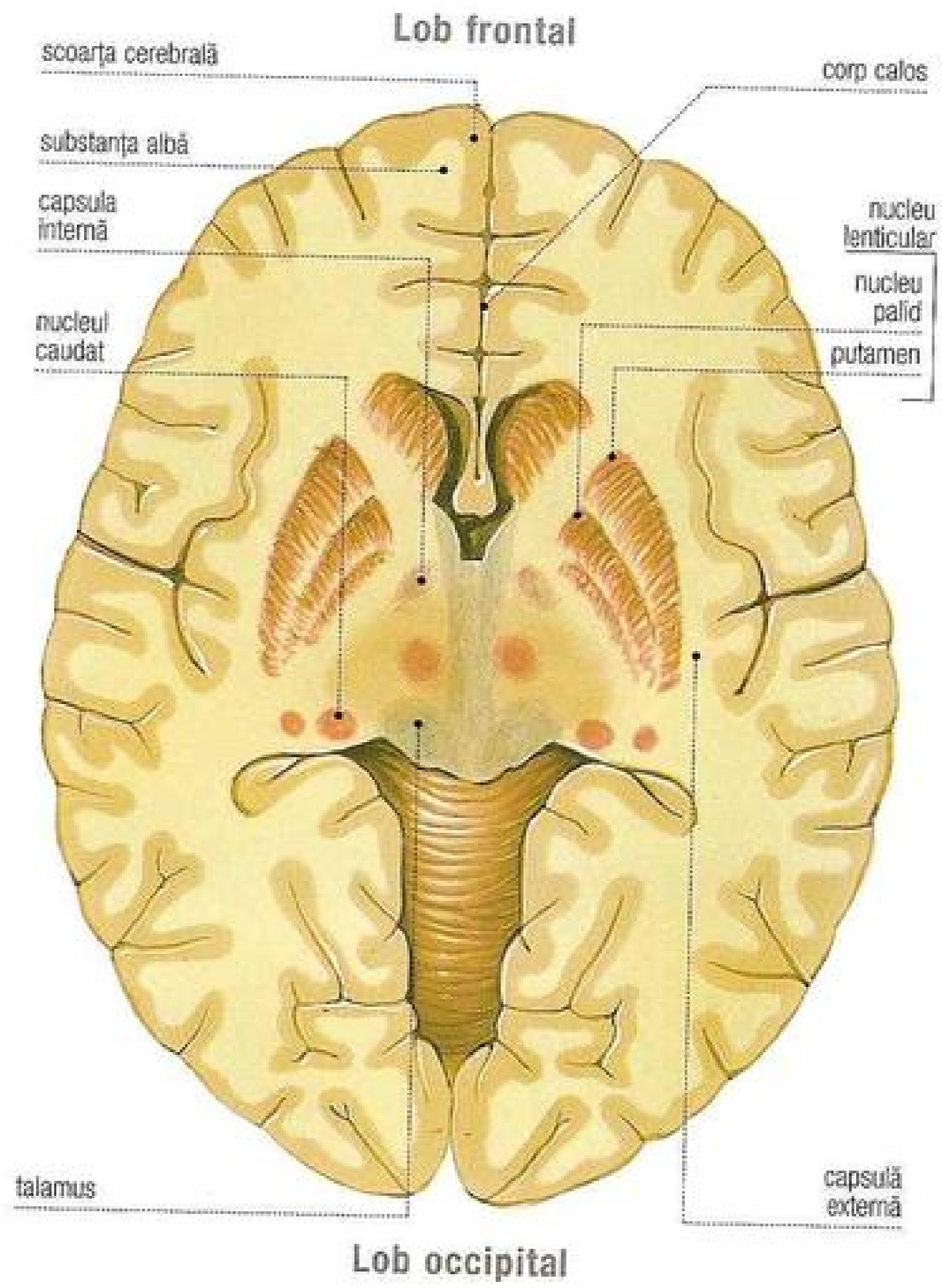

CREIERUL MARE

VEDERE LATERALĂ

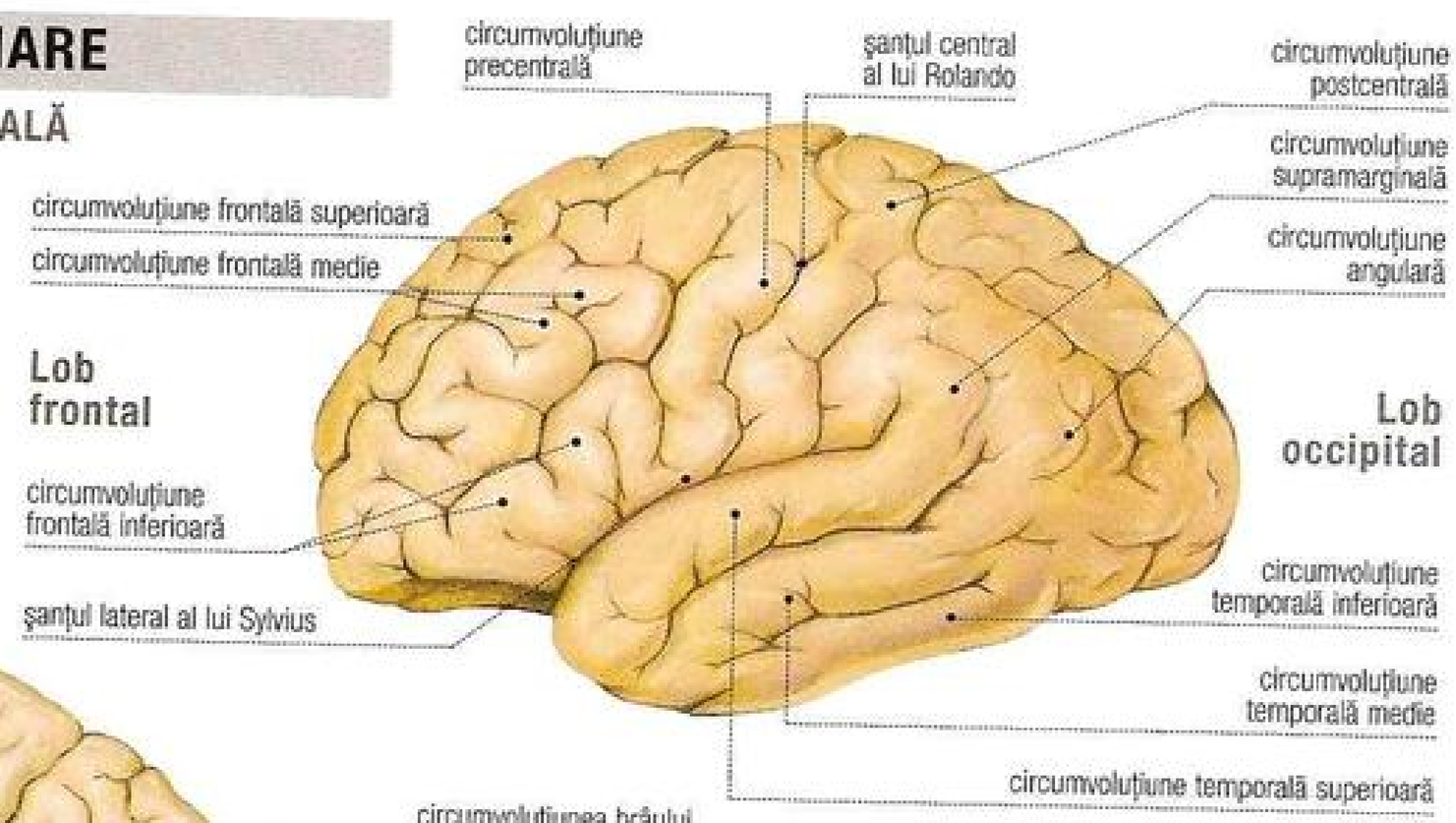

EMISFERA CEREBRALĂ

VEDERE DIN FAȚA INTERNĂ

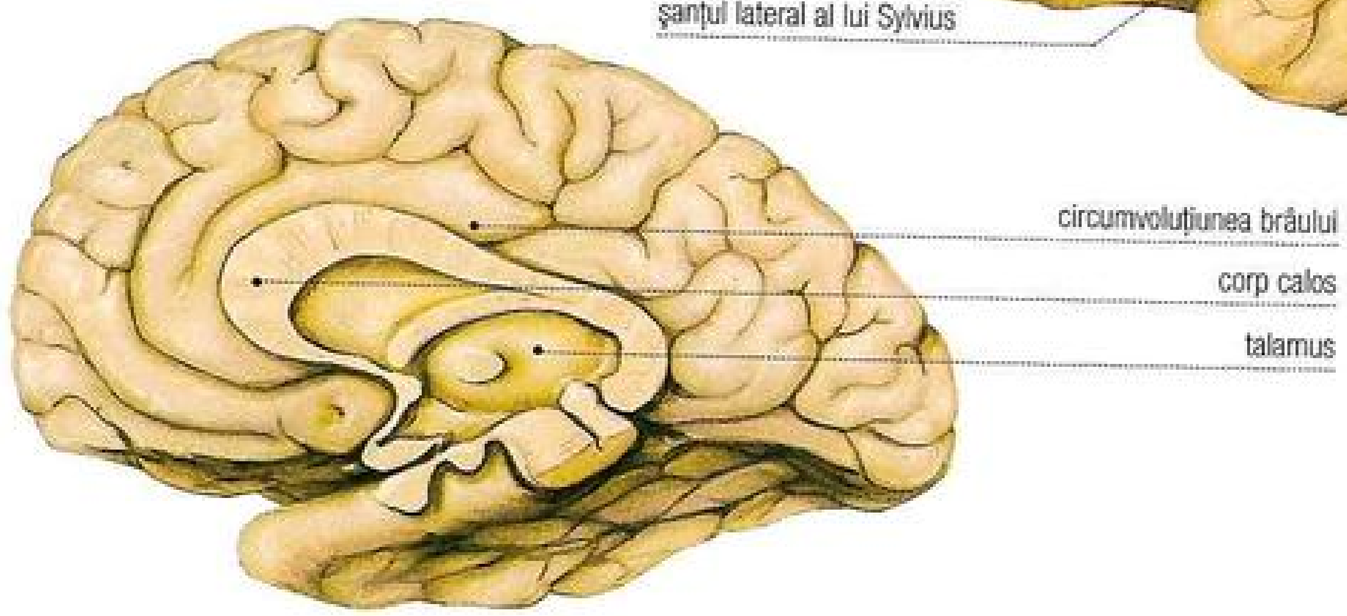

MENINGELE

Meningele este format din trei **membrane** concentrice care **acoperă** şi **protejează** encefalul şi măduva spinării: **duramater,** care este la exterior, groasă şi rezistentă; **arahnoida** este intermediară, subţire şi elastică; şi **piamater**, care este cea mai în interior, fină şi delicată, aderentă la suprafaţa encefalului şi a măduvei spinării.

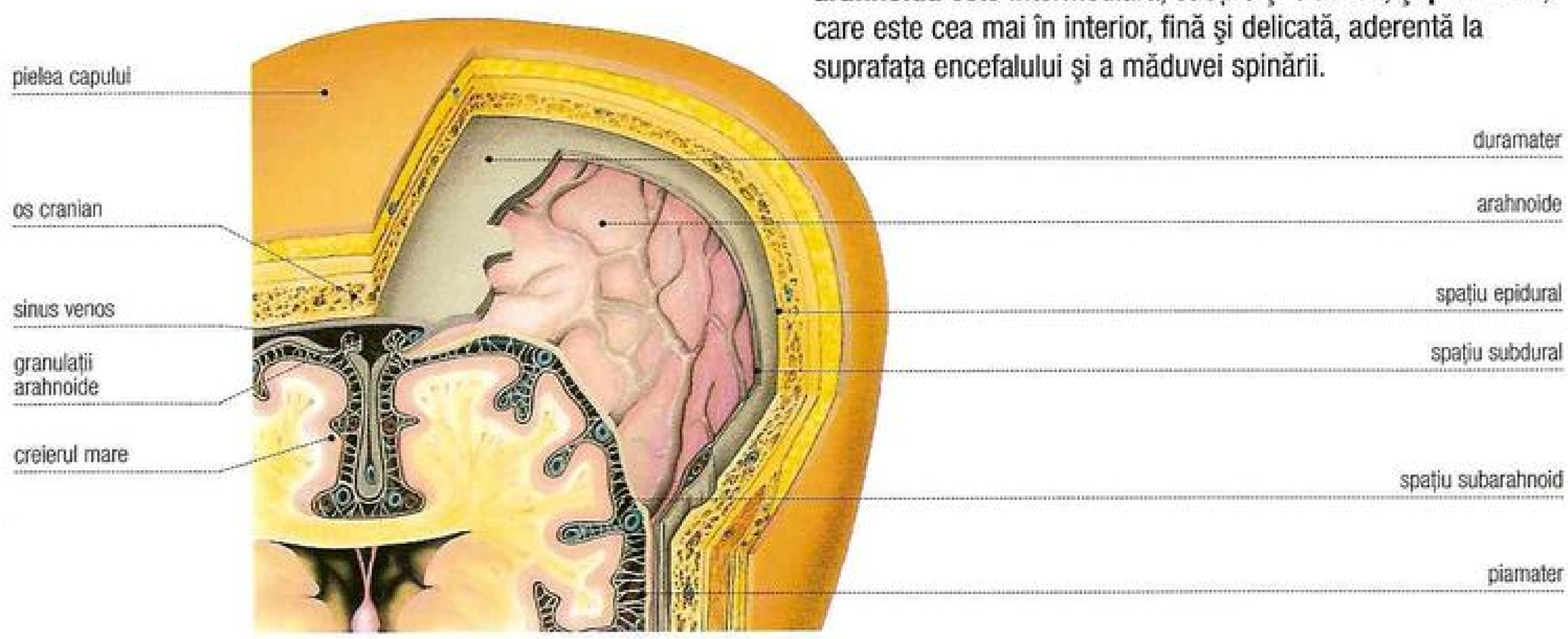

VENTRICULII CEREBRALI

În interiorul encefalului există diverse **cavităţi** pline cu **lichid cefalorahidian**, conectate între ele: ventriculii laterali, al treilea ventricul şi al patrulea ventricul, care comunică cu spaţiul subarahnoid şi pe jos se continuă cu canalul central al măduvei spinării.

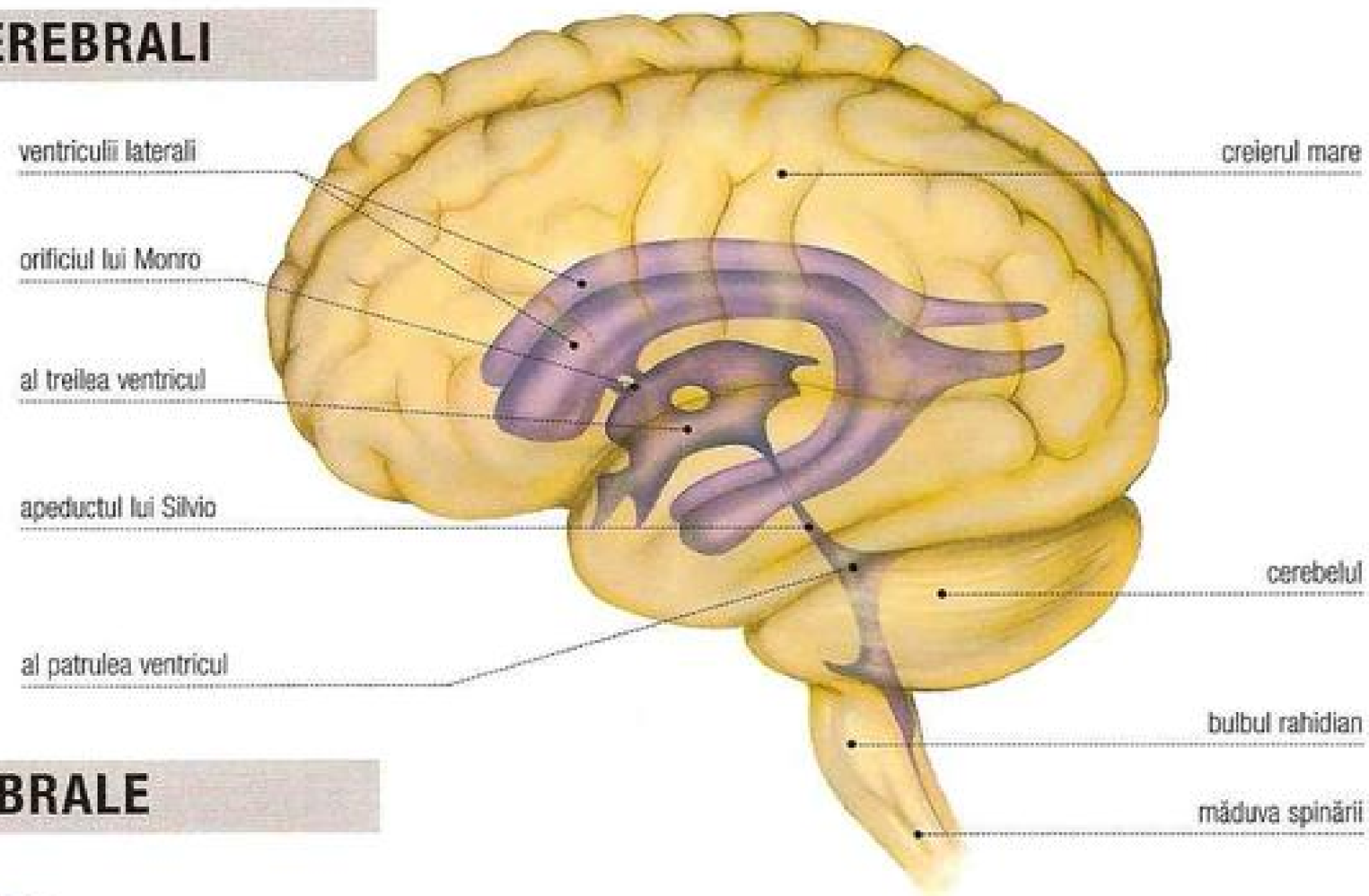

ARIILE CEREBRALE

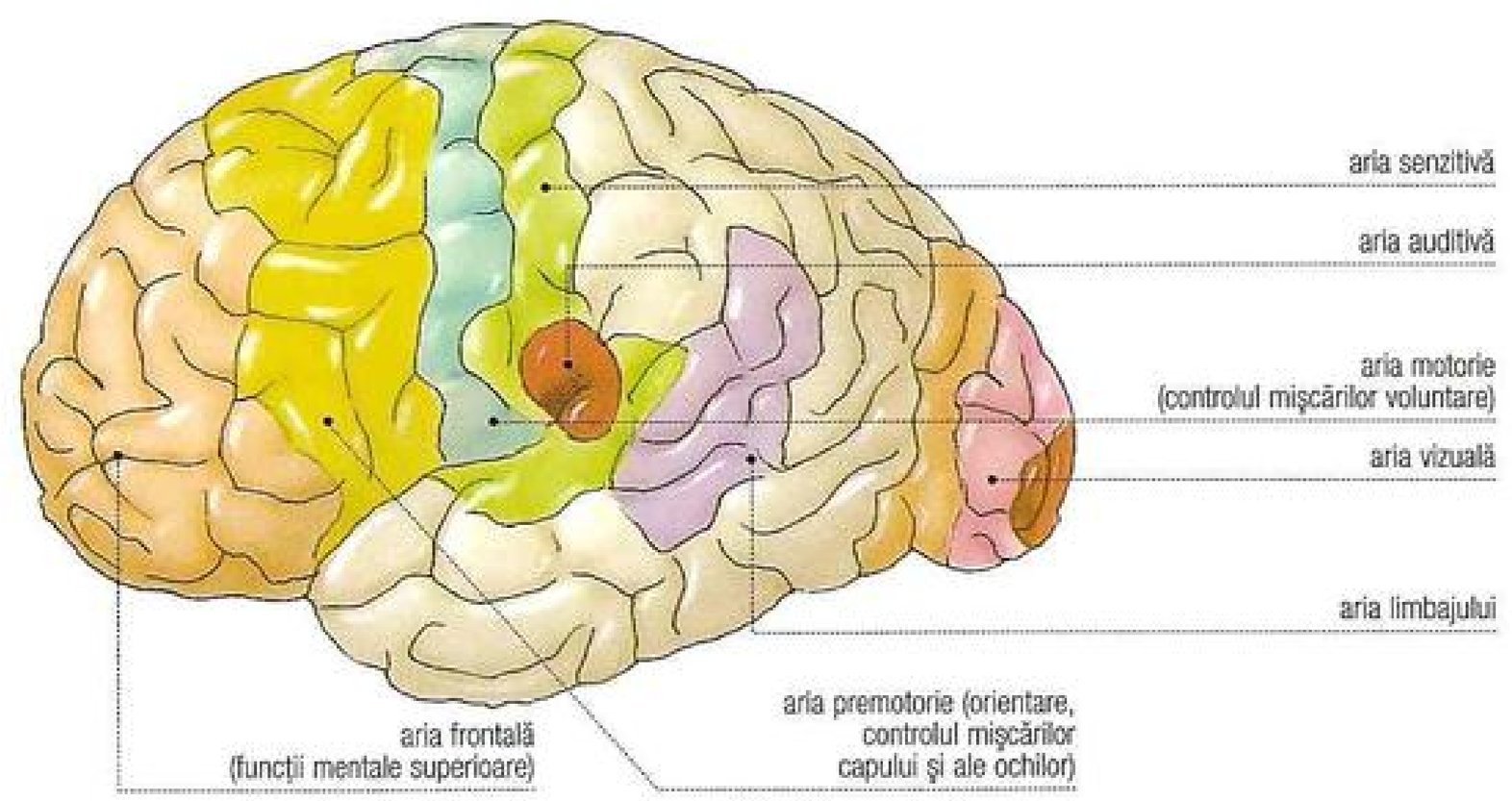

Creierul mare dezvoltă **funcţii** multiple şi variate, unele fiind foarte sofisticate: în acest organ, de exemplu, se conştientizează senzaţiile şi se elaborează procese complexe cum ar fi gândirea, memoria, limbajul...

Introducere
Celula
Corpul uman
Aparatul locomotor
Aparatul digestiv
Aparatul respirator
Aparatul circulator
Sângele
Limfa
Sistemul nervos
Simţurile
Aparatul urinar
Aparatul reproducător
Reproducerea umană
Sistemul endocrin
Sistemul imunitar
Index alfabetic

SECȚIUNE A COLOANEI VERTEBRALE ȘI A MĂDUVEI SPINĂRII

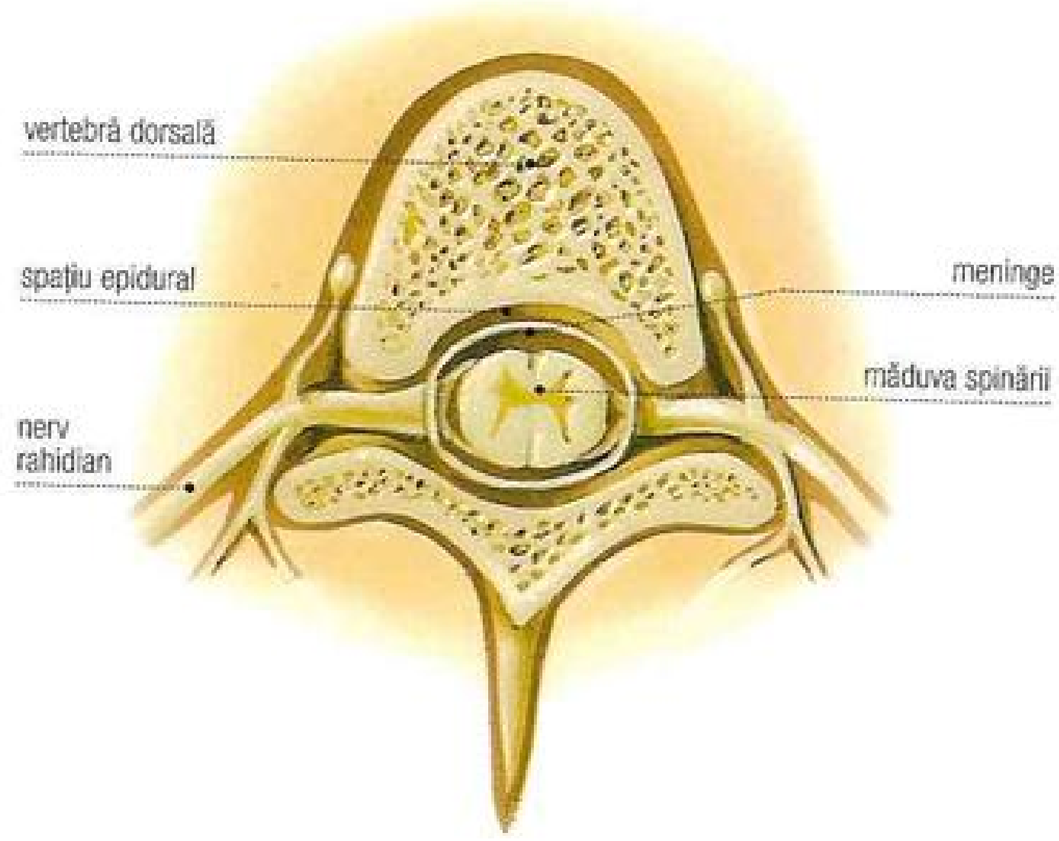

SECTOR AL MĂDUVEI SPINĂRII CU RĂDĂCINILE RAHIDIENE

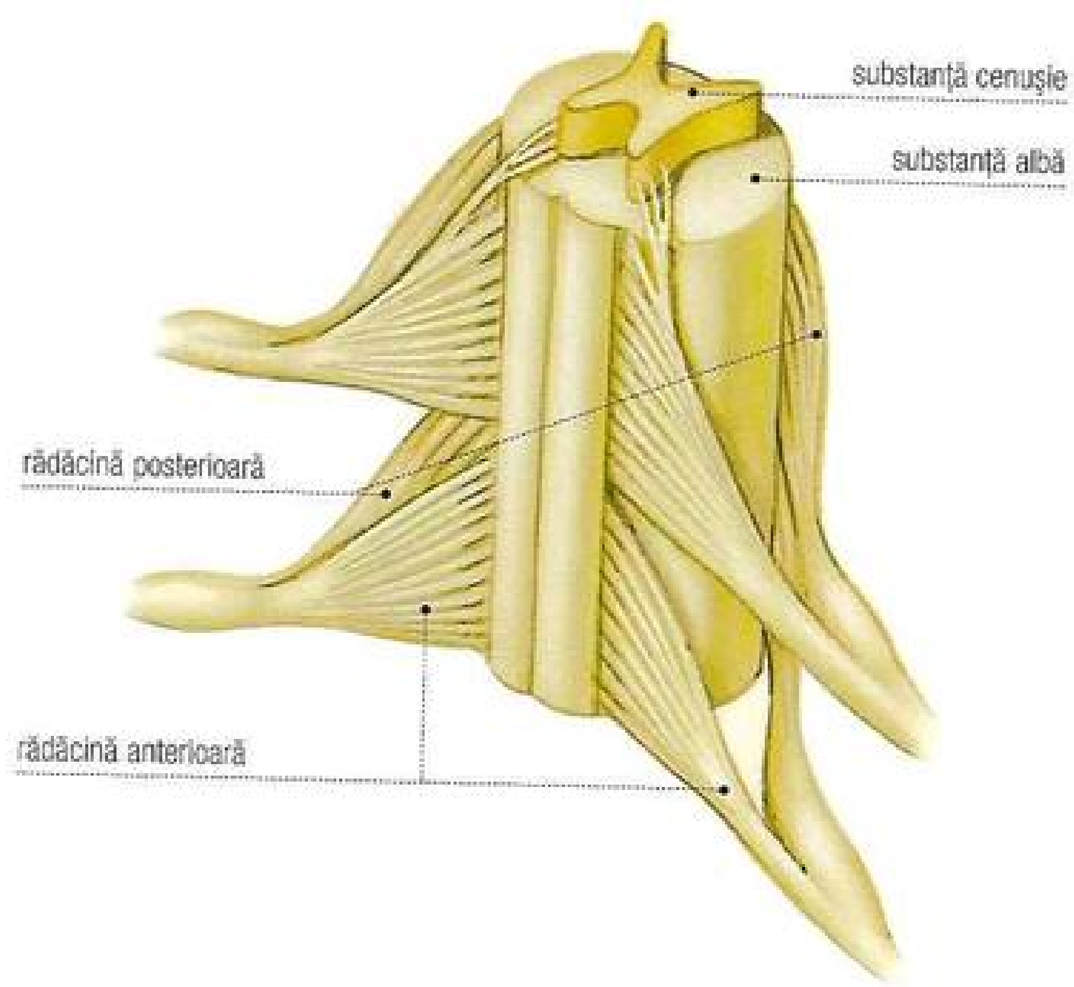

REPREZENTARE SCHEMATICĂ A MĂDUVEI SPINĂRII CU NERVII RAHIDIENI

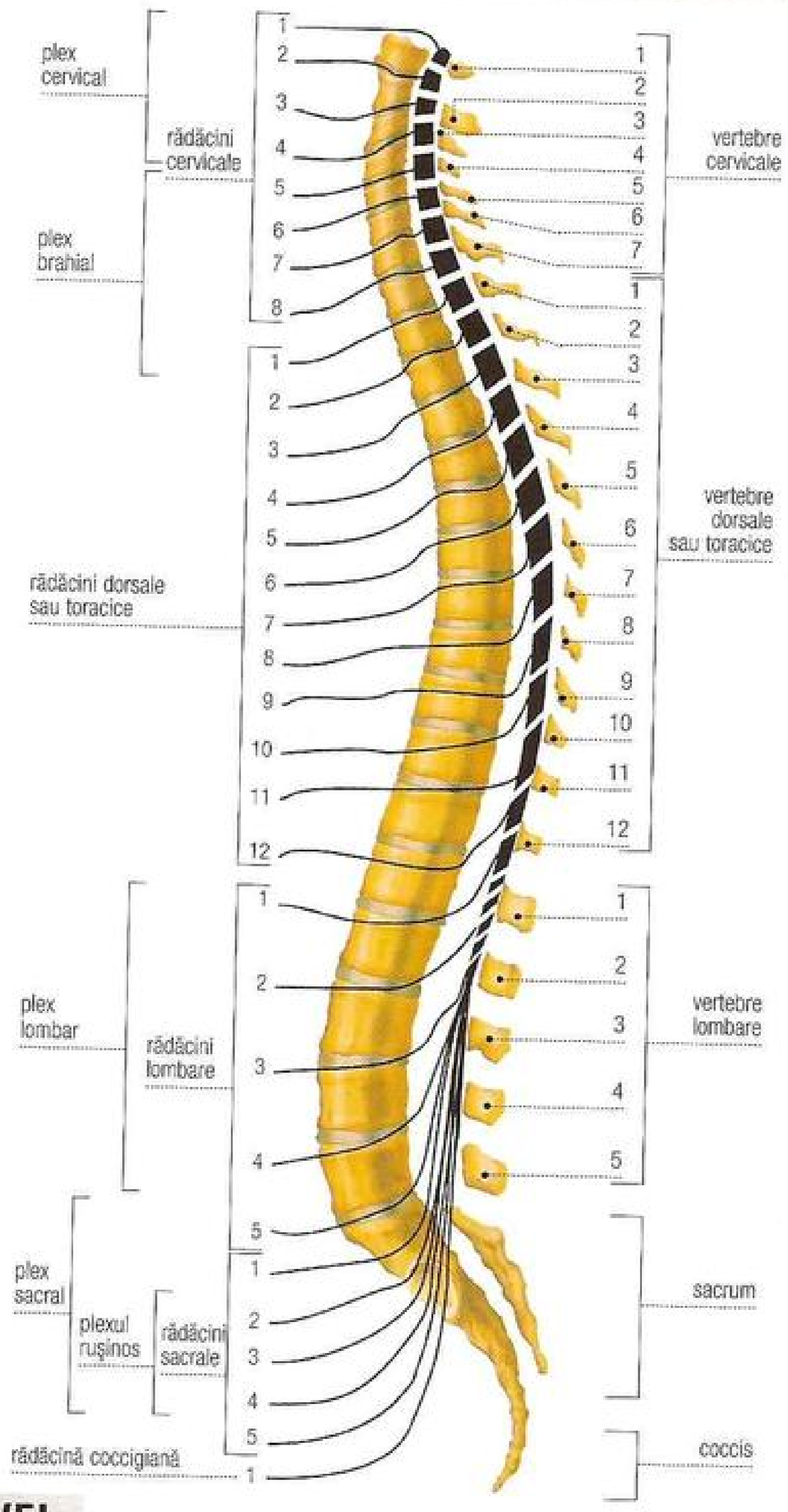

REPREZENTARE SCHEMATICĂ A MĂDUVEI SPINĂRII ȘI A UNUI NERV RAHIDIAN

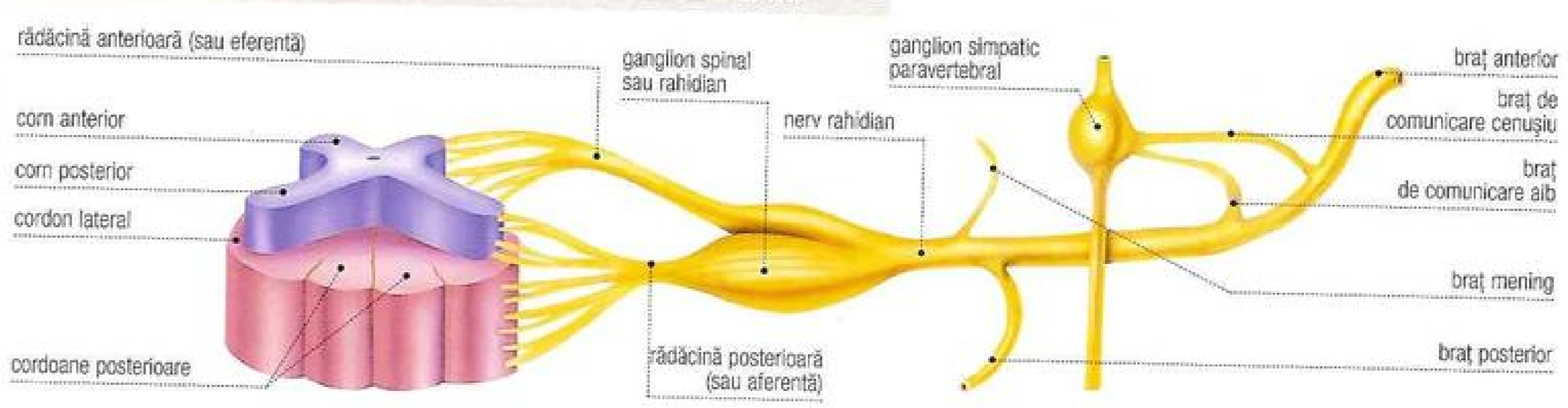

SISTEMUL NERVOS PERIFERIC

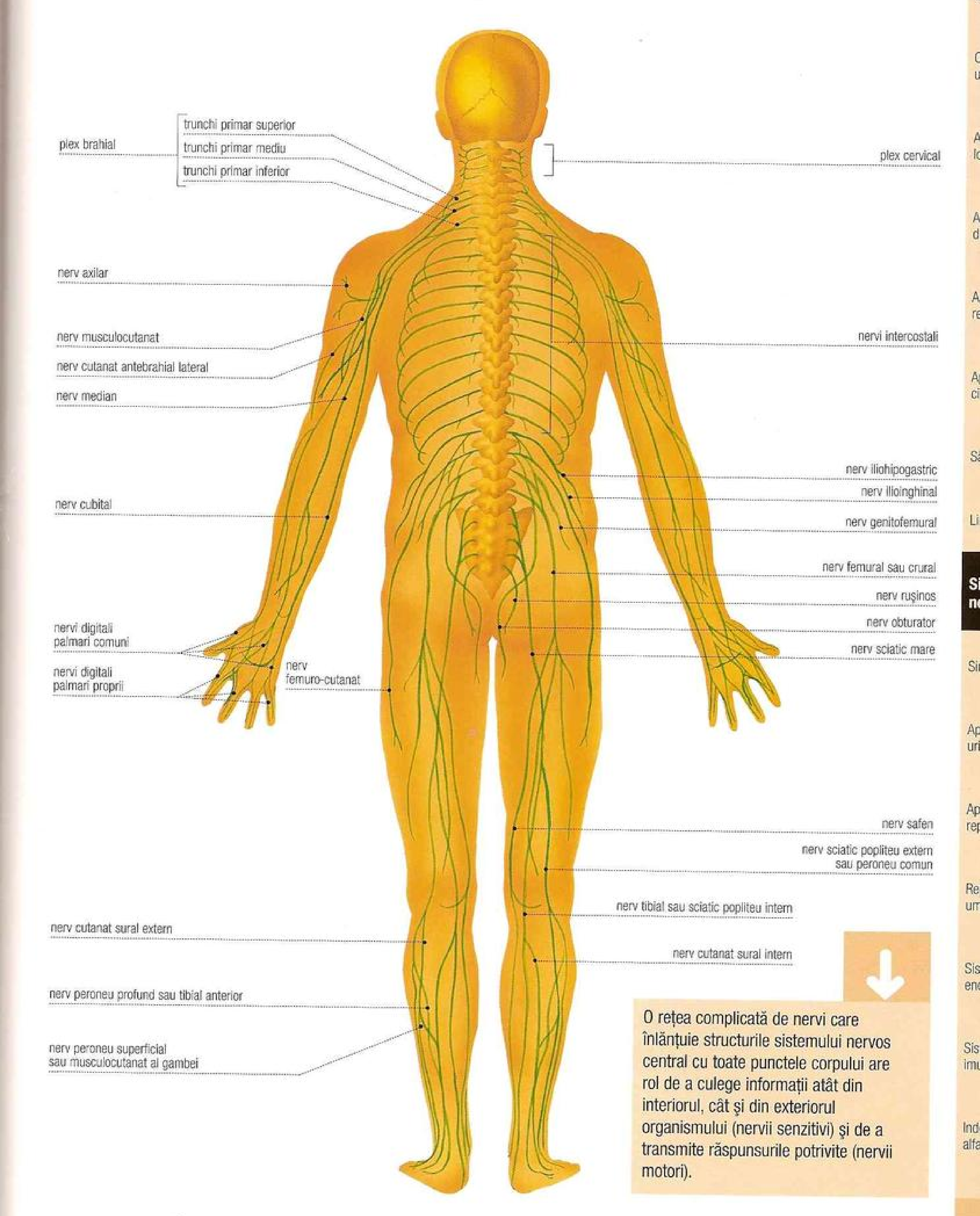

O rețea complicată de nervi care înlănțuie structurile sistemului nervos central cu toate punctele corpului are rol de a culege informații atât din interiorul, cât și din exteriorul organismului (nervii senzitivi) și de a transmite răspunsurile potrivite (nervii motori).

VĂZUL

Văzul este simțul care ne oferă cea mai mare parte din informații din lumea înconjurătoare: ochii, sau globii oculari, captează **stimulii luminoși** din exterior și îi transformă în semnale nervoase, care merg prin căi specifice până la creierul mare, acolo transformându-se în **imagini vizuale**.

SECȚIUNE A GLOBULUI OCULAR

sclerotica

învelș exterior al globului ocular, rezistent și opac, vizibil doar în partea anterioară („albul ochiului")

conjunctiva

membrană transparentă care învelește partea anterioară a scleroticii și partea internă a pleoapelor

iris

disc muscular pigmentat, în mijlocul său aflându-se un orificiu, pupila, al cărui grad de contracție sau dilatare reglează trecerea razelor luminoase către fundul ochiului

coroida

învelș mediu al globului ocular care conține vase sangvine din abundență

retina

învelș intern al globului ocular care conține celule fotosensibile și asupra cărela se proiectează razele luminoase

papila optică

zona de unde ies prelungirile celulelor retiniene care formează nervul optic, lipsită de văz („pată oarbă")

corneea

disc transparent prin care pătrund razele luminoase în interiorul globului ocular

macula lutea sau pata galbenă

zonă retiniană mică, de culoare gălbuie, care corespunde ariei de maximă vedere

umoarea apoasă

lichid transparent care ocupă partea anterioară a ochiului

corp ciliar

structură prevăzută din abundență cu fibre musculare ale căror contracții modifică curbura cristalinului

nerv optic

complex de fibre nervoase care transmit semnalele generate pe retină în direcția encefalului

cristalin

corp biconvex transparent și elastic care funcționează ca o lentilă și focalizează razele luminoase asupra retinei

umoare sticloasă (corp vitros)

masă gelatinoasă transparentă care ocupă o mare parte din interiorul globului ocular, permițându-i să-și mențină forma

PROIECȚIA IMAGINILOR PE RETINĂ

Razele luminoase provenite de la un obiect din exterior penetrează ochiul prin cornee, traversează pupila și sunt focalizate de către cristalin pe retină, unde se formează o imagine răsturnată care apoi este interpretată de către encefal ajungându-se la imaginea reală.

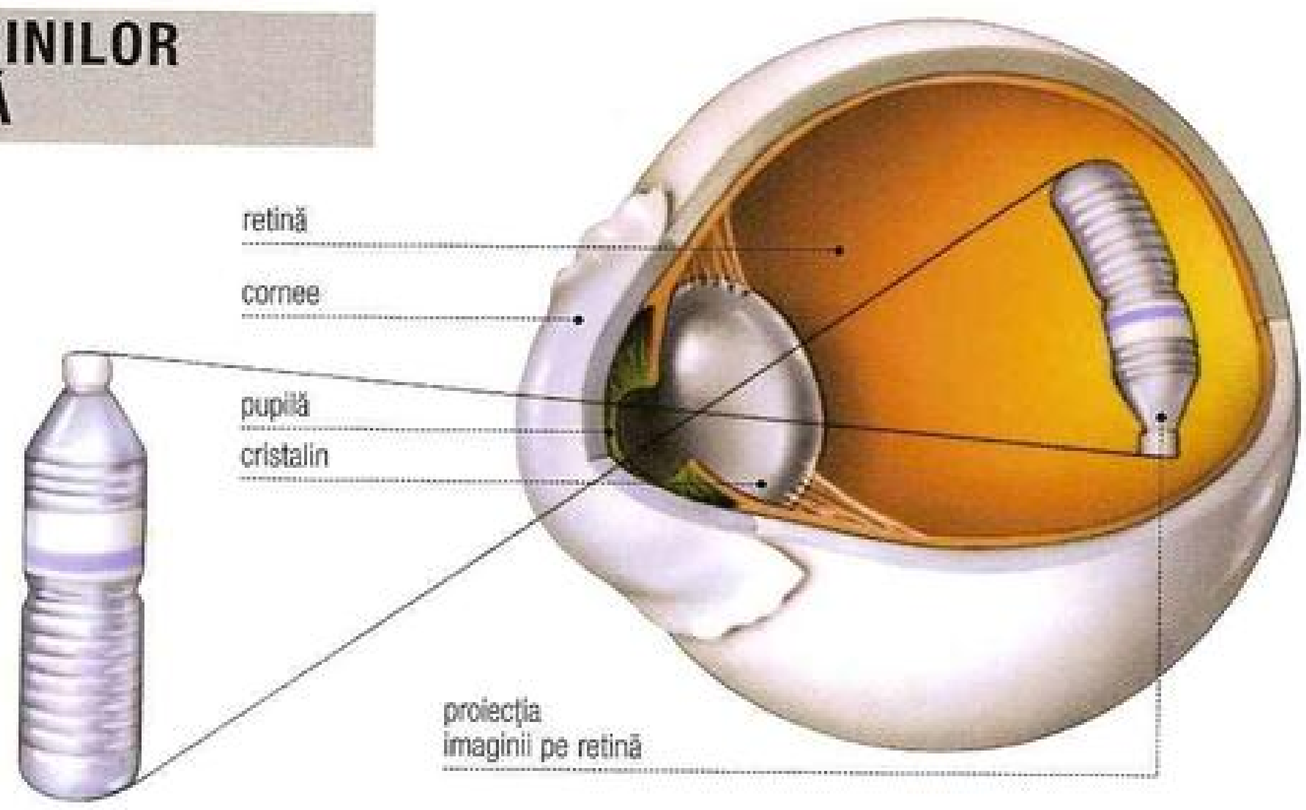

GLOBUL OCULAR

VEDERE LATERALĂ, CU MUŞCHII EXTRÍNSECI

Globii oculari se pot mişca în diferite direcţii într-o manieră coordonată datorită diverşilor muşchi inseraţi pe suprafaţa scleroticii.

os frontal
muşchi ridicător al pleoapei superioare
muşchi oblic superior
sprânceană
sclerotica
pleoapa superioară
geană
cornee
pupilă
iris
pleoapa inferioară
muşchi orbicular al pleoapei
os maxilar superior
muşchi drept superior
nerv optic
muşchi ciliar mare
nerv motor ocular comun
muşchi drept extern (secţionat)
os sfenoid
muşchi drept inferior
muşchi drept intern
muşchi drept extern (secţionat)
nerv infraorbital
muşchi oblic inferior

APARATUL LACRIMAL

Glanda aflată în partea superioară şi externă a ochiului secretă în mod constant un lichid destinat **lubrifierii**, **hrănirii** şi **protejării** suprafeţei anterioare a globului ocular.

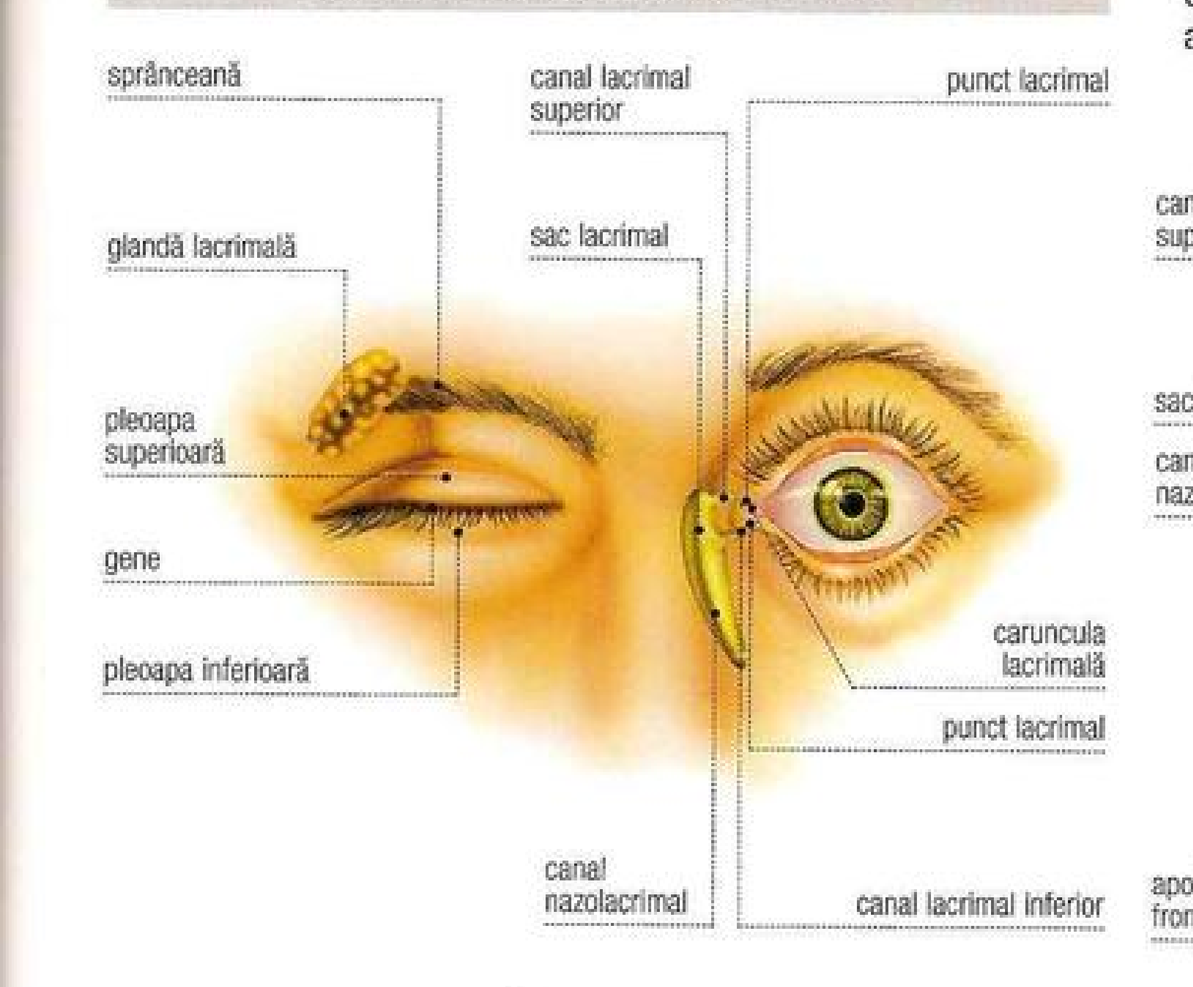

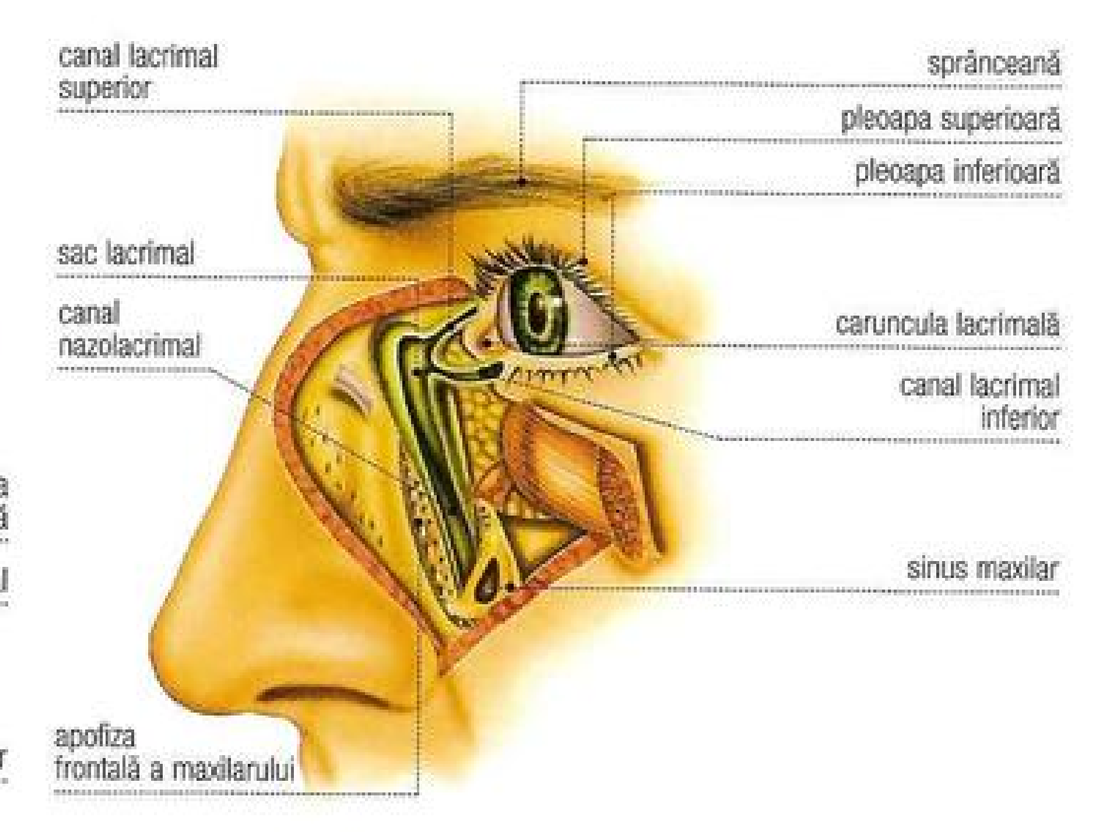

VĂZUL

CONJUNCTIVA

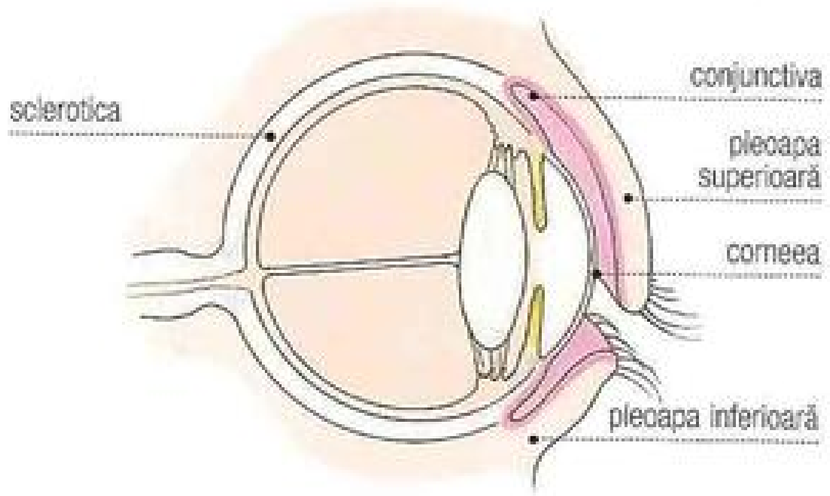

Conjunctiva este o membrană mucoasă transparentă fină cu **funcție de protejare**, care acoperă partea anterioară a scleroticii și se repliază pentru a acoperi fața internă a pleoapelor.

SECȚIUNE ÎN CORNEE

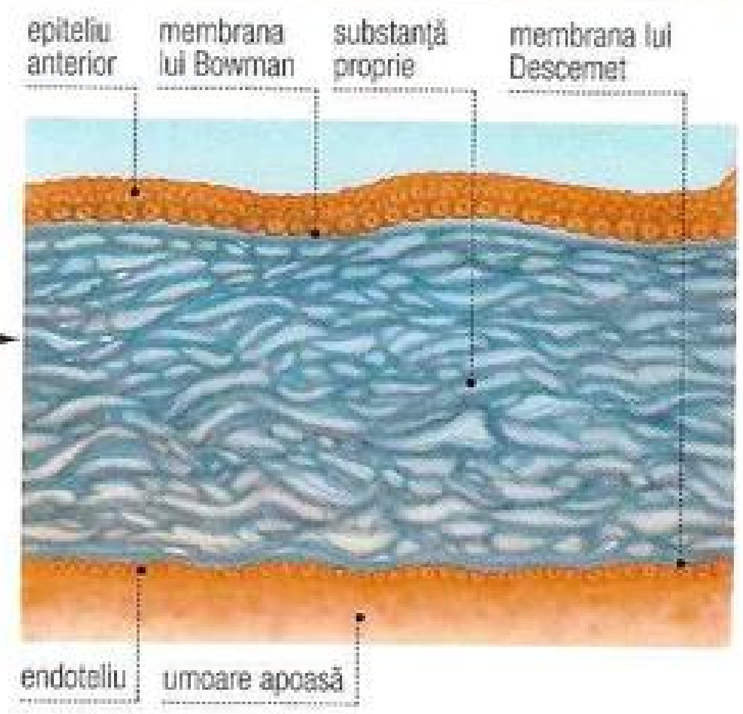

Corneea este un disc concav format din mai multe învelișuri a căror principală caracteristică este **transparența**, calitate de care se bucură datorită dispunerii paralele a fibrelor care îi conferă grosime, având un conținut mare de apă și fără vase sangvine.

Retina este formată din mai multe învelișuri, iar în stratul său cel mai profund există fotoreceptori cu rol de transformare a stimulilor luminoși în impulsuri nervoase: **conurile**, care reacționează în medii bine luminate și care recunosc culorile, și **bastonașele**, care reacționează în medii puțin luminate și care echilibrează vederea în alb și negru.

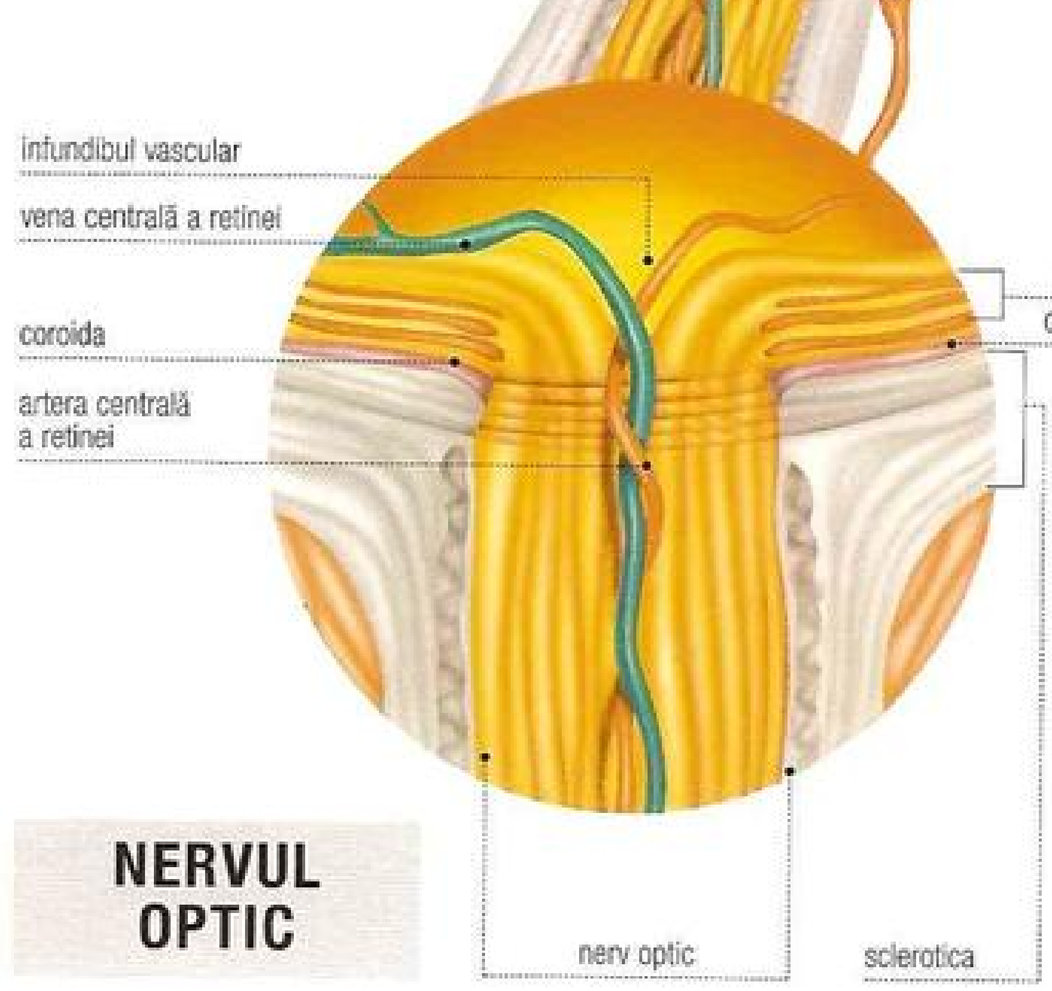

NERVUL OPTIC

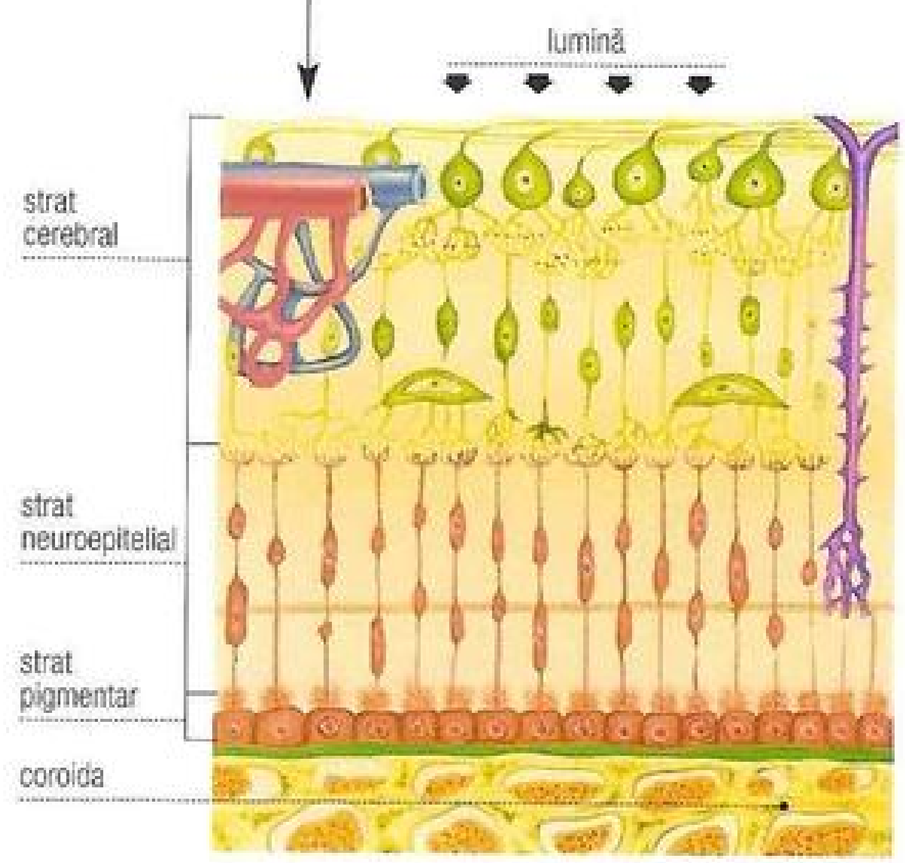

SECȚIUNE PRIN RETINĂ

CĂILE VIZUALE

Influxurile nervoase generate în fotoreceptorii retinei de impactul razelor luminoase provenite de la obiectele situate în câmpul vizual urmează un drum lung până să ajungă la creier, unde se decodifică și apar imaginile vizuale. Pe traiectoria lor, o parte a fibrelor nervilor optici se încrucișează, astfel că în aria vizuală a lobului occipital din cele două emisfere cerebrale ajung stimuli proveniți de la ambii ochi.

câmp vizual

glob ocular

proiecția câmpului vizual asupra retinei

nerv optic

chiasma optică

tract optic

corp geniculat lateral

radiația optică sau radiația lui Gratiolet

scoarța cerebrală (aria vizuală)

PRINCIPALELE DEFECTE DE VEDERE ȘI METODE DE CORECTARE

PRESBIȚIE (VEDERE OBOSITĂ)

Cristalinul și-a pierdut elasticitatea deoarece nu se bombează suficient. Imaginea obiectelor din apropiere se formează în spatele retinei.

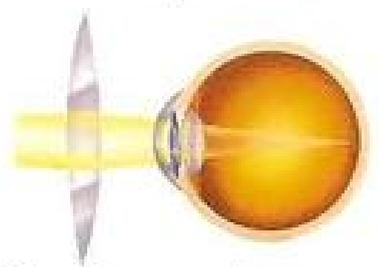

O lentilă convergentă compensează lipsa de adaptare a cristalinului.

MIOPIE

Cristalinul funcționează bine, dar globul ocular este prea mare. Imaginea obiectelor din depărtare se formează în fața retinei.

O lentilă divergentă poziționează imaginea clară pe retină.

HIPERMETROPIE

Cristalinul funcționează bine, dar globul ocular este prea scurt. Imaginea obiectelor apropiate se formează în spatele retinei.

O lentilă convergentă poziționează imaginea clară pe retină.

AUZUL

Urechea este un organ complex, deoarece pe de o parte are rol de auz, simț cu ajutorul căruia percepem **sunetele** venite din exterior, fiind un instrument fundamental care ne avertizează de ce se întâmplă în jurul nostru și care ne ajută să **comunicăm** cu cei din jurul nostru, iar pe de altă parte ne ajută la menținerea **echilibrului** corpului.

SECȚIUNE A APARATULUI AUDITIV

În aparatul auditiv se disting trei segmente:

- **urechea externă**, alcătuită din ureche, sau pavilion auricular, și conduct auditiv extern;
- **urechea medie**, aflată într-o cavitate a osului temporal, denumită casa timpanului, separată de urechea externă prin membrana timpanică, și conține o înlănțuire de trei oscioare articulate;
- **urechea internă**, denumită și labirint, formată la rândul său din două fragmente: labirintul anterior, numit și melc sau cohlee, în el aflându-se organul lui Corti, și labirintul posterior, sau aparatul vestibular, unde se generează stimulii care participă la menținerea echilibrului corpului.

ureche externă
ureche medie
ureche internă

os temporal
canale semicirculare
casa timpanului
pavilion auricular
conduct auditiv extern
timpan
oscioarele urechii medii
ciocănel
nicovală
scăriță
nerv acustic sau auditiv
nerv vestibular
nerv cohlear
labirint anterior sau melc
labirint posterior
trompa lui Eustachio
fereastra rotundă

PAVILIONUL AURICULAR

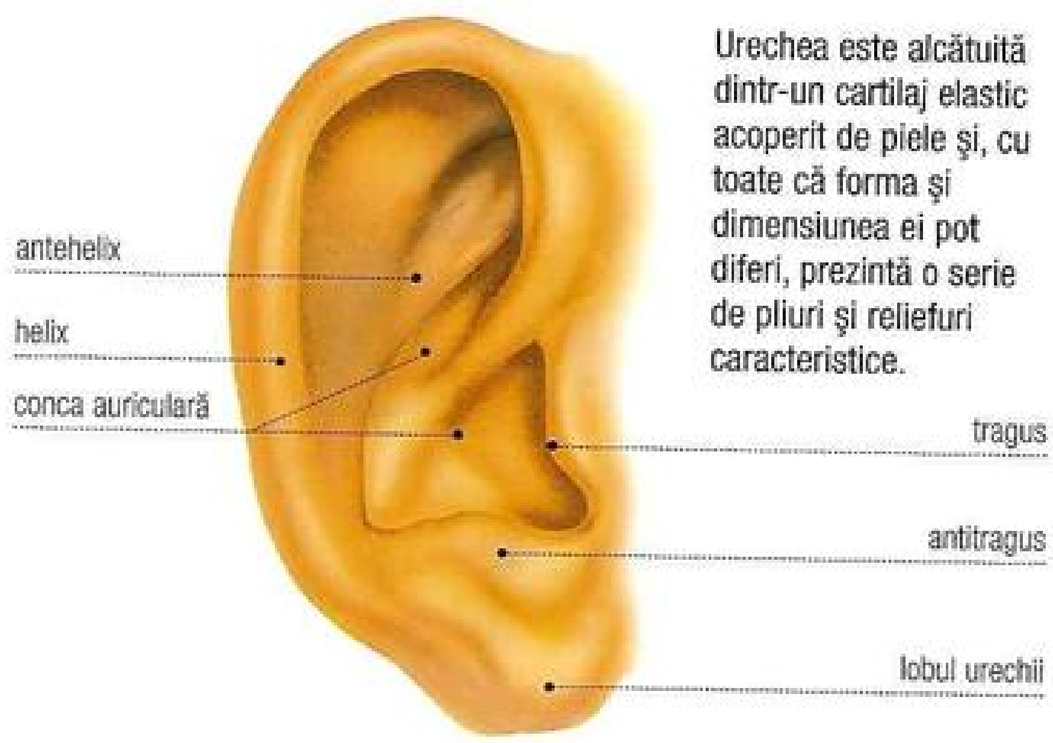

Urechea este alcătuită dintr-un cartilaj elastic acoperit de piele și, cu toate că forma și dimensiunea ei pot diferi, prezintă o serie de pliuri și reliefuri caracteristice.

ÎNLĂNȚUIREA OSCIOARELOR URECHII

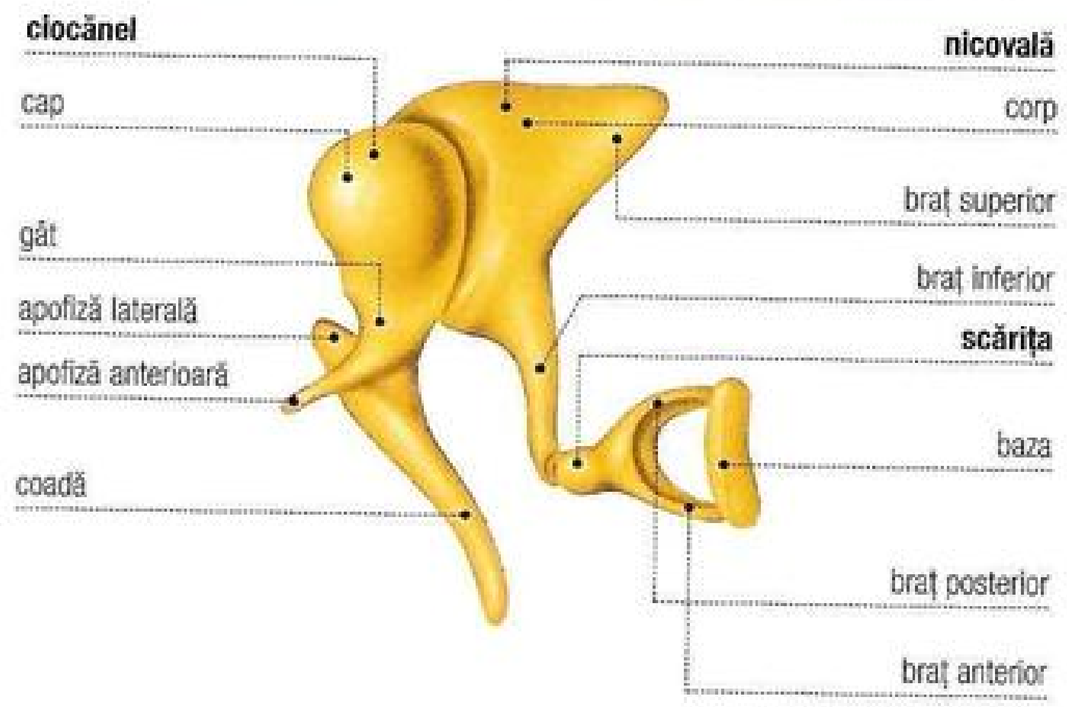

MECANISMUL AUZULUI

2 Oscioarele urechii medii (ciocănel, nicovală şi scăriţă) vibrează, iar baza scăriţei se mişcă, deschizând fereastra ovală.

3 Vibraţiile de la baza scăriţei se transmit, cu ajutorul ferestrei ovale, perilimfei rampei vestibulare a melcului.

4 Vibraţiile stimulează organul auditiv (organul lui Corti) şi generează impulsurile nervoase care ajung la creier prin intermediul nervului cohlear.

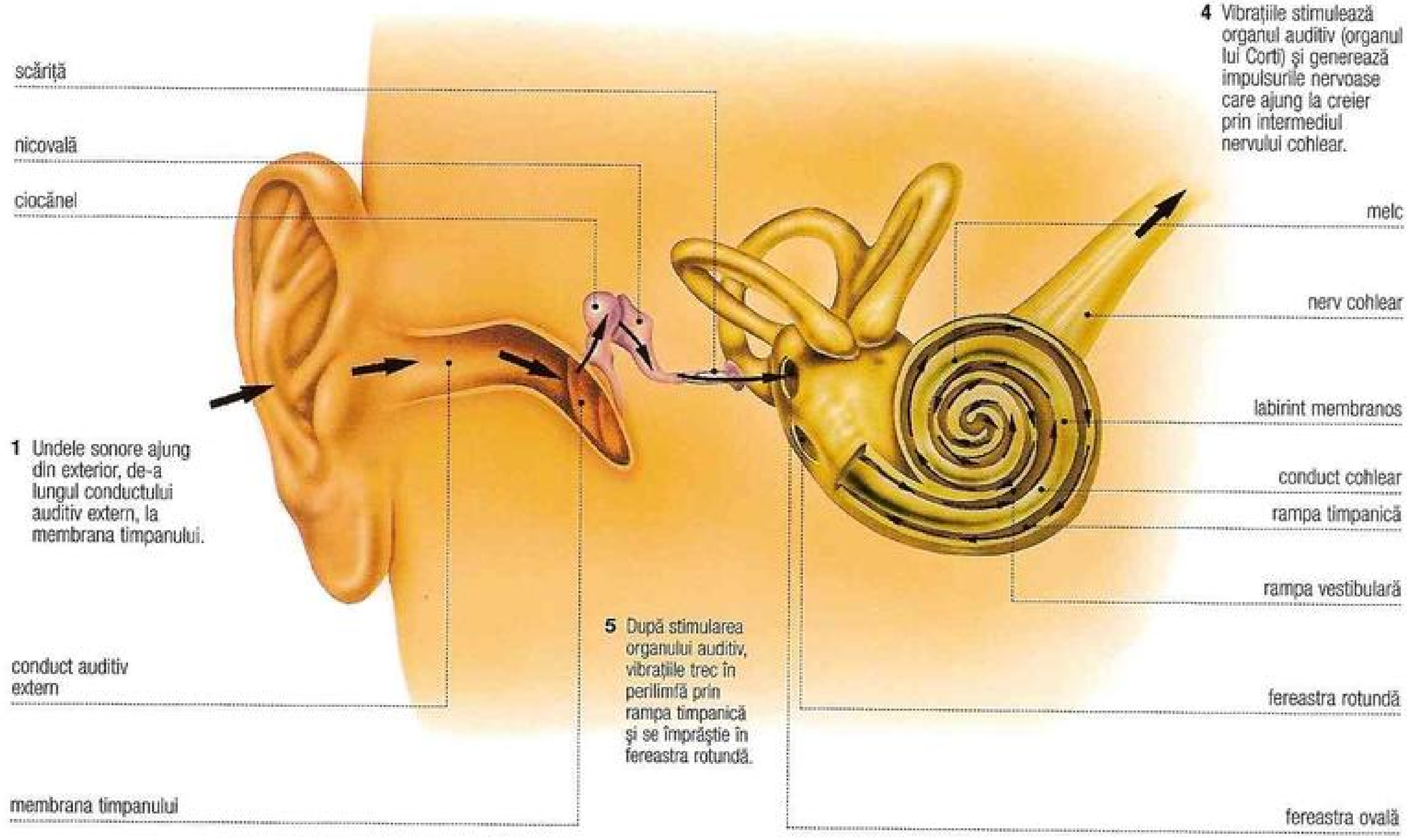

1 Undele sonore ajung din exterior, de-a lungul conductului auditiv extern, la membrana timpanului.

5 După stimularea organului auditiv, vibraţiile trec în perilimfă prin rampa timpanică şi se împrăştie în fereastra rotundă.

LABIRINTUL

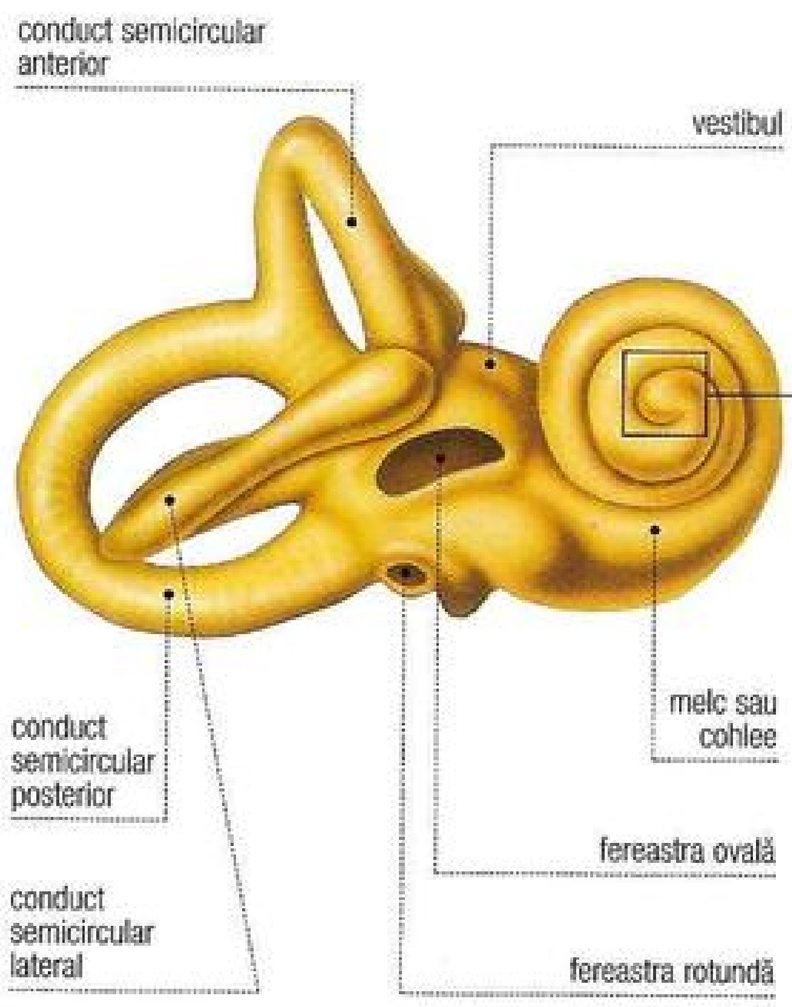

SECŢIUNE TRANSVERSALĂ PRIN MELC

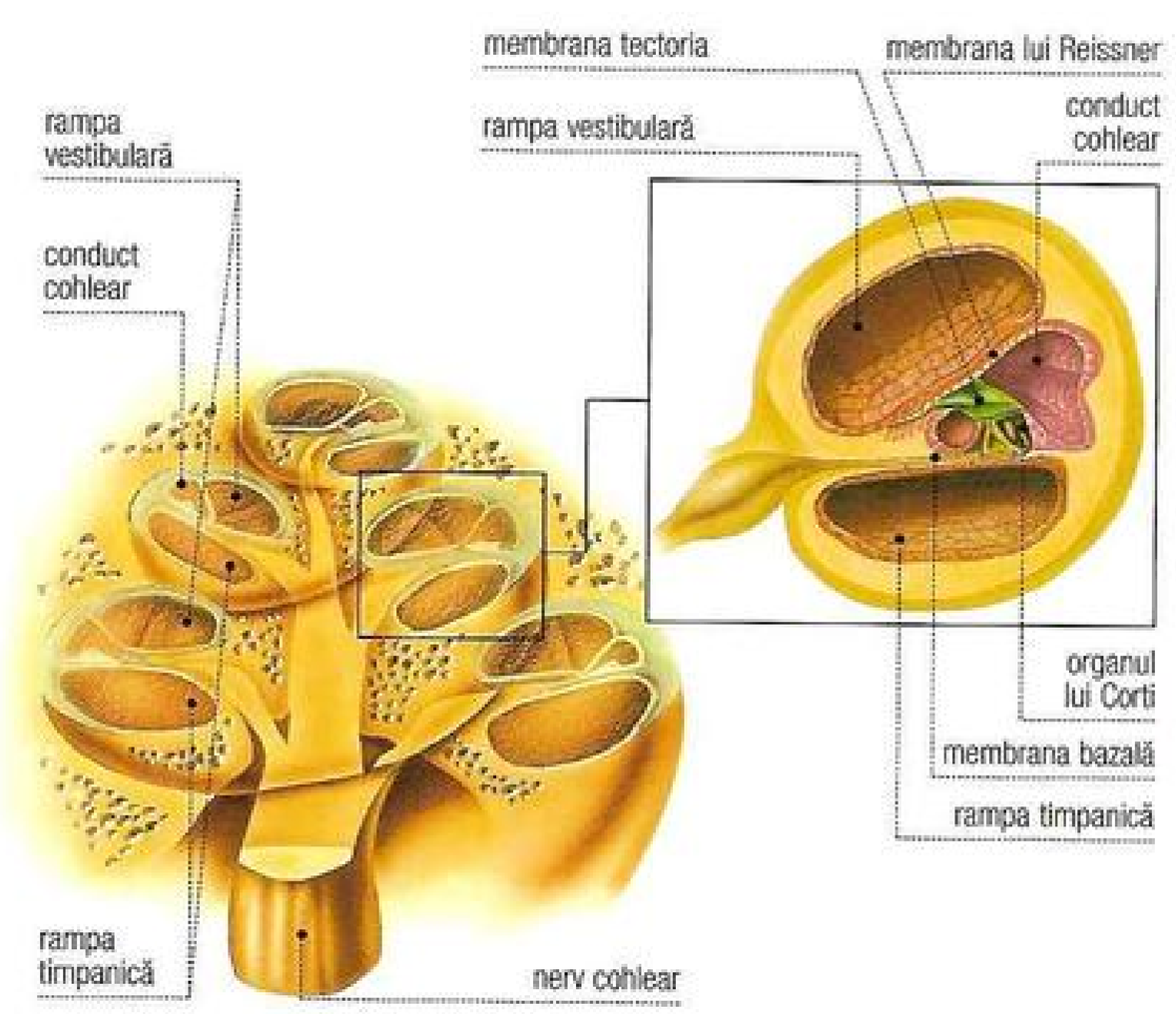

MIROSUL

Analizatorul olfactiv este un simț cu multiple funcții: participă în procesul digestiv, deoarece **mirosul** plăcut al alimentelor stimulează secrețiile salivare și gastrice, ne **avertizează** de prezența gazelor toxice care miros urât și ne echilibrează **senzațiile**, atât cele plăcute, cât și cele neplăcute, influențând viața noastră afectivă.

BULBUL OLFACTIV

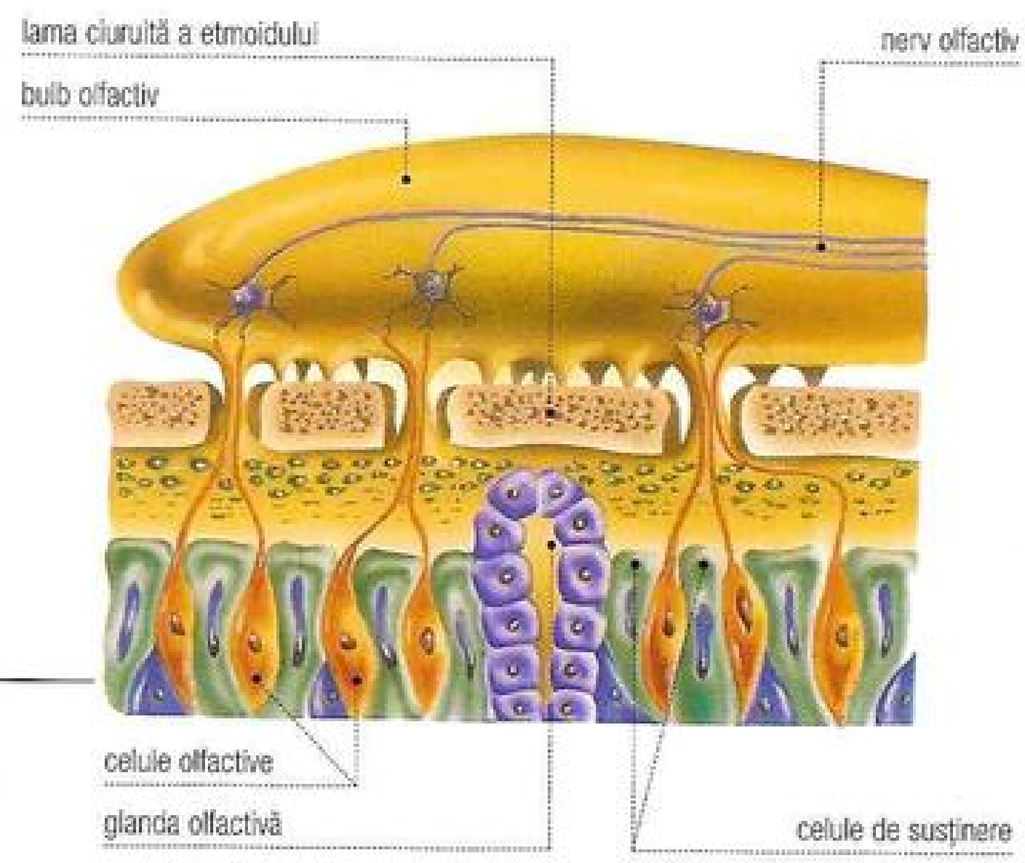

LOCALIZAREA MEMBRANEI OLFACTIVE ȘI A BULBULUI OLFACTIV

În mucoasa care tapetează învelișul foselor nazale există o zonă de 2,5 cm², denumită membrană (mucoasă) olfactivă, unde se găsesc repartizate numeroase celule specializate în identificarea **substanțelor mirositoare volatile** conținute în aerul pe care îl inspirăm.

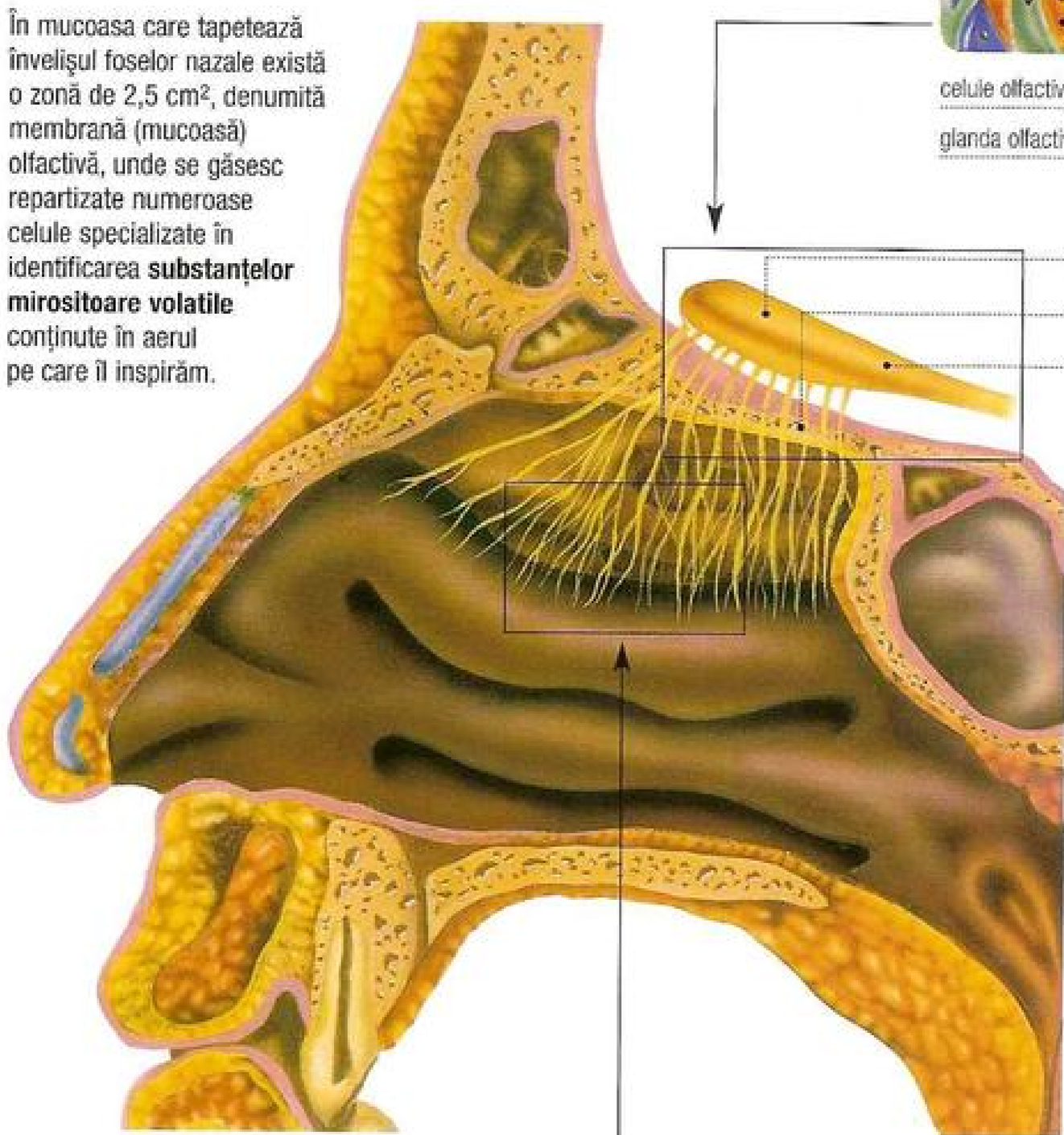

Fiecare din celulele olfactive, intercalate între altele de susținere și glande mici care produc mucozități, prezintă niște **cili** mici care reacționează la contactul cu substanțele mirositoare și generează niște **impulsuri** care se transmit printr-o fibră nervoasă subțire care iese prin cealaltă extremitate și care, după ce traversează osul etmoid, ajunge la bulbul olfactiv.

SECȚIUNE A MEMBRANEI OLFACTIVE

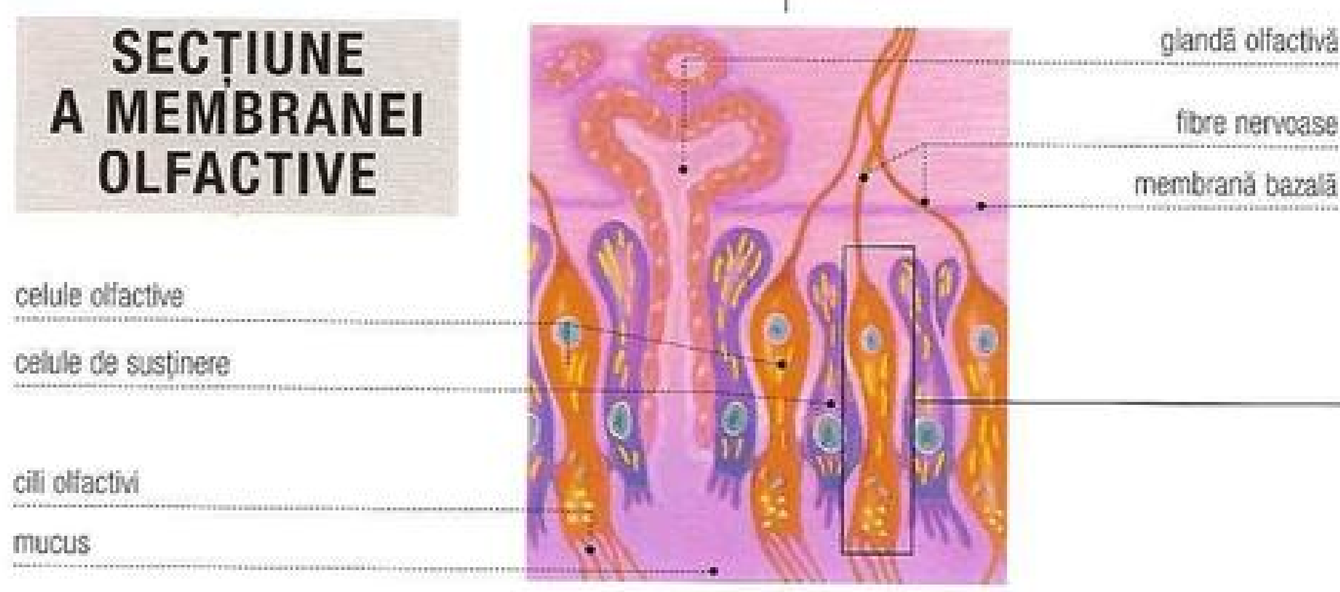

CELULA OLFACTIVĂ

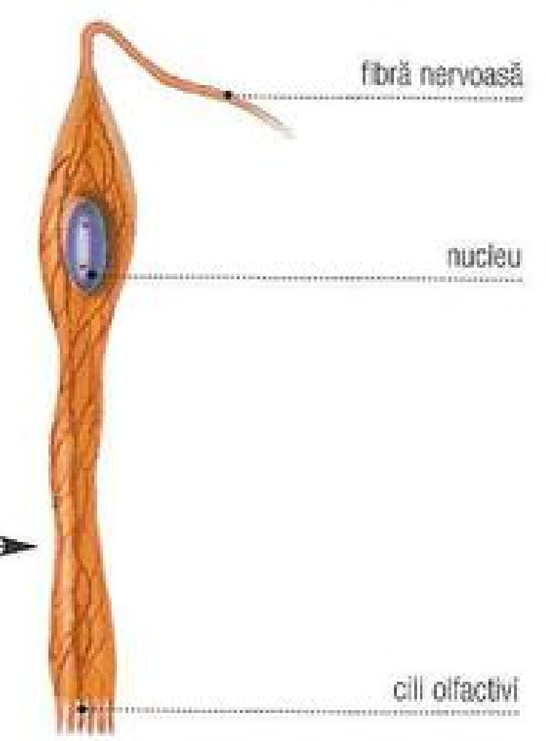

GUSTUL

LIMBA

VEDERE DIN SPATE

epiglota

amigdala linguală, foliculi linguali

papile fungiforme

papile caliciforme

SECȚIUNE A UNUI FRAGMENT AL SUPRAFEȚEI LIMBII

papile fungiforme

papile caliciforme

papile filiforme

SECȚIUNE A UNUI CORPUȘCUL GUSTATIV

por gustativ

celule gustative

celule de susținere

terminații nervoase

Pe suprafața limbii sunt distribuite mii de papile gustative care găzduiesc adevărați receptori senzoriali: corpusculii sau butonii gustativi. Fiecare dintre acești corpusculi, de formă ovoidă, conțin de la cinci la douăzeci de celule senzoriale gustative, fiecare având corespondenți de terminații nervoase, la fel ca și cele de susținere, toate fiind situate în jurul cavității centrale. Atunci când substanțele chimice dizolvate în salivă ajung la porul gustativ, celulele senzoriale sunt stimulate și se generează niște influxuri nervoase care, după ce sunt prelucrate de creier, se transformă în senzații gustative.

ZONE DE PERCEPERE A DIFERITELOR GUSTURI

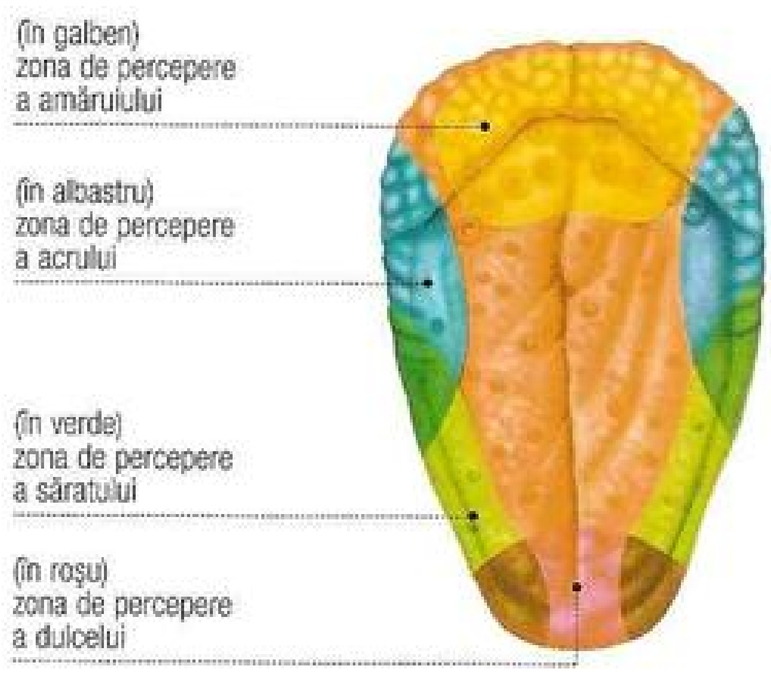

TIPURI DE PAPILE GUSTATIVE

Există tipuri diferite de papile gustative și toate percep cele patru senzații de bază: **dulce**, **sărat**, **acru** și **amar**. Fără îndoială, diversele papile, distribuite inegal pe suprafața limbii, răspund cu o intensitate mai mare sau mai mică diverșilor stimuli, deoarece există zone ale limbii care captează mai bine un anumit gust.

papilă fungiformă

papilă caliciformă

papilă filiformă

papilă coroliformă

papilă în buton

Introducere
Celula
Corpul uman
Aparatul locomotor
Aparatul digestiv
Aparatul respirator
Aparatul circulator
Sângele
Limfa
Sistemul nervos
Simțurile
Aparatul urinar
Aparatul reproducător
Reproducerea umană
Sistemul endocrin
Sistemul imunitar
Index alfabetic

SIMȚUL TACTIL

Pielea reprezintă **îmbrăcămintea** corpului nostru şi dispune de o inervaţie senzitivă bogată, capabilă să înregistreze o amplă varietate de **stimuli** externi şi care furnizează o **informaţie** valoroasă despre mediul înconjurător: deţine o multitudine de receptori cu rol de a detecta la timp stimulii tactili, termici (frig, cald) şi dureroşi.

SECȚIUNE PRIN PIELE

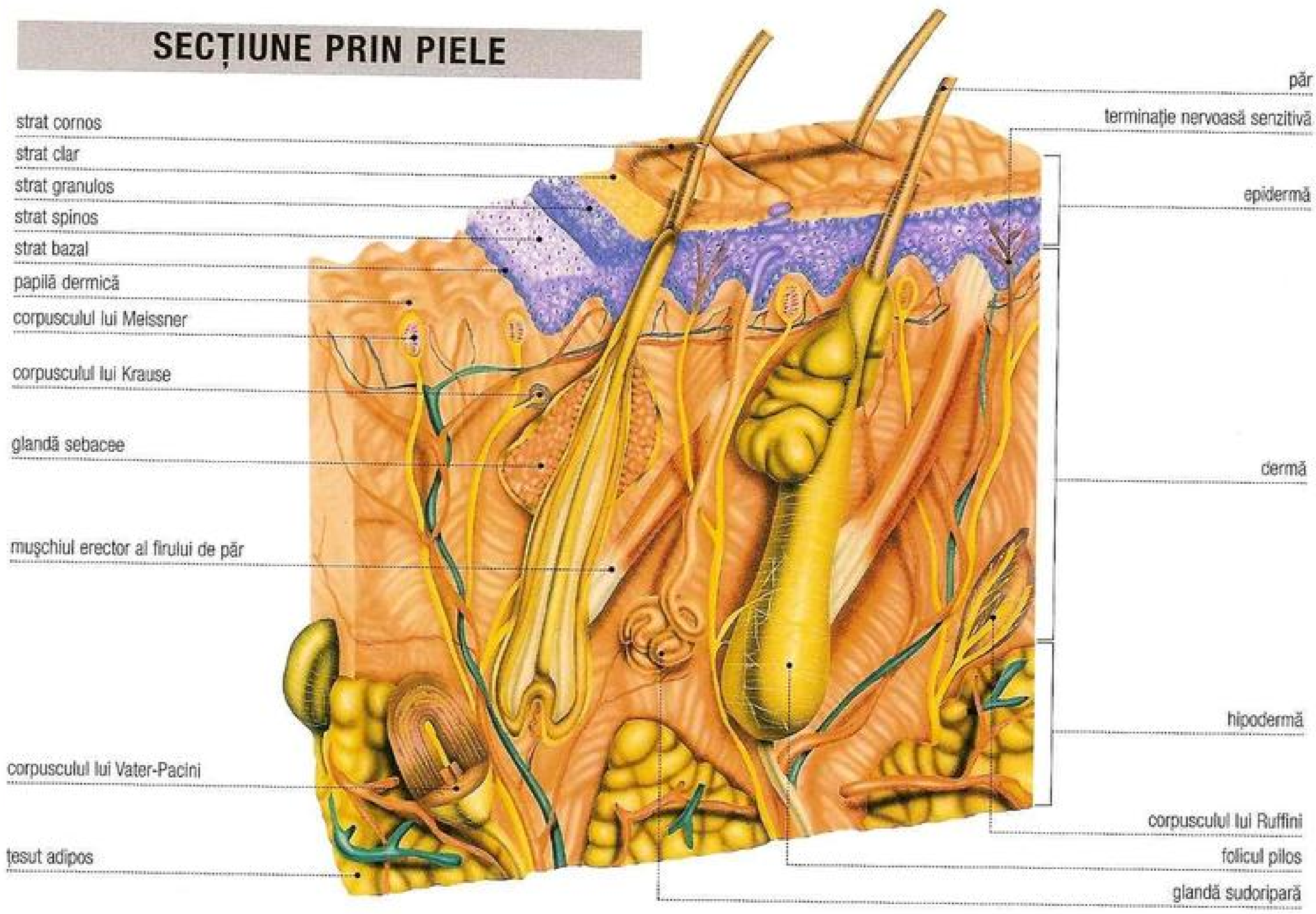

Pielea este o **membrană** rezistentă şi flexibilă care acoperă tot corpul şi **protejează** organismul de agenţii agresivi din exterior, participă la funcţiile de **reglare a temperaturii corpului** şi se comportă ca un autentic **organ senzorial**. Este formată din trei învelişuri suprapuse:

- **epiderma**, înveliş superficial care intră în contact direct cu exteriorul;
- **derma**, subiacent anteriorului şi format în special din elemente ale ţesutului conjunctiv;
- **hipoderma**, sau ţesut celular subcutanat, este învelişul cel mai profund, alcătuit mai ales dintr-un ţesut adipos (gras) care-l protejează de frig, amortizează loviturile şi serveşte ca o rezervă principală de energie a organismului.

RECEPTORII SENZORIALI

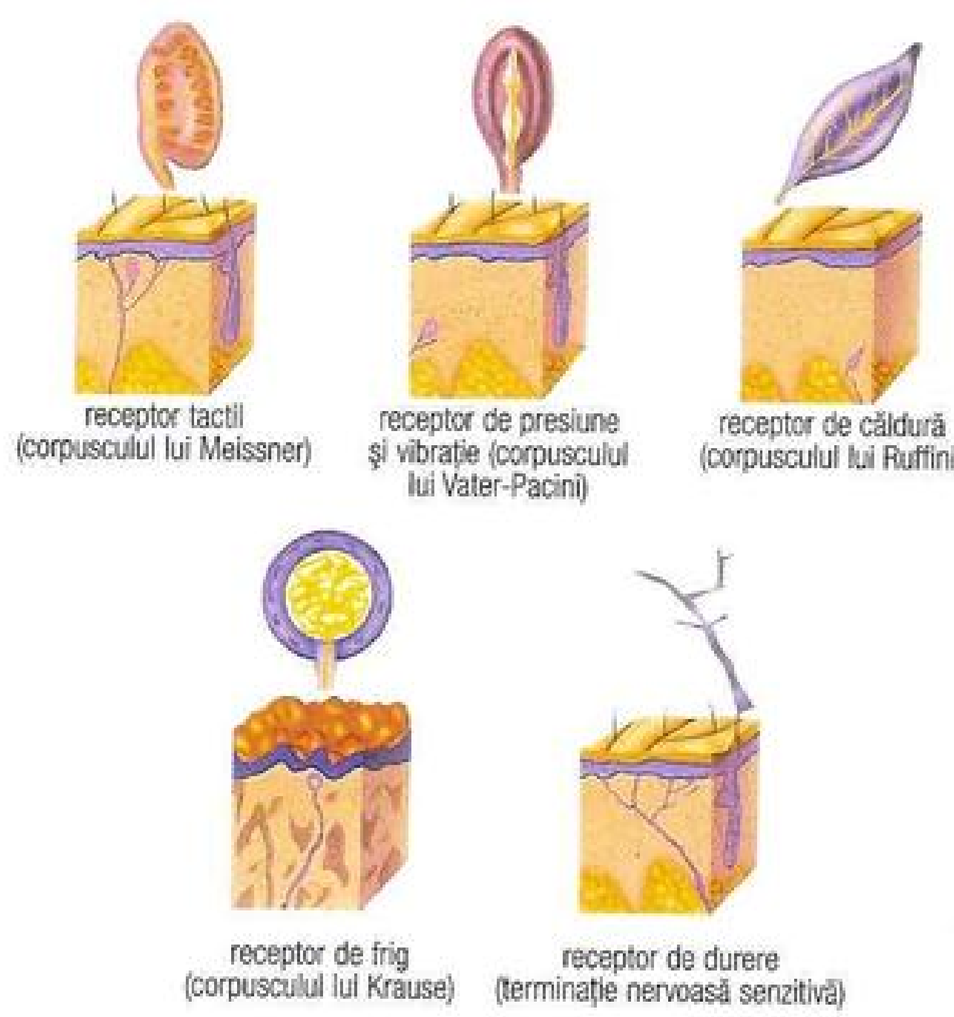

Distribuiţi pe toată suprafaţa pielii, dar având o concentraţie diferită în diverse regiuni ale corpului, există o mulţime de receptori senzoriali care răspund la diverşi stimuli şi trimit informaţii către sistemul nervos pentru a fi imediat interpretate.

ACTUL REFLEX ÎN FAȚA UNUI STIMUL DUREROS

obiect ascuțit

piele

1 Un obiect înțeapă pielea.

mușchi

neuron senzitiv

2 Cu ajutorul căii senzitive, stimulul ajunge la măduva spinării, unde se generează direct răspunsul.

cale motorie

cale senzitivă

3 Prin intermediul căii motorii se trimite răspunsul adecvat.

4 Răspunsul ajunge la mușchiul corespondent, care se contractă pentru a evita contactul cu durerea.

rădăcină posterioară

neuron comunicant

neuron motor

rădăcină anterioară

regiune a creierului unde se percepe senzația dureroasă

creierul mare

5 Când senzația dureroasă ajunge la creier, se generează răspunsul oportun.

MĂDUVA SPINĂRII

SECȚIUNE ÎNTR-UN FOLICUL PILOS ȘI ÎN RĂDĂCINA UNUI FIR DE PĂR

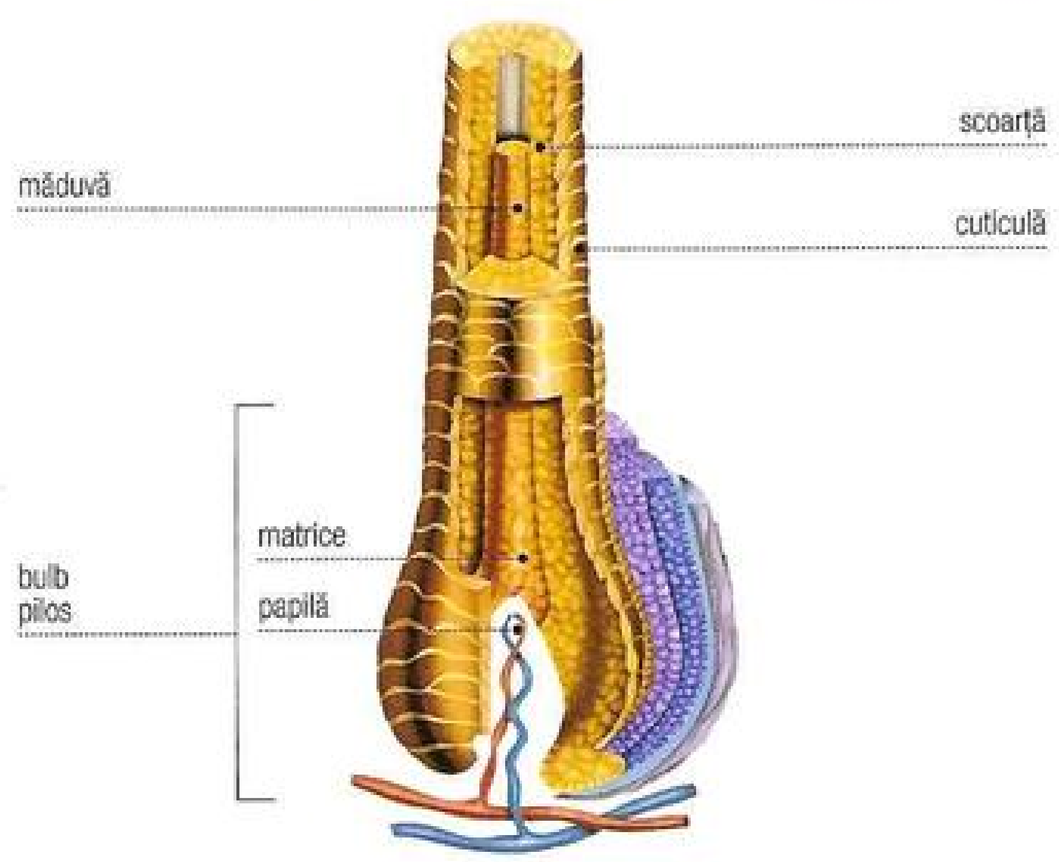

SECȚIUNE PRIN UNGHIE

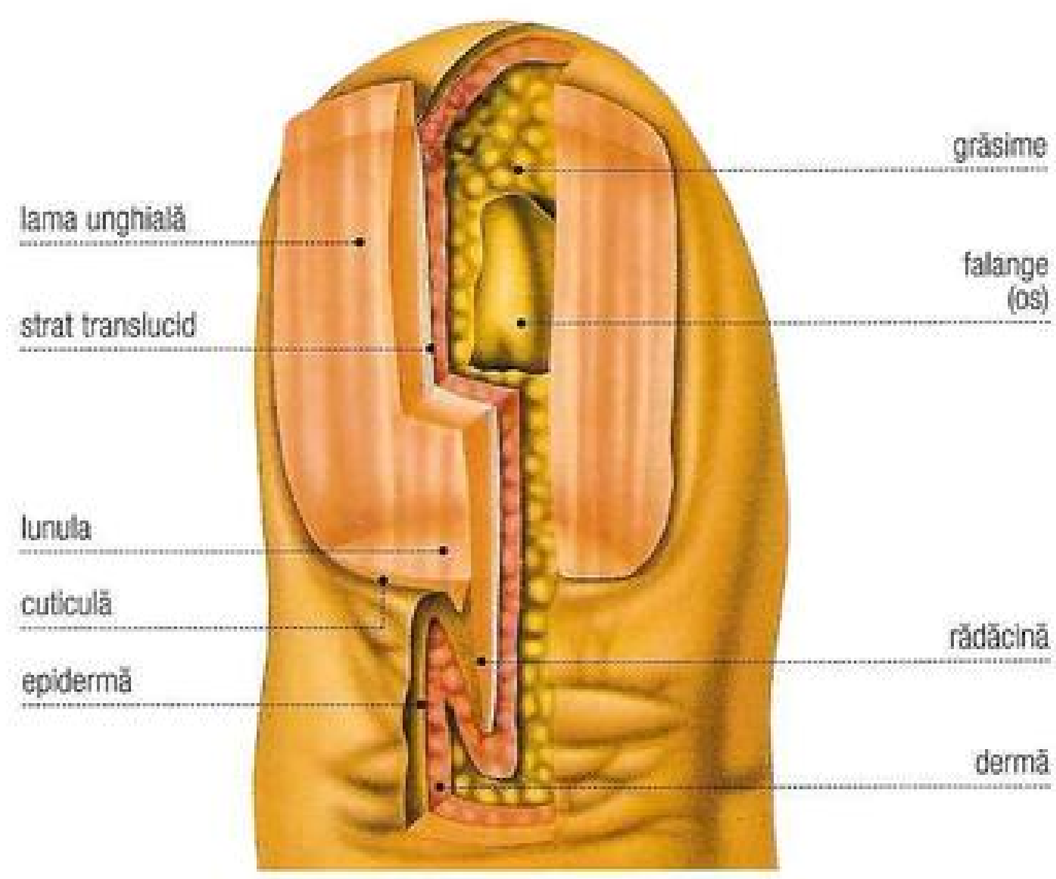

APARATUL URINAR

Aparatul urinar este alcătuit din diferite organe a căror misiune este aceea de a filtra sângele pentru a regla compoziția lui și pentru a-l purifica de toxine, având rol de a elimina excedentul de apă și reziduurile toxice în exteriorul organismului cu ajutorul urinei.

ELEMENTELE APARATULUI URINAR

ureter

conducte care adună urina produsă de către rinichi și o conduc în vezică

rinichii

organe cu rol de a filtra sângele și de a elimina reziduurile metabolice a căror acumulare în organism este toxică, împreună cu surplusul de apă, prin urină

SECȚIUNE TRANSVERSALĂ A URETERULUI

epiteliu

tunică proprie

înveliș muscular longitudinal

înveliș muscular circular

adventice

vezica urinară

organ muscular cavitar cu pereți dilatabili, care depozitează urina provenită de la rinichi, iar atunci când se umple, o evacuează în exterior prin actul micțiunii

uretra

conduct prin care se elimină în exterior, în momentul micțiunii, urina depozitată în vezică

SECȚIUNE PRIN PERETELE VEZICII URINARE

adventice

înveliș muscular intern longitudinal

înveliș muscular mediu circular

înveliș muscular extern longitudinal

tunică proprie

epiteliu

CIRCULAȚIA RENALĂ

Sângele care circulă prin organism trece prin cei doi rinichi: este important ca aceste organe să **elimine** prin urină **reziduurile toxice** care sunt produse în mod constant de metabolismul celular al tuturor țesuturilor. Cantitatea de sânge care ajunge la rinichi într-o unitate de timp determinată este foarte mare, reprezentând aproximativ 20% din volumul total de sânge care este pompat de inimă; în fiecare minut circulă prin rinichi cam 1,2 litri de sânge.

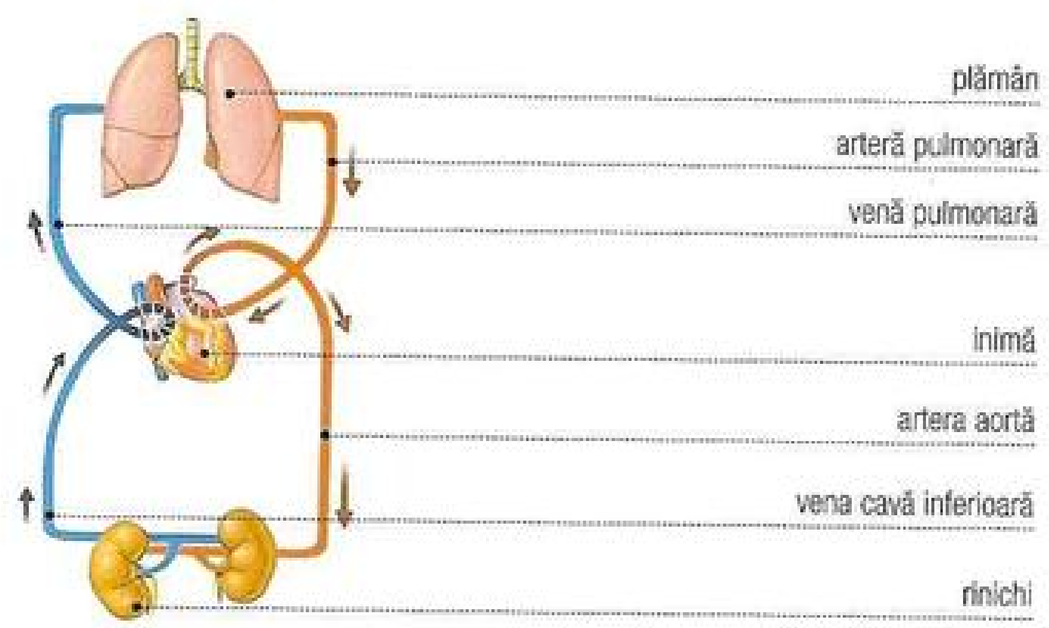

RINICHII VĂZUȚI DIN FAȚĂ CU VASELE LOR SANGVINE

glanda suprarenală
artera renală dreaptă
rinichi drept
hilul rinichiului
pelvis renal
capsula renală (descoperită)
vena renală dreaptă
ureter drept
aorta abdominală
vena cavă inferioară
glanda suprarenală
rinichi stâng
artera renală stângă
vena renală stângă
pelvis renal
ureter stâng

SECȚIUNE ÎNTR-UN RINICHI

(STÂNG)

Rinichiul, cu forma sa tipică de bob de fasole, este acoperit de o capsulă fibroasă, în interior distingându-se două părți: o zonă periferică, de culoare gălbuie, **cortexul renal**, și alta internă, de culoare roșu închis, **medulara renală**, în care există 12-15 structuri triunghiulare de formă conică, denumite **piramidele lui Malpighi**, separate de niște prelungiri ale cortexului care intră în medulară, **coloanele lui Bertin**. Piramidele au baza orientată spre periferie, iar vârful este îndreptat spre partea centrală a rinichiului, care prezintă o concavitate numită **sinus renal**. În vârful fiecărei piramide, numit și **papilă**, sunt niște orificii mici pe unde urina produsă de rinichi trece prin niște tuburi subțiri, denumite **calicele mici**, și se varsă în altele mai mari, **calicele mari**; acestea se unesc pentru a forma o cavitate cu formă de pâlnie, **pelvisul renal**, care iese prin marginea internă a rinichiului și se continuă cu ureterul.

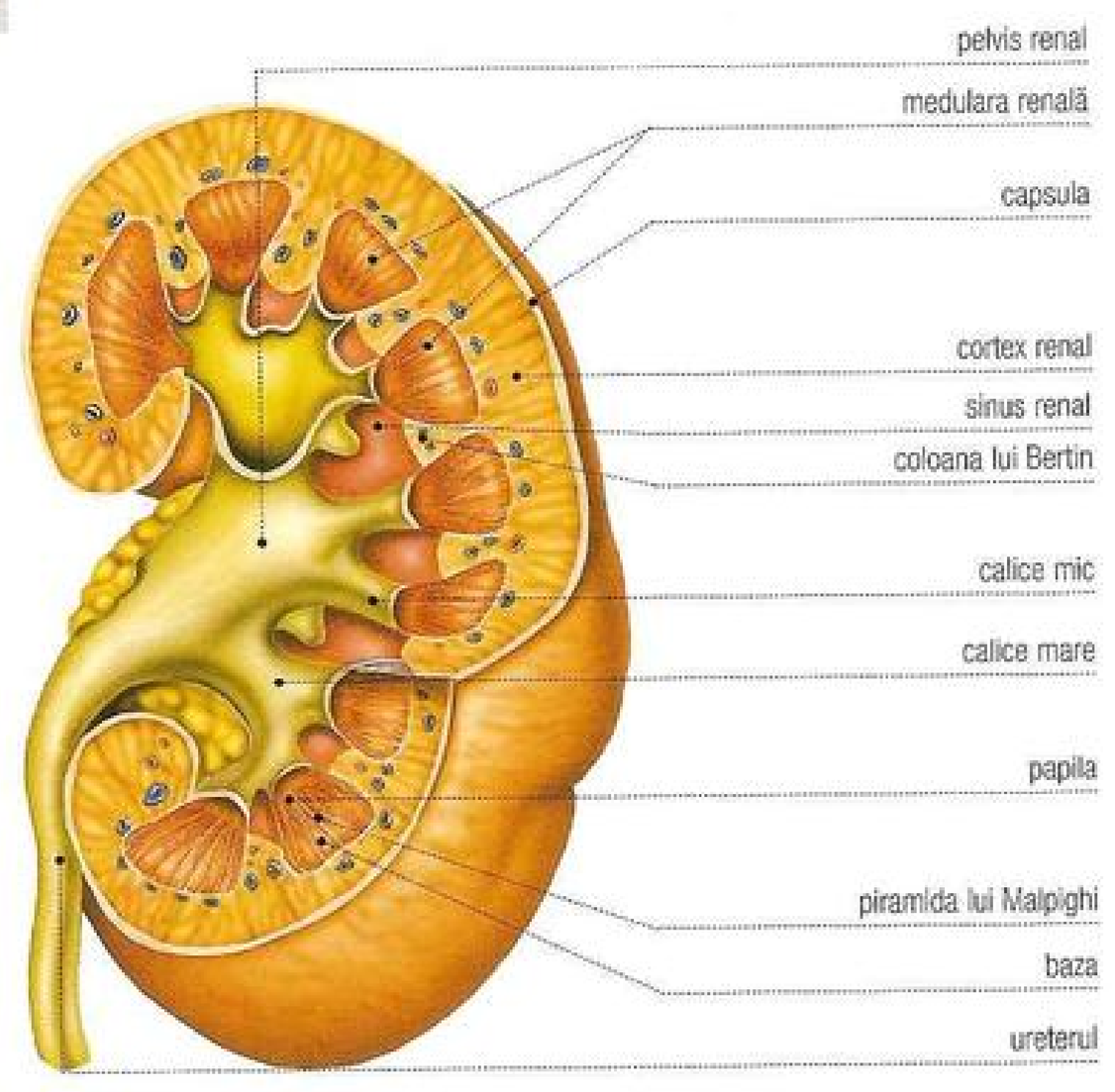

VASCULARIZAȚIA RINICHIULUI

În interiorul rinichiului, artera renală se subdivide de mai multe ori, încât o arteriolă mică ajunge la fiecare din unitățile funcționale ale organului, **nefronii**. Fiecare rinichi are mai mult de un milion de nefroni, fiecare fiind alcătuit din două părți: un corpuscul unde **se filtrează sângele** și un tub unde se **formează** urina. La corpuscul ajunge o arteriolă aferentă care se divide în capilare numeroase, constituind un adevărat ghem, denumit glomerul, învelit de o membrană dublă în formă de pâlnie, capsula lui Bowman; sângele circulă prin capilarele glomerulului și prin porii mici ai pereților săi se filtrează lichidele și moleculele. Capsula lui Bowman adună lichidul filtrat și îl varsă în tubul renal, un conduct cu părți diferite, pe parcursul căruia mare parte din apă și unele substanțe utile se absorb, în timp ce altele nocive, care nu au fost filtrate înainte, se elimină, formându-se urina.

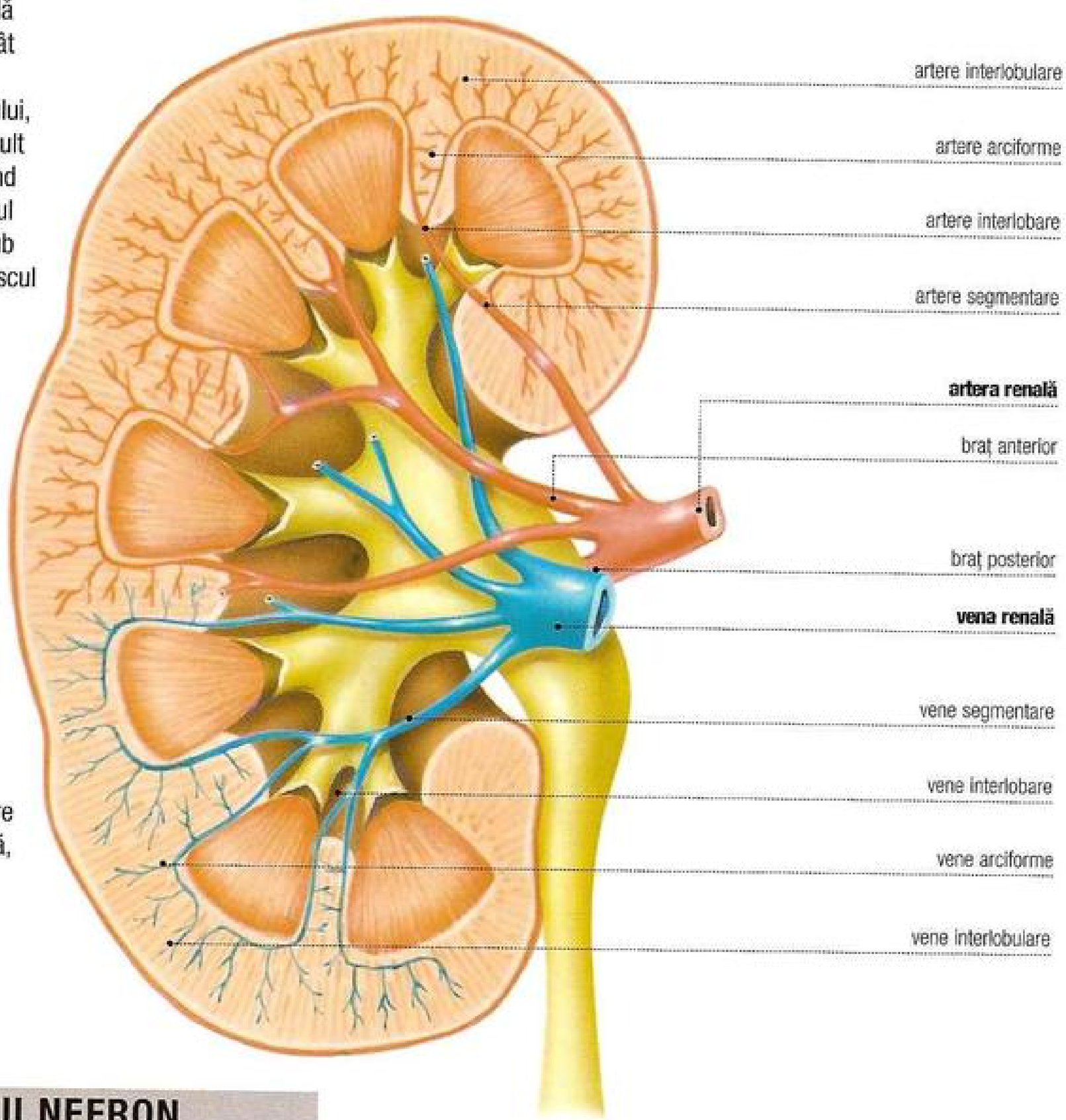

SCHEMA UNUI NEFRON

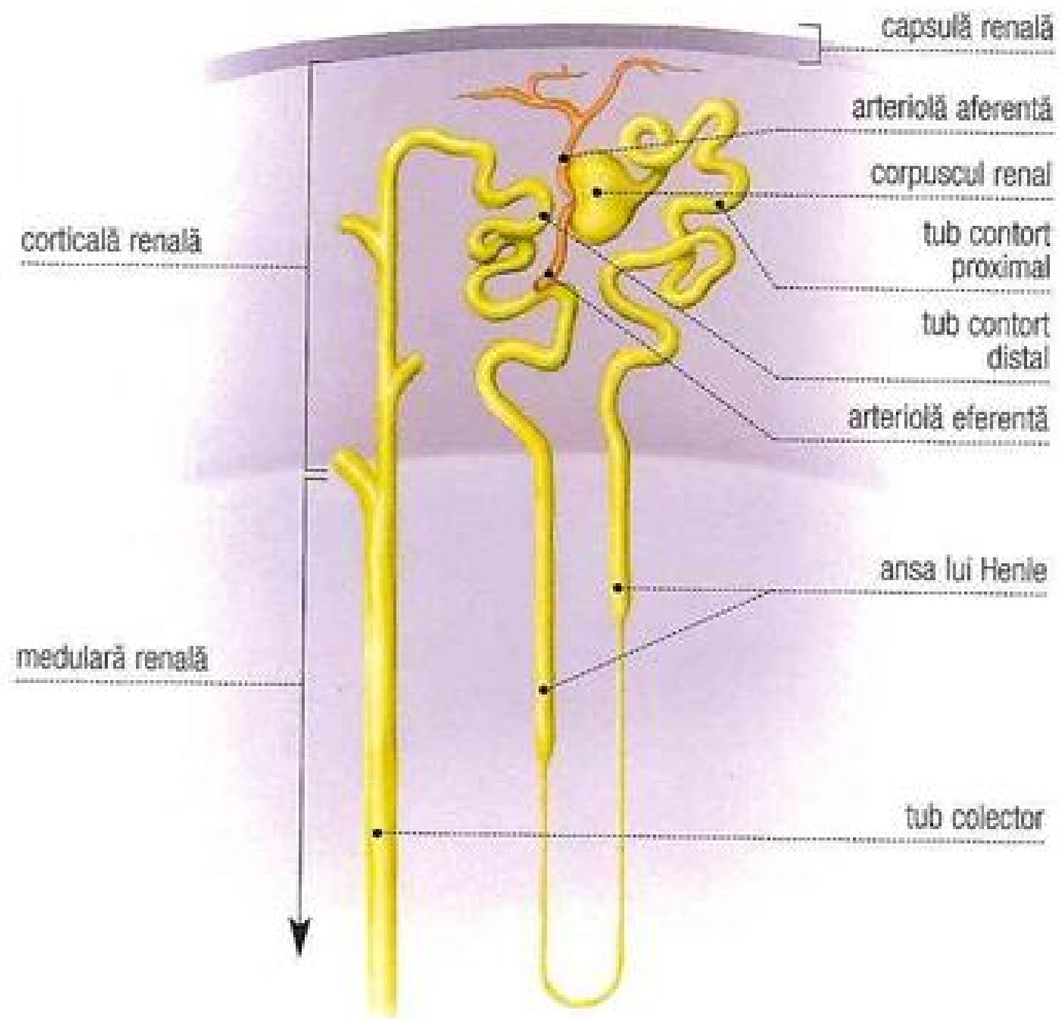

Rinichii au o capacitate de funcționare extraordinară: dacă se îmbolnăvesc, ajunge să se mențină o proporție de 25-30% din nefroni pentru a garanta o formare adecvată a urinei.

SCHEMA UNUI NEFRON

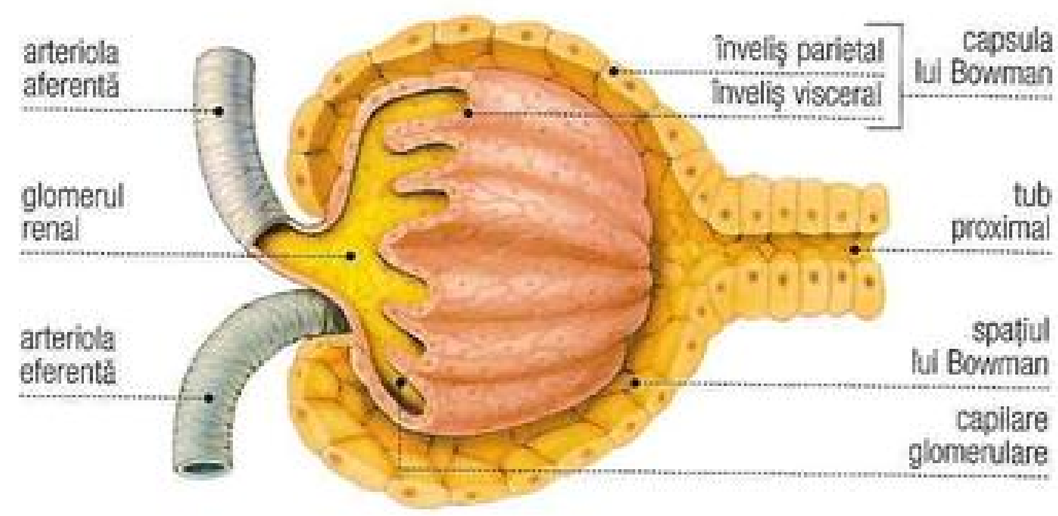

VEZICA URINARĂ

VEDERE POSTERIOARĂ

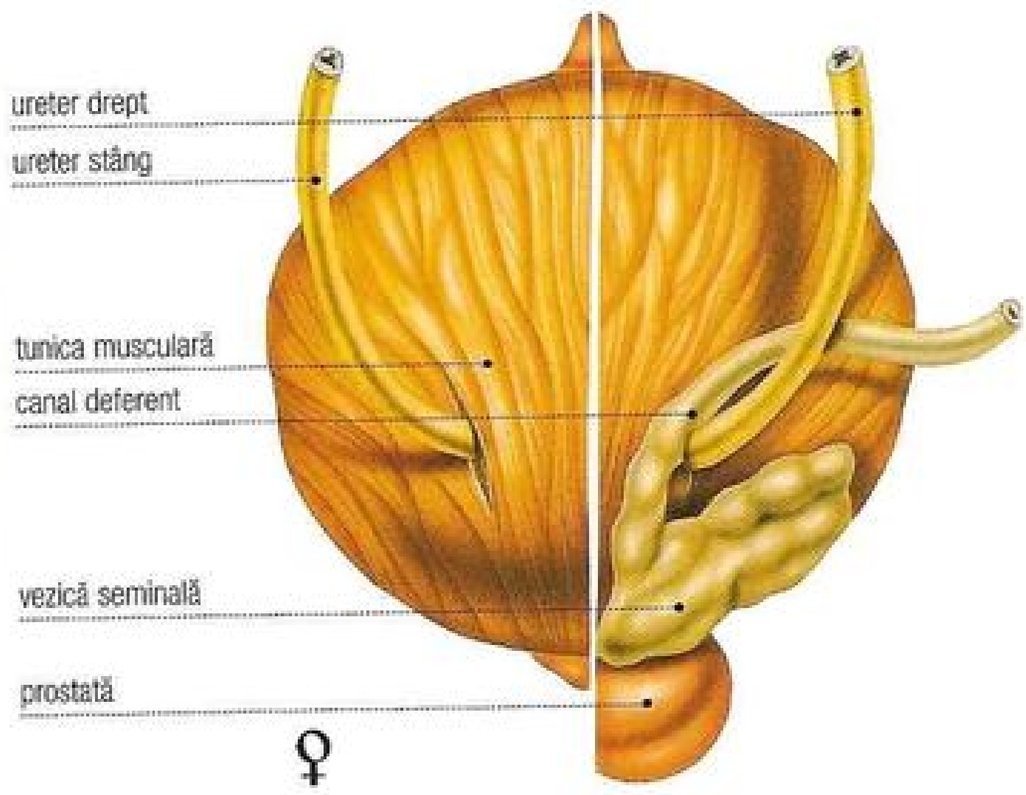

SECȚIUNE A VEZICII URINARE MASCULINE

VEDERE FRONTALĂ

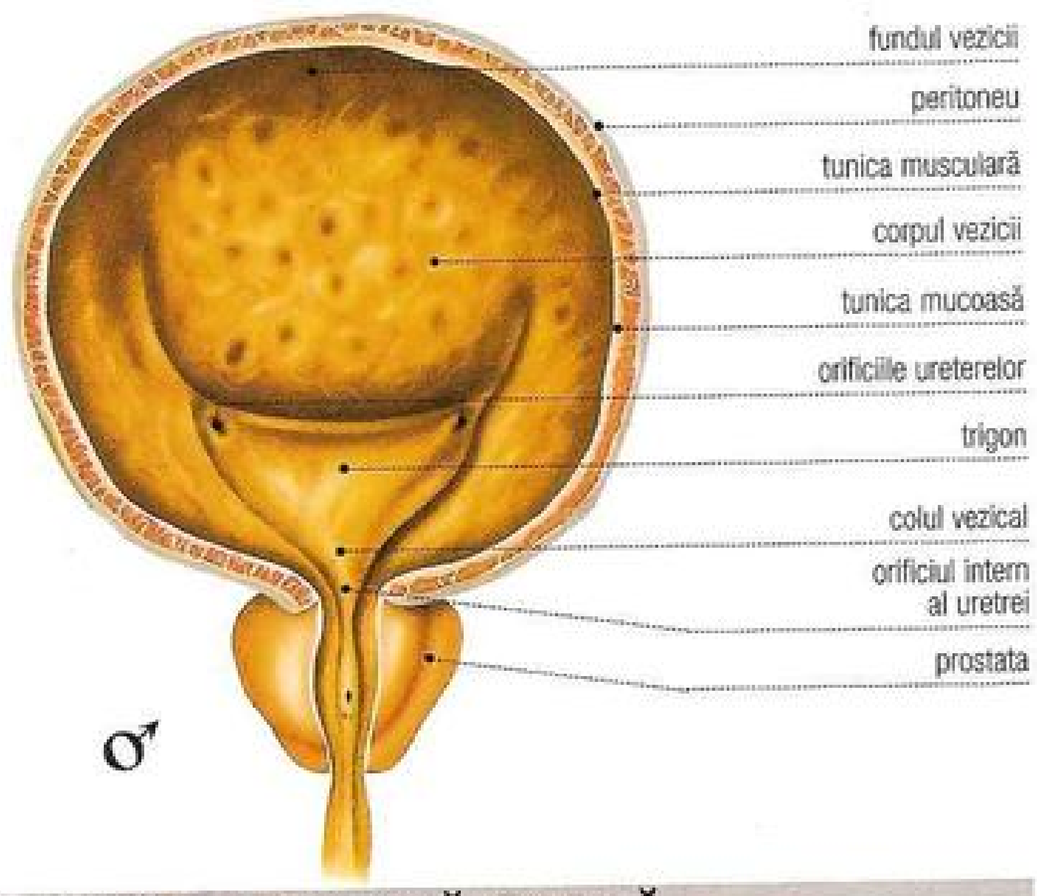

VEZICA URINARĂ PLINĂ ŞI VEZICA URINARĂ GOALĂ

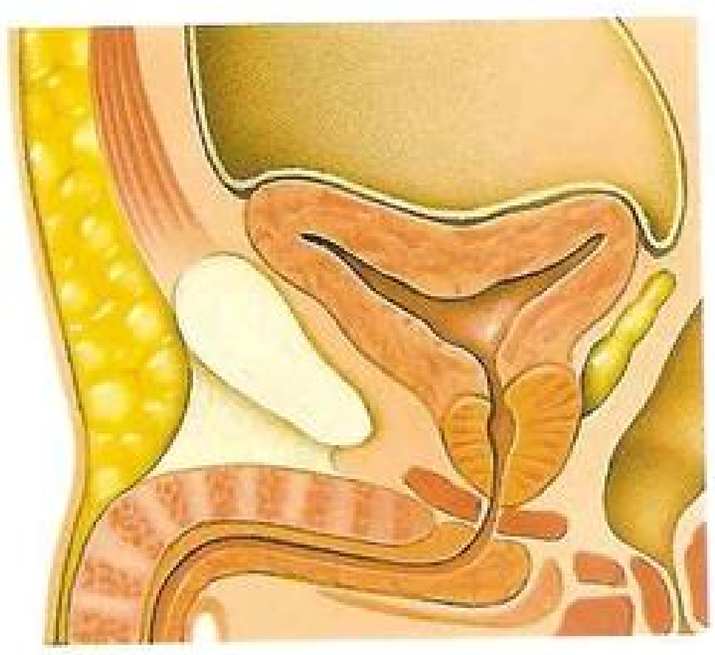

VEZICĂ GOALĂ

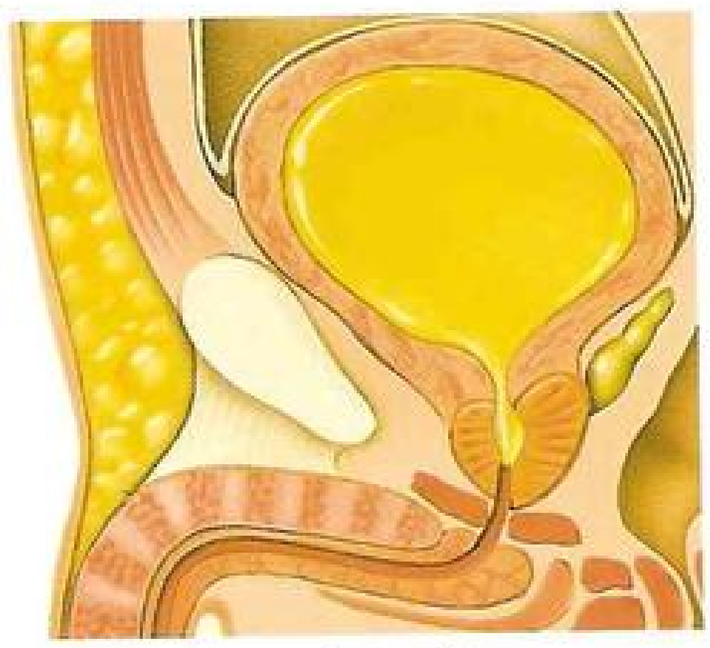

VEZICĂ PLINĂ

Vezica urinară este situată în centrul cavității pelviene şi este asemănătoare la ambele sexe, deşi relațiile cu organele adiacente sunt diferite la bărbat şi la femeie. Când este goală, are o formă triunghiulară, dar pe măsură ce se umple de urină, are o formă ovoidă sau sferică; la persoana adultă ajunge să fie plină cu până la 350 ml de urină.

URETRA MASCULINĂ

VEDERE LATERALĂ

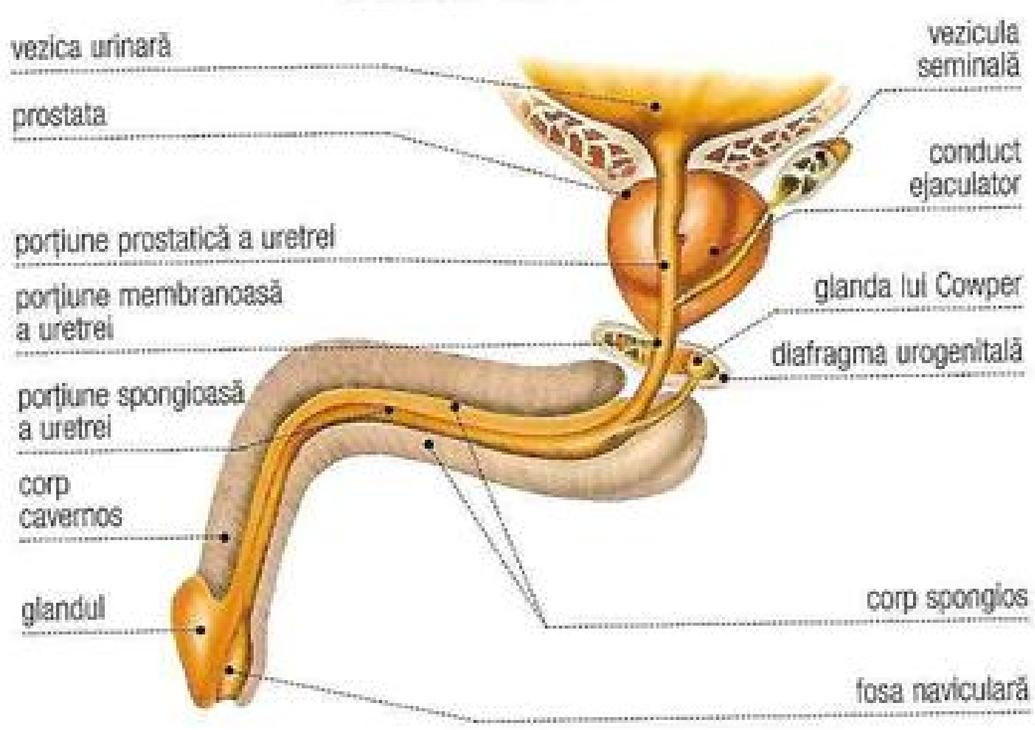

SECȚIUNE A URETREI FEMININE

VEDERE FRONTALĂ

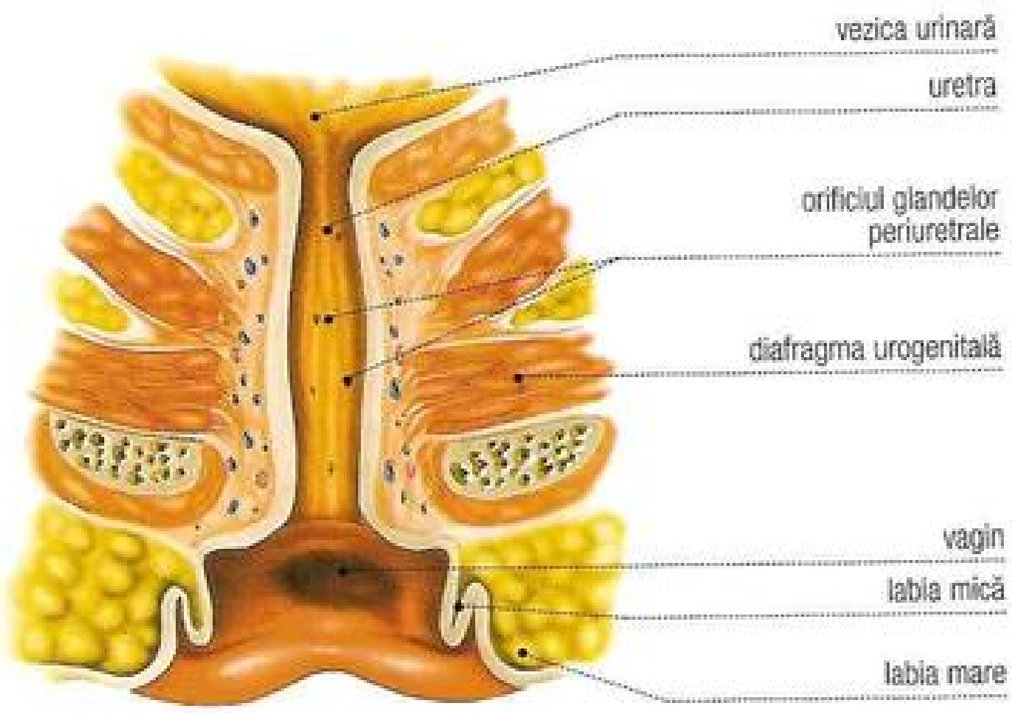

APARATUL REPRODUCĂTOR MASCULIN

Aparatul reproducător masculin este alcătuit dintr-un complex de organe genitale, unele externe iar altele interne, care permit bărbatului să participe la procesul de **procreere**, acestea fiind perfect adaptate pentru a-şi putea desfăşura în condiţii optime **activitatea sexuală**.

ORGANELE GENITALE MASCULINE

cavitate abdominală

peritoneu

vezica urinară

canalul deferent

canal cu rol de transport al spermatozoizilor din epididim în exterior

simfiză pubiană

prostată

glandă în formă de castană, cu rol de producere a unei secreţii care formează lichidul seminal, cu elemente nutritive pentru spermatozoizi

epididim

structură tubulară aflată deasupra testiculului, unde se depozitează şi se maturizează spermatozoizii

uretra

canal prin care se expulzează lichidul seminal în momentul ejaculării

penis

organ cilindric alcătuit din corpi erectili, a căror congestie permite mărirea dimensiunii şi consistenţei, condiţie indispensabilă pentru copulaţie

- corp cavernos
- corp spongios
- glandul

ampulă a canalului deferent

dilatarea ultimei părţi a canalului deferent, unde se depozitează spermatozoizii

vezicula seminală

glandă tubulară de dimensiuni reduse, care produce o secreţie vâscoasă gălbuie ce constituie lichidul seminal

rect

canal ejaculator

tub care primeşte spermatozoizii veniţi din canalul deferent, precum şi secreţiile veziculei seminale; traversând prostata, se varsă în uretră

glanda lui Cowper

anus

testicul

organ glandular de formă ovoidă, corespondent gonadei masculine, locul producerii spermatozoizilor şi responsabil de producerea hormonului sexual numit testosteron

scrot

sac cutanat situat în afara cavităţii abdominale, care conţine testiculele

ORGANELE MASCULINE EXTERNE

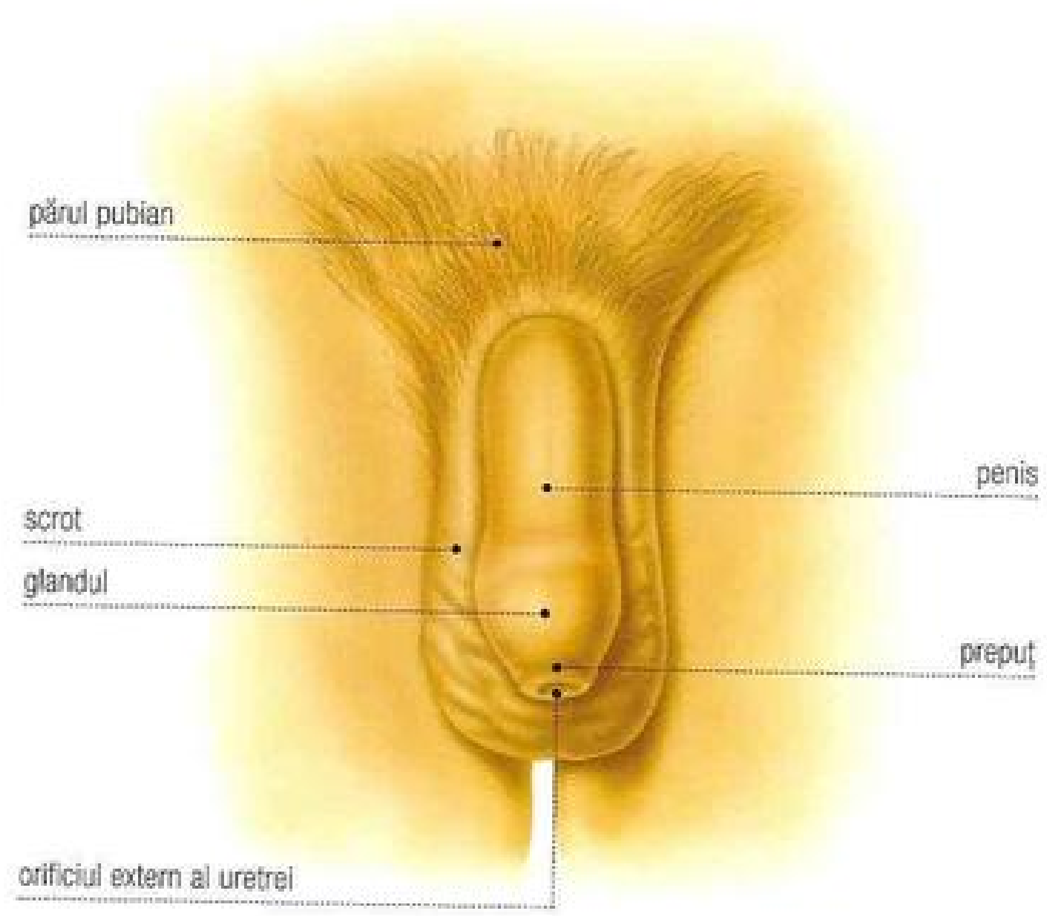

LOCALIZAREA ORGANELOR GENITALE MASCULINE

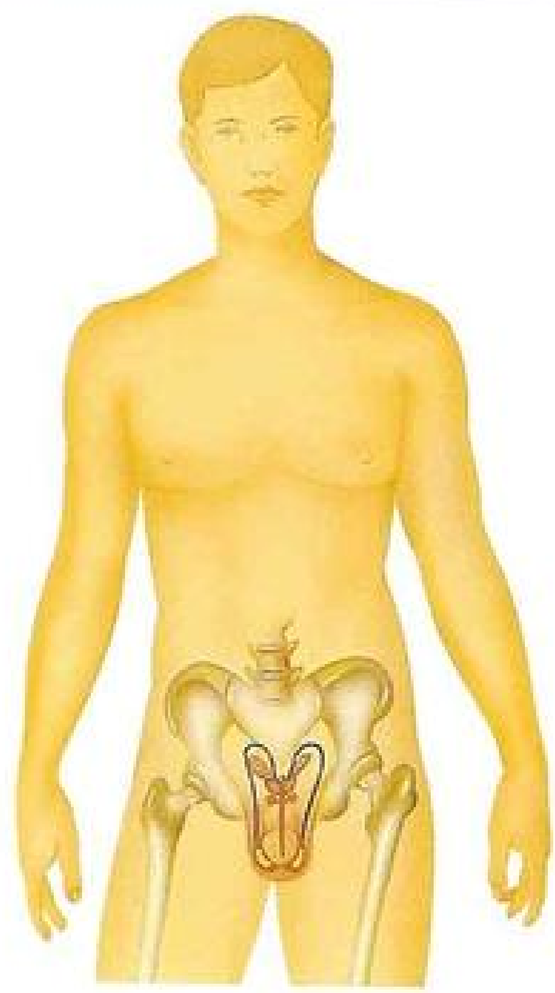

PENISUL

Este un organ capabil să-şi mărească dimensiunile şi consistenţa în stadiul de erecţie datorită prezenţei în interiorul său a unor corpi cilindrici care, sub acţiunea unor anumiţi stimuli, se umplu de sânge: cei doi **corpi cavernoşi**, care sunt simetrici şi situaţi unul lângă altul în partea superioară a corpului penisului, şi **corpul spongios**, care se află în centru şi mai jos de cei anteriori, traversând în lungime uretra.

SECŢIUNE LONGITUDINALĂ

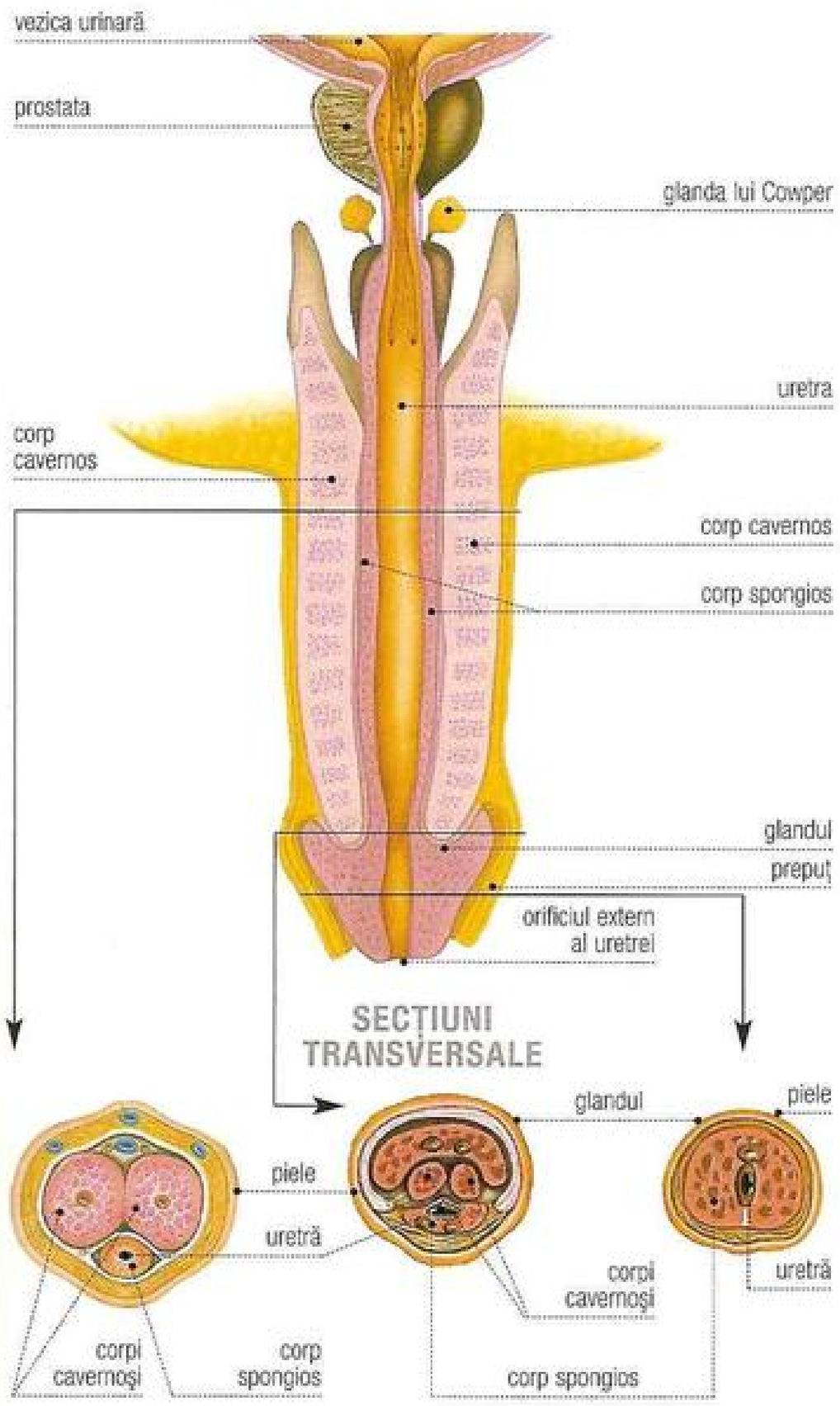

TESTICULUL ŞI EPIDIDIMUL

SECŢIUNE

Fiecare testicul este învelit de o membrană fibroasă numită **tunică albuginee**, interiorul său fiind divizat în mai mulţi lobuli separaţi prin septuri de ţesut conjunctiv care închid un număr variat de **tubuli seminiferi**, conducte subţiri unde se produc spermatozoizii şi care se unesc între ei pentru a forma o reţea densă din care pornesc nişte canale mai mari, numite **canalele eferente**, care se varsă în epididim.

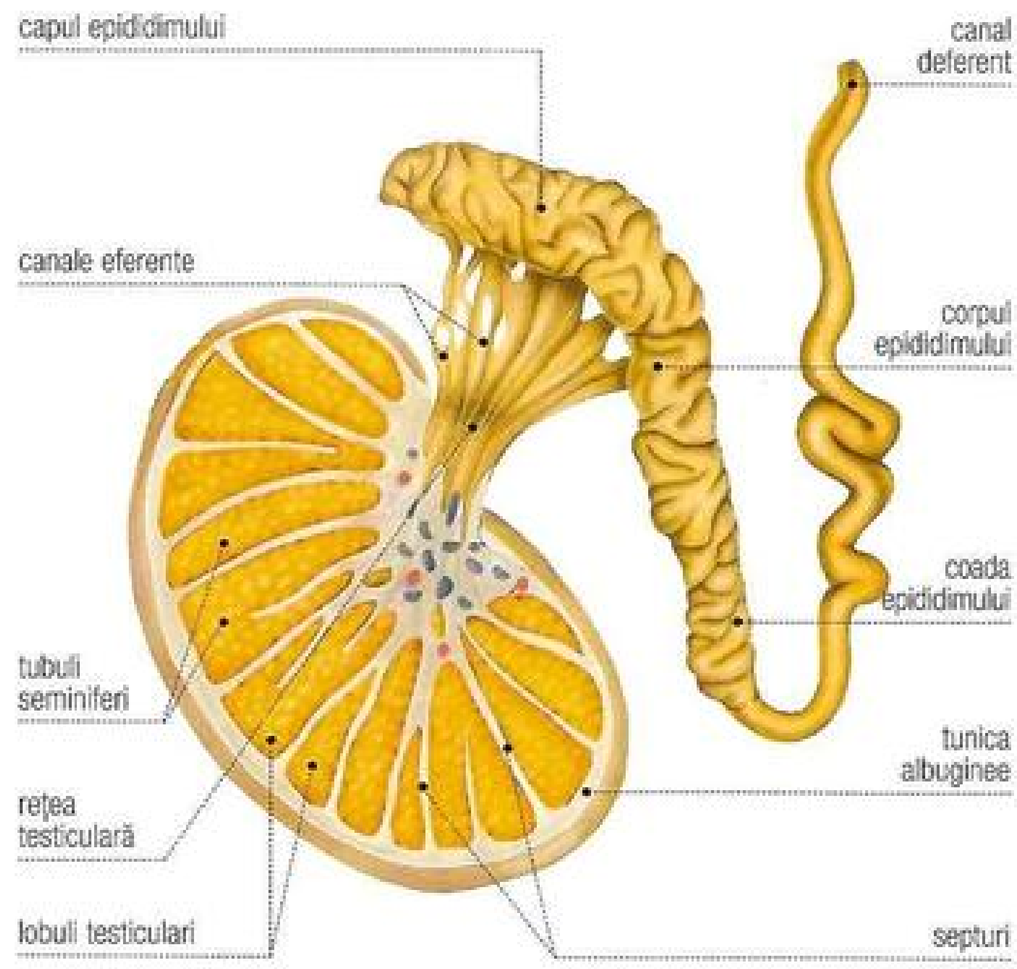

PROSTATA

Prostata este o glandă situată sub vezica urinară care este traversată în centrul ei de către uretră, iar în partea posterioară de canalele ejaculatoare care merg în acelaşi sens. Este formată dintr-o mulţime de structuri tubulare ai căror pereţi produc o **secreţie care formează lichidul seminal**; diverşii tubuli care se unesc între ei şi formează un mănunchi de aproximativ 20 de canale varsă lichidul seminal prin căile deschise în uretră, înaintea ejaculării secreţiei prostatice, prin intermediul canalelor ejaculatorii amestecându-se cu lichidul provenit din vezicula seminală şi cu spermatozoizii din testicule.

SECŢIUNE FRONTALĂ

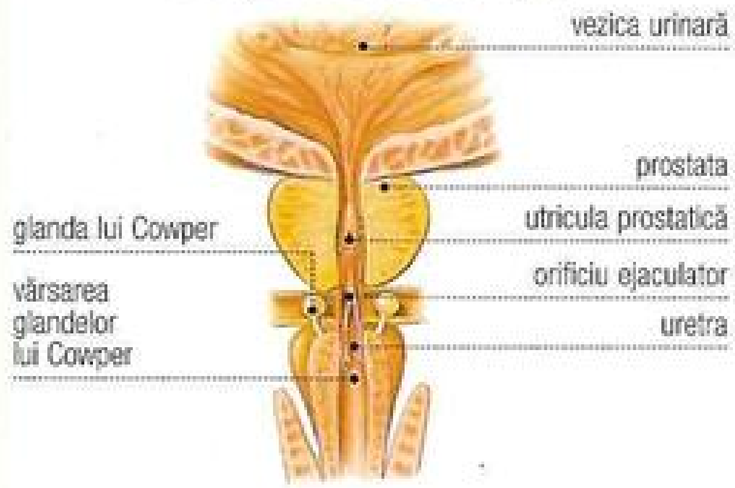

SECŢIUNE LATERALĂ

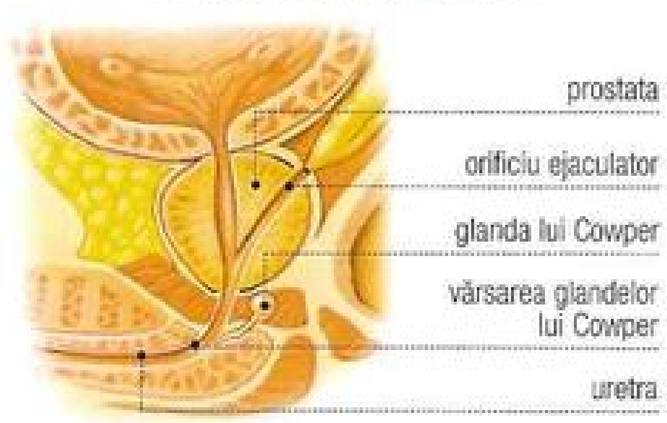

SECŢIUNE TRANSVERSALĂ

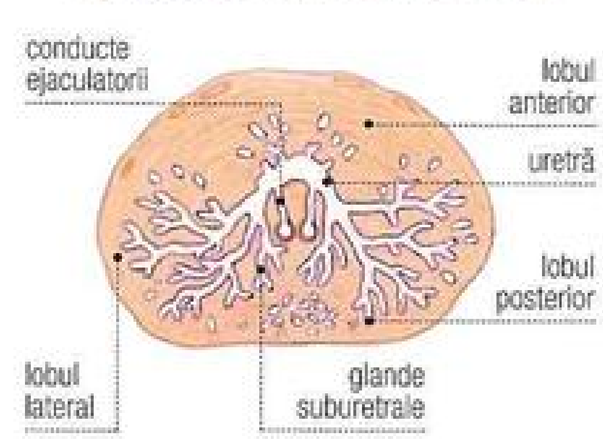

APARATUL REPRODUCĂTOR FEMININ

Aparatul reproducător feminin este alcătuit dintr-un complex de organe genitale care permit femeii să participe la procesul de **procreere**, fiind adaptate perfect pentru a-şi putea desfăşura **activitătea sexuală**. Lor li se adaugă şi glandele mamare, glande cu rol de a produce laptele matern, care reprezintă alimentul ideal al nou-născutului.

ORGANELE APARATULUI GENITAL FEMININ

uter

organ cavernos, în formă de pară întoarsă, cu pereţi musculari groşi (miometru), a cărui cavitate internă este tapetată de o mucoasă (endometru) care la fiecare ciclu menstrual proliferează şi apoi se desprinde, dând naştere menstruaţiei, şi având rolul de a găzdui ovulul fecundat şi fătul pe durata sarcinii

trompa lui Falopio

canal cu formă de corn, care se varsă prin partea cea mai subţire a uterului (istm) şi a cărui extremitate (infundibul) se deschide deasupra ovarului, cu rolul de a capta ovulul care se desprinde în timpul ovulaţiei şi pe care îl transportă către cavitatea uterină

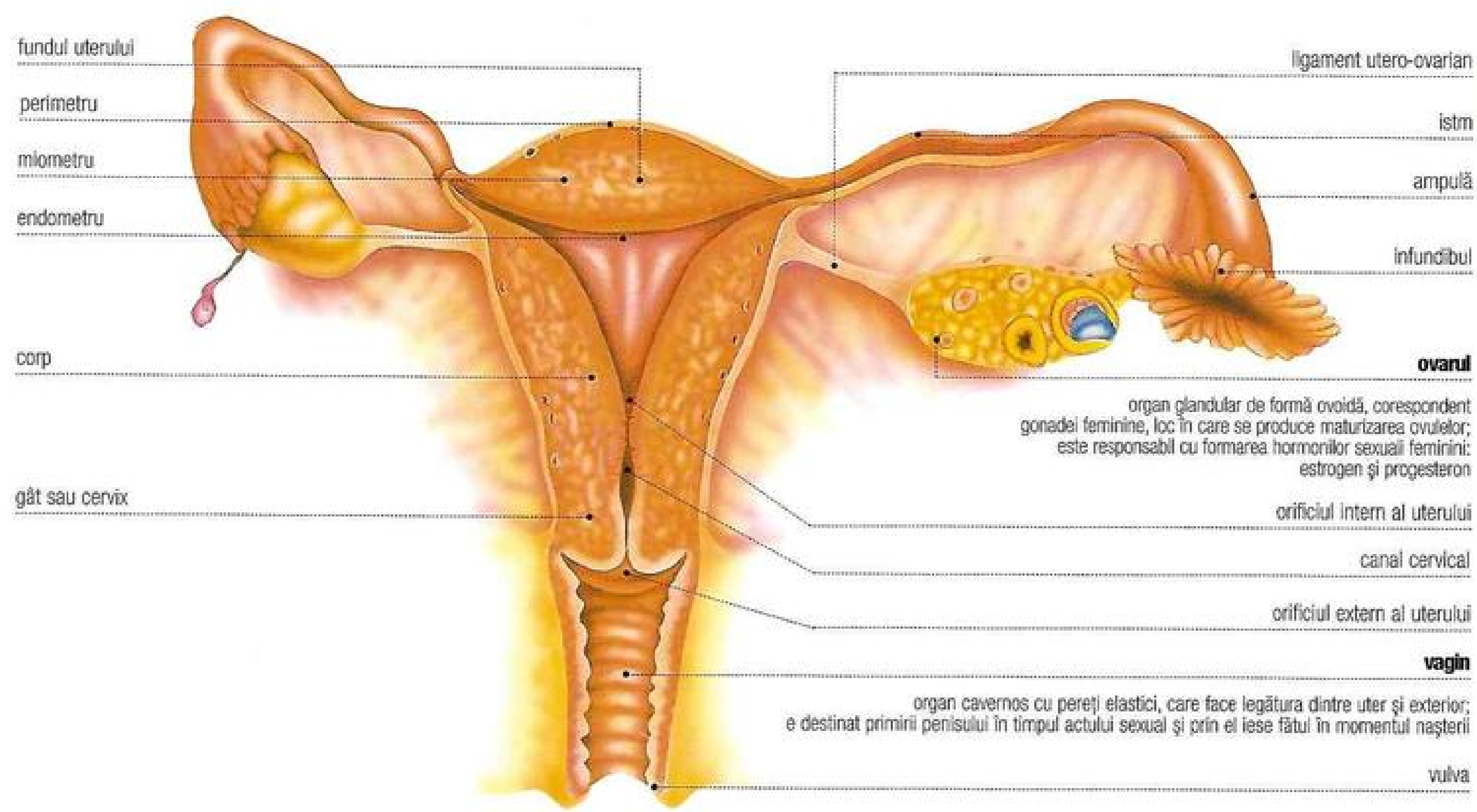

ORGANELE GENITALE EXTERNE FEMININE

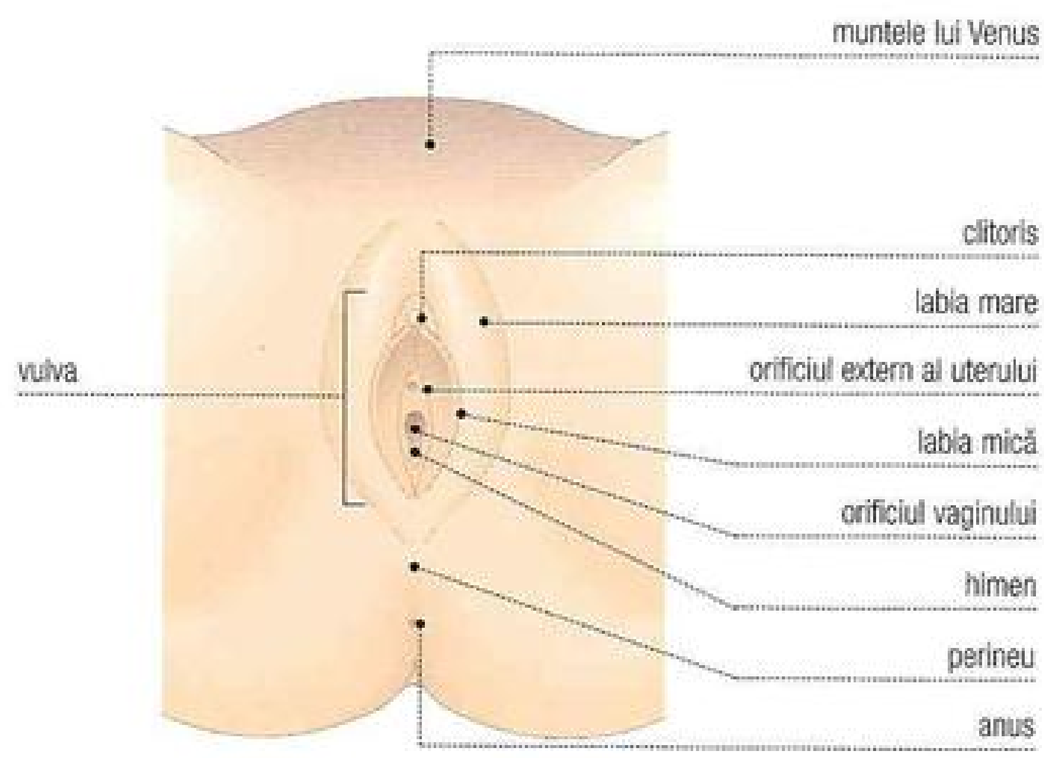

LOCALIZAREA ORGANELOR GENITALE FEMININE

APARATUL GENITAL FEMININ

SECȚIUNE SAGITALĂ

ovar
trompa lui Falopio
rect
uter
vezică urinară
uretră
vagin
anus
labia mare
labia mică

SECȚIUNE SAGITALĂ A VAGINULUI

Vaginul este un organ cavitar situat între vezica urinară şi rect, comunicând în partea superioară cu uterul, al cărui col prezintă o proeminenţă în capătul canalului vaginal şi deschizându-se în extremitatea inferioară la exterior printr-un orificiu aflat în vestibulul vulvei, între cele două labii mici. La femeia adultă are o lungime 8-12 cm şi un diametru variabil, deoarece pereţii săi sunt foarte elastici, putându-se dilata atât pentru **pătrunderea penisului** în timpul actului sexual, cât şi în timpul naşterii, pentru **expulsia fătului**. La femeile virgine, orificiul vaginului este parţial acoperit de o membrană numită **himen**, care se poate rupe folosind tampoane interne sau la primul act sexual.

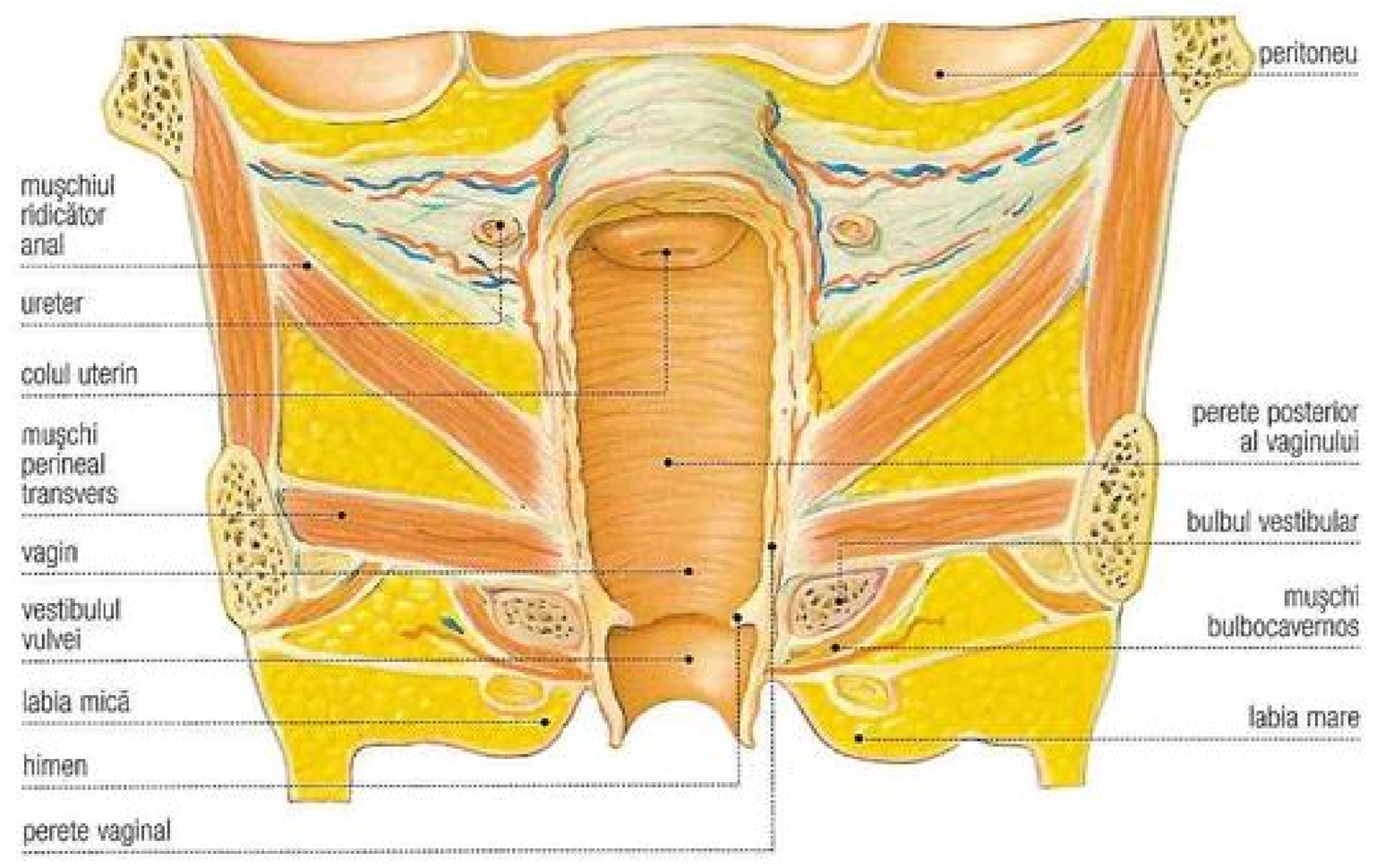

SECȚIUNE A UNUI OVAR ȘI EVOLUȚIA UNUI FOLICUL OVARIAN

În momentul nașterii, ovarul conține mii de **foliculi primari** care adăpostesc celulele reproducătoare feminine imature, sau ovocite primare. Din timpul pubertății, se dezvoltă într-o manieră ciclică mai mulți foliculi primari capabili să secrete estrogenii, deoarece a început maturizarea ovocitelor conținute în interiorul lor. La capătul a aproximativ 14 zile de când a început ciclul, unul din foliculi se dezvoltă complet și se produce **ovulația**: foliculul se deschide și ovocitul matur, deja transformat în ovul, se desprinde de ovar. Pereții foliculului rupt se transformă în corp luteal, care de asemenea secretă progesteron. Dacă nu se produce fecundarea, **corpul luteal** se atrofiază și la sfârșitul celor 10-14 zile se transformă în corp alb, care nu mai produce hormoni feminini.

A. ovocit primar
B. celule foliculare

1. epiteliu germinativ
2. tunică albuginee
3. stromă

foliculi primari
A B
corticală
1 2 3
foliculi ovarieni în diferite faze de dezvoltare
hil ovarian
medulară
vase sangvine ovariene
folicul ovarian matur
corp alb
corp luteal
ovul

MAMELELE

VEDERE FRONTALĂ

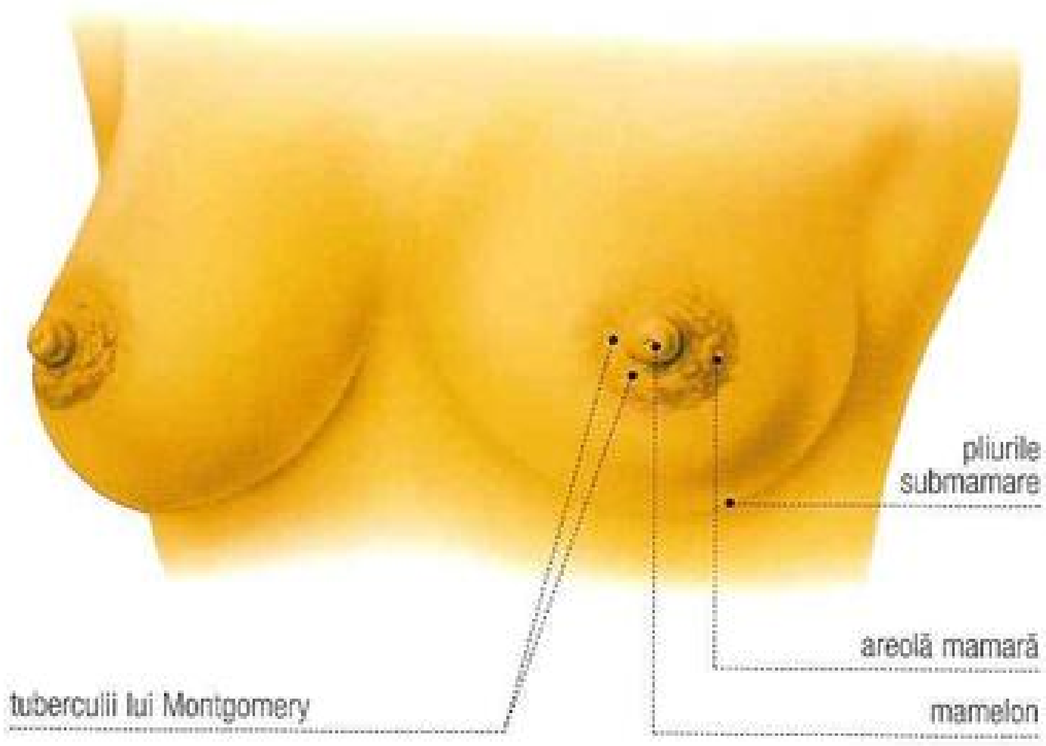

Începând din pubertate, pieptul femeilor se mărește în volum, iar în interiorul său se dezvoltă **glandele mamare**, destinate să **producă laptele** pentru hrănirea nou-născutului, în cazul unei sarcini. Glanda mamară este formată din numeroși **acini**, mici săculeți tapetați cu celule care, sub anumite influențe hormonale, au proprietatea de a produce lapte matern. Acești acini se găsesc în țesutul gras și se varsă în niște canale subțiri care se unesc pentru a forma altele mai groase, **canalele galactofore**, care sunt dirijate către exterior și, după dilatarea **sinusurilor lactifere**, se varsă în mamelon.

MAMELA

SECȚIUNE LATERALĂ

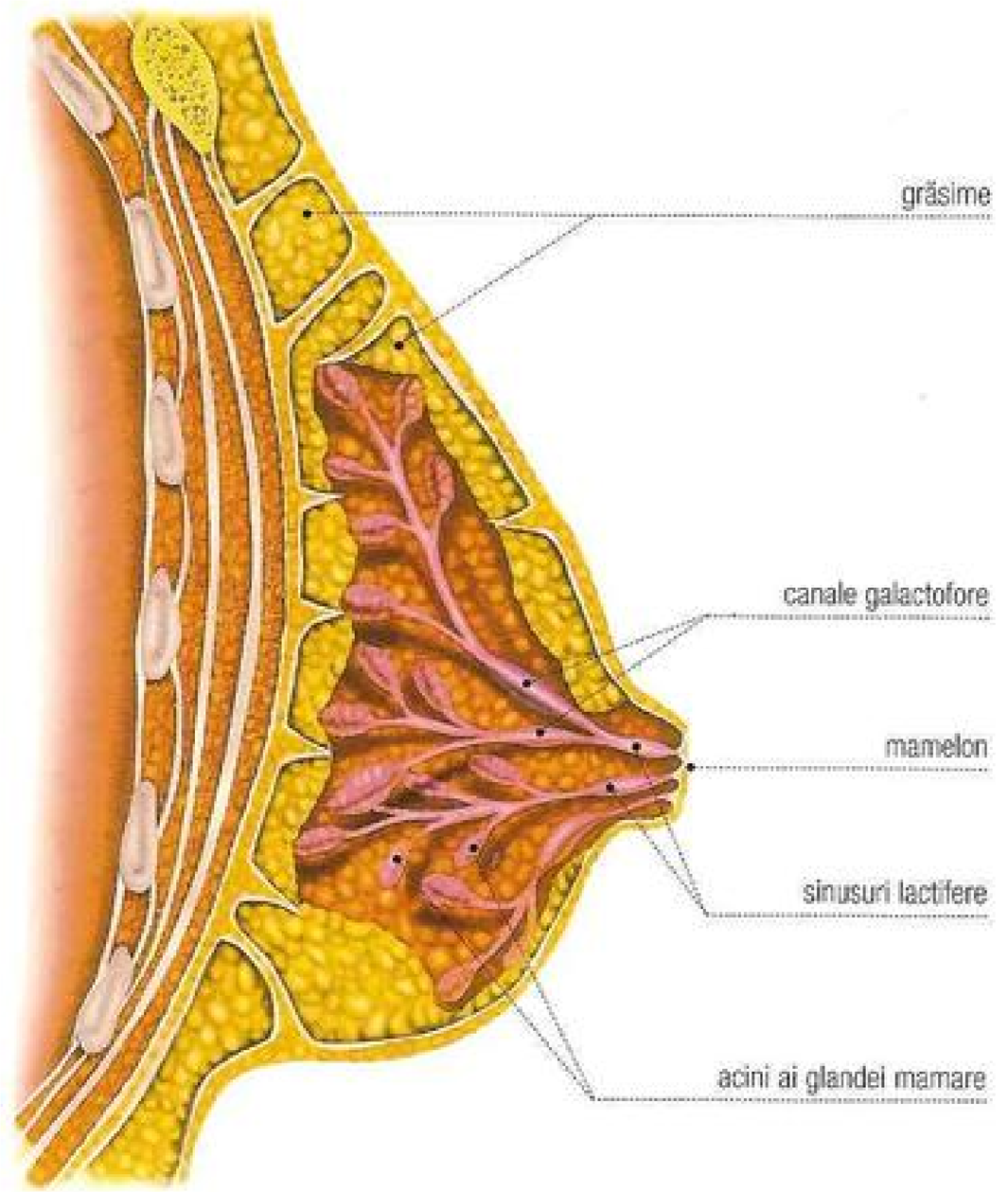

CICLUL MENSTRUAL

Este perioada dintre prima zi a unei menstre şi prima zi a celei următoare, perioadă care durează **28 de zile**. În prima parte a ciclului, sau faza proliferativă, estrogenii produşi de foliculii ovarieni determină mucoasa care tapetează uterul (endometru) să devină mai groasă şi spongioasă. Această fază durează până când se produce ovulaţia, în jurul zilei a 14-a. În a doua parte a ciclului, sau faza secretorie, progesteronul elaborat de corpul luteal face ca endometrul să se mărească în grosime şi să se pregătească pentru un eventual ovul fecundat. Dacă nu se produce fecundarea, încetează producerea hormonilor feminini şi, ca o consecinţă, endometrul se cojeşte, apărând hemoragia menstruală care marchează începutul următorului ciclu.

PERIOADĂ VARIABILĂ

Ciclul menstrual se repetă fără oprire încă din pubertate până la menopauză, cu excepţia unei eventuale sarcini, având o durată, în medie, de 28 de zile, dar se consideră normal dacă perioada oscilează între 21 şi 35 de zile.

FAZELE CICLULUI

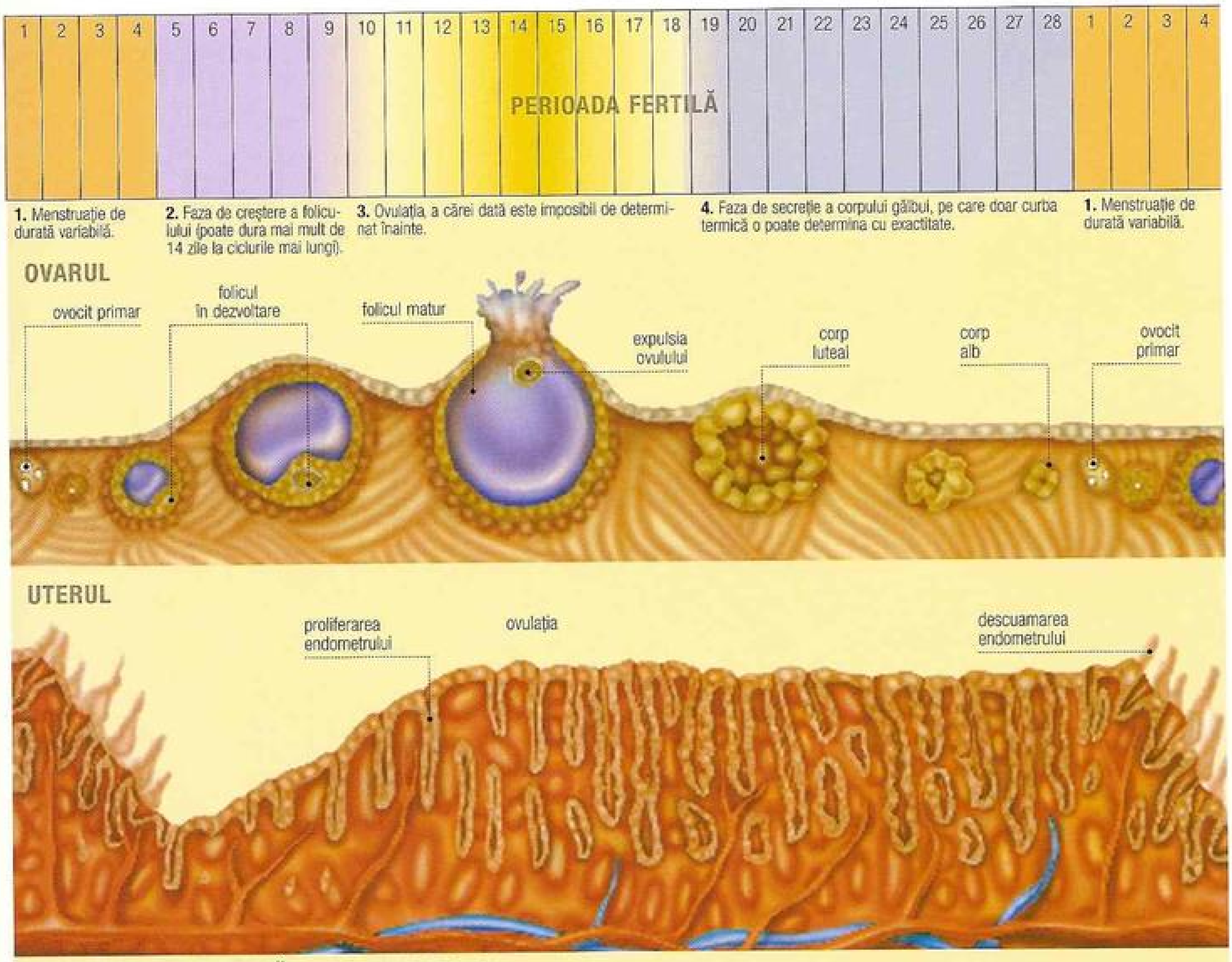

FECUNDAREA

Fecundarea corespunde unirii **celulelor germinale** ale ambelor sexe, adică un **ovul** provenit de la mamă şi un **spermatozoid** provenit de la tată se unesc şi formează celula-ou, sau zigot, punctul de pornire a unei noi fiinţe.

SPERMATOZOIDUL

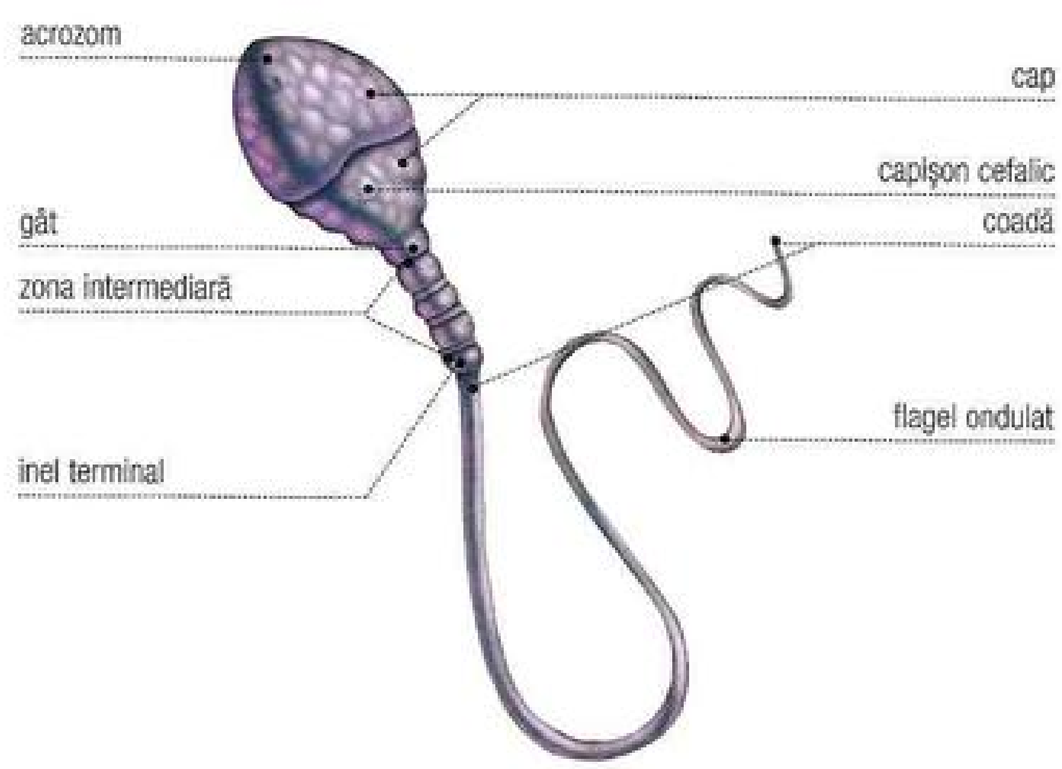

BĂRBATUL ŞI FEMEIA ÎN TIMPUL ACTULUI SEXUAL

În timpul actului sexual, bărbatul ejaculează în vaginul femeii milioane de spermatozoizi care încep un lung periplu de-a lungul aparatului genital feminin; dacă actul sexual are loc în perioada fertilă a femeii şi spermatozoizii se întâlnesc în drumul lor cu un ovul, este foarte probabil ca unul din ei să-l fecundeze.

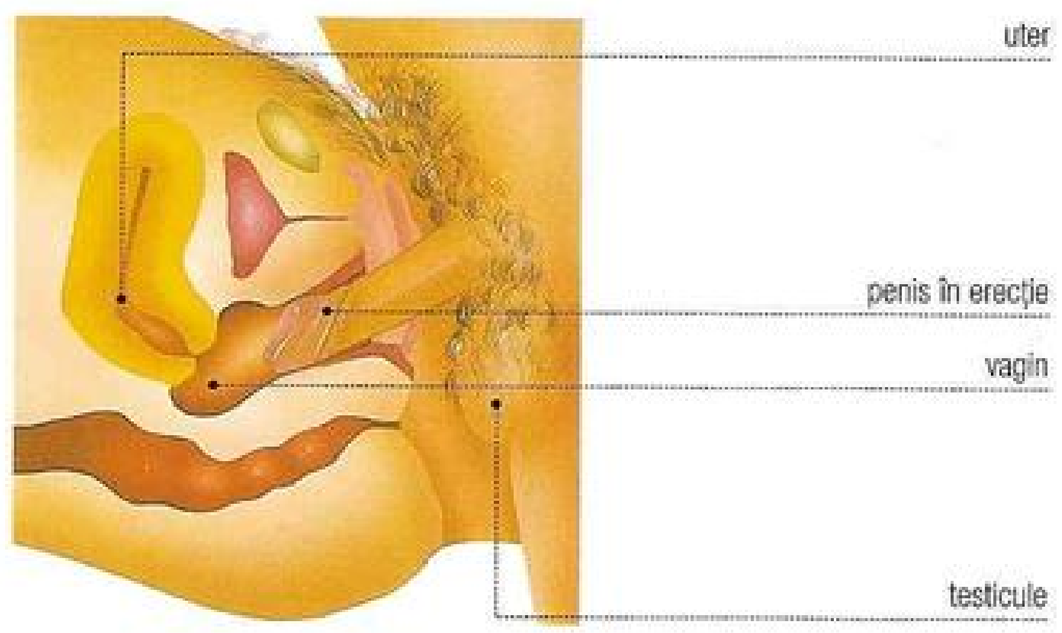

OVULUL

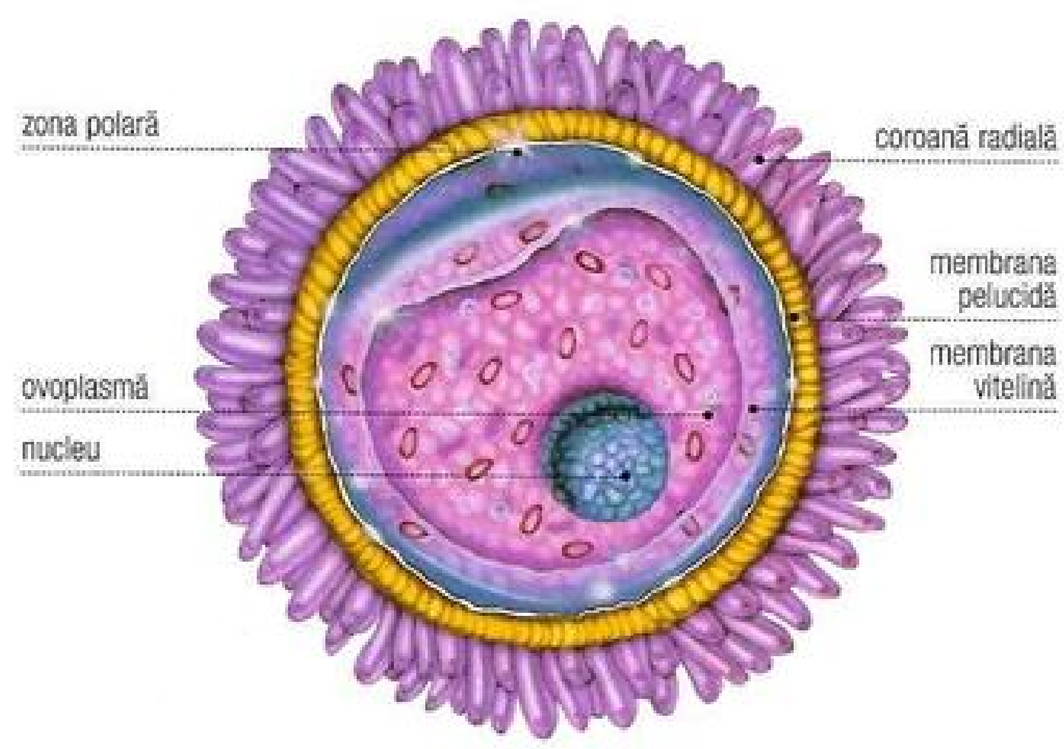

UNIREA OVULULUI CU SPERMATOZOIDUL

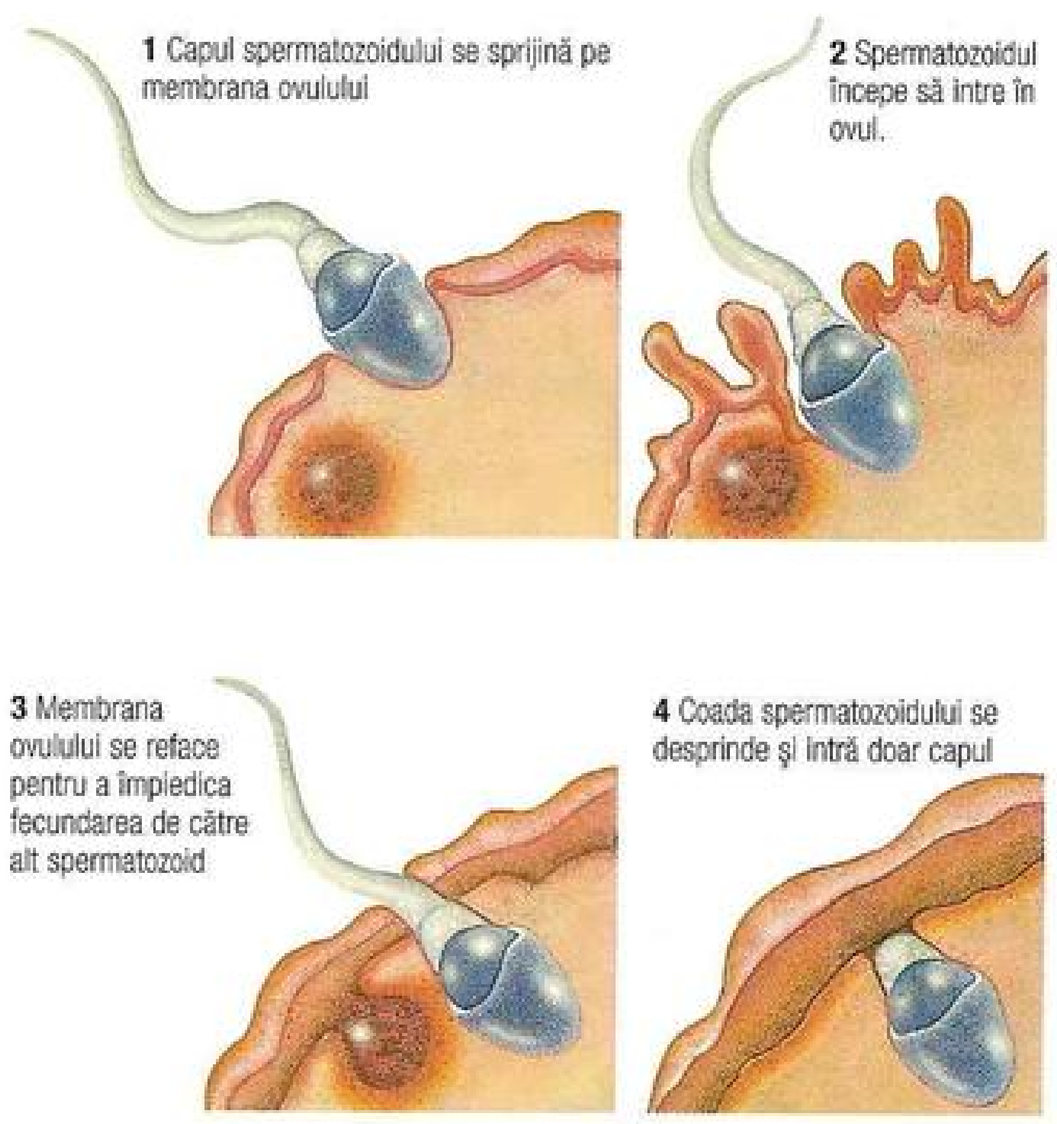

PROCESUL DE FECUNDARE ŞI NIDAŢIE

6 Oul s-a transformat în morulă

5 În drumul său prin trompa lui Falopio, oul începe să se dividă

4 Fuziunea ovulului cu spermatozoidul formează oul sau zigotul

7 Oul s-a transformat în blastulă

trompa lui Falopio

3 Întâlnirea ovulului cu spermatozoizii care îl fecundează

uter

2 Ovulul eliberat care intră în trompa lui Falopio

1 Ruptura foliculului şi expulsia ovulului

8 În jurul zilei a 5-a de la fecundare, oul ajunge la uter, unde se implantează până în ziua a 8-a

ovar

vagin

FORMAREA MORULEI ŞI A BLASTULEI

ovulul eliberat

ovulul fecundat de un spermatozoid



oul sau zigotul, născut prin fuziunea ovulului cu spermatozoidul



zigot divizat în patru blastomeri

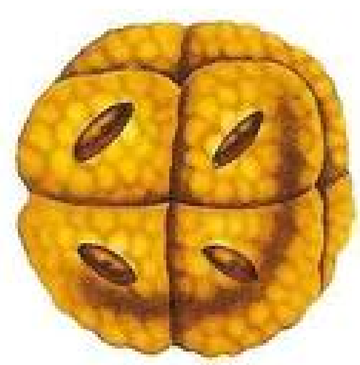

zigot divizat în opt blastomeri



morulă formată după 4 zile de la fecundare, cu 32 de blastomeri

blastomeri

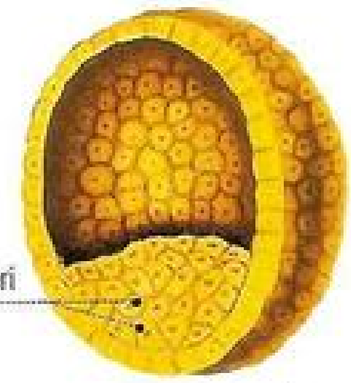

secţiune în blastulă

citotrofoblast

sac vitelin

endoderm

ectoderm

cavitate amniotică

amnioblast

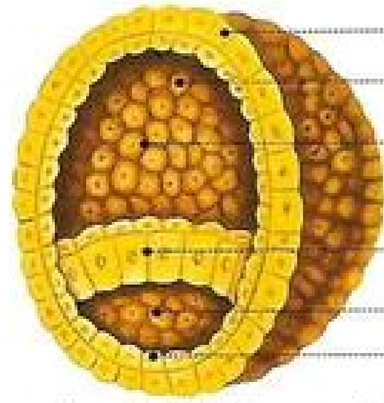

secţiune în blastulă în momentul implantării în uter

GESTAȚIA

Gestația, sau sarcina, începe în momentul fecundării și se termină după aproximativ **nouă luni**, o dată cu nașterea unui copil. În timpul acestei perioade, diviziunile succesive ale celulei-ou lasă loc formării unui **embrion**, care începând de la 3 luni are deja un aspect clar uman și se numește **fetus**; mai trebuie doar să se maturizeze în pântecul matern, în timpul necesar, până să poată înfrunta singur viața extrauterină.

DEZVOLTAREA EMBRIONULUI

ELEMENTELE UNUI EMBRION DE 4 SĂPTĂMÂNI

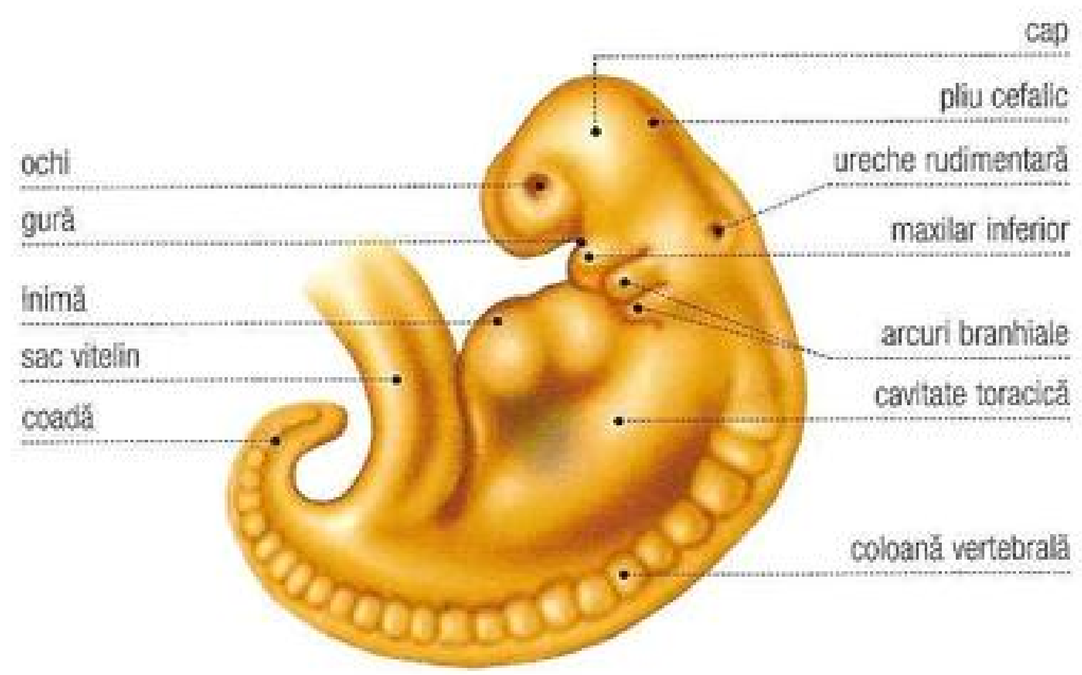

GEMENII

Chiar dacă în majoritatea sarcinilor se formează un singur făt, se poate întâmpla ca în pântecul matern să se dezvolte simultan doi sau chiar mai mulți feți, dând naștere unor frați, denumiți generic **gemeni**. Câteodată, două ovule distincte pot fi fecundate de către doi spermatozoizi diferiți: atunci se dezvoltă **gemeni bivitelini**, care au fiecare câte o placentă proprie și pot fi de același sex sau nu, semănând între ei sau diferiți, ca și cum s-ar fi născut separat. Alteori, se întâmplă ca zigotul derivat din fuziunea unui singur ovul cu un singur spermatozoid să se dividă în două sau mai multe fragmente și să formeze embrioni identici: atunci se dezvoltă **gemenii univitelini** sau **identici**, care împart o singură placentă și dispun de aceeași dotare genetică, fiind întotdeauna de același sex și semănând foarte mult.

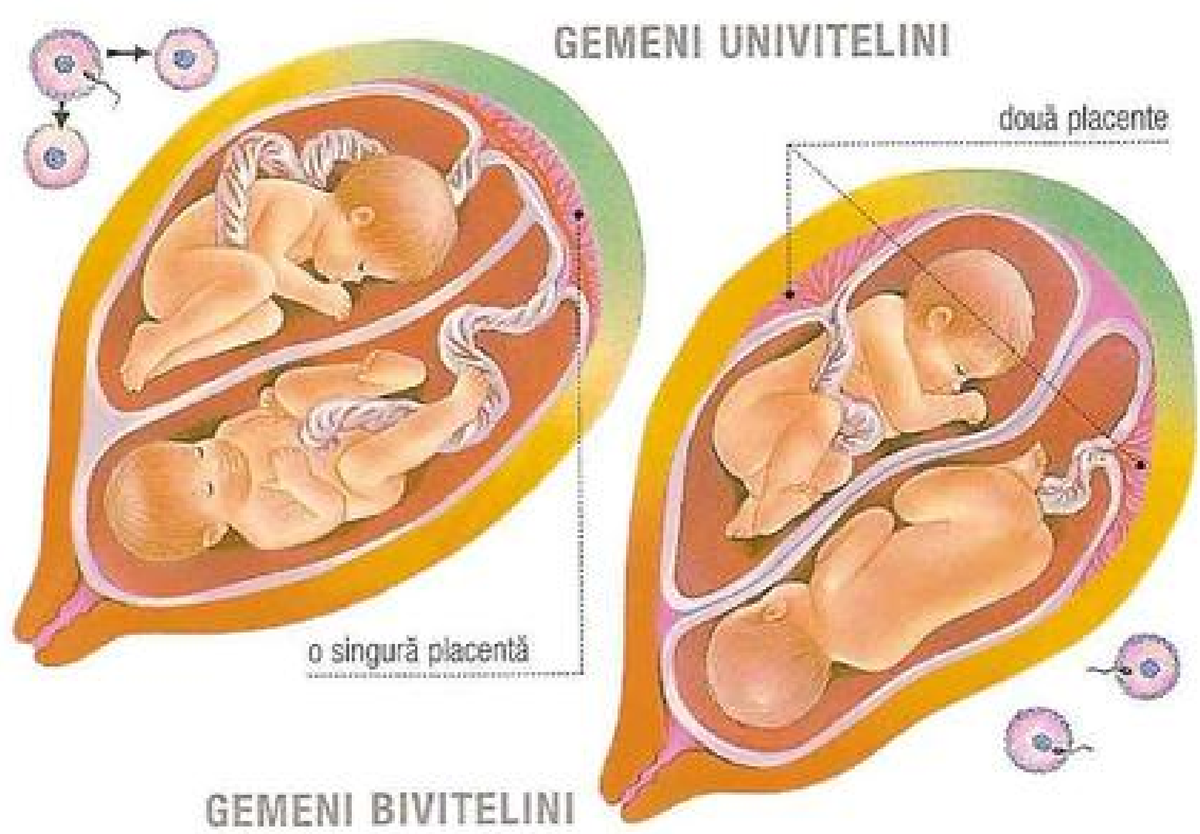

DEZVOLTAREA FĂTULUI ÎN UTERUL MATERN

A TREIA SĂPTĂMÂNĂ

Celulele se multiplică pentru a forma toate ţesuturile şi organele. Apar structurile care vor da naştere diferitelor organe, scheletului, vaselor şi nervilor.

PRIMA LUNĂ
2-3 g/0,75 cm

Inima începe să pulseze şi apar coloana vertebrală şi creierul.

A DOUA LUNĂ
5-8 g/3 cm

Sunt vizibile picioarele şi mâinile şi se recunosc organele. Începând cu a doua lună, fătul se dezvoltă rapid.

A TREIA LUNĂ
18-20 g/12-15 cm

Fătul începe să aibă aspect uman, cu un cap foarte mare în comparaţie cu restul corpului.

A PATRA LUNĂ
120 g/18-20 cm

Începe funcţionarea tubului digestiv, a ficatului, pancreasului şi rinichilor. Apar unghiile şi părul. Fătul începe să mişte din mâini şi din picioare.

A CINCEA LUNĂ
300 g/25-27 cm

Maturizarea sistemului nervos. Mama începe să perceapă mişcările fătului, care are deja sprâncene, gene şi puf pe piele.

A ŞASEA LUNĂ
800-900 g/33 cm

Măduva osoasă începe să producă globule roşii. Fătul capătă o culoare rozalie, făcându-se vizibil sângele din capilare. Se maturizează plămânii.

A ŞAPTEA LUNĂ
1.300-1.400 g/39 cm

Plămânii au deja o structură minimă care va permite supravieţuirea fătului în cazul unei naşteri premature. Fătul a crescut destul de mult. Organele interne s-au maturizat pentru viaţa extrauterină.

A OPTA LUNĂ
2.200-2.300 g/45 cm

Plămânii sunt pregătiţi pentru a respira. Pielea are o culoare rozacee şi este netedă.

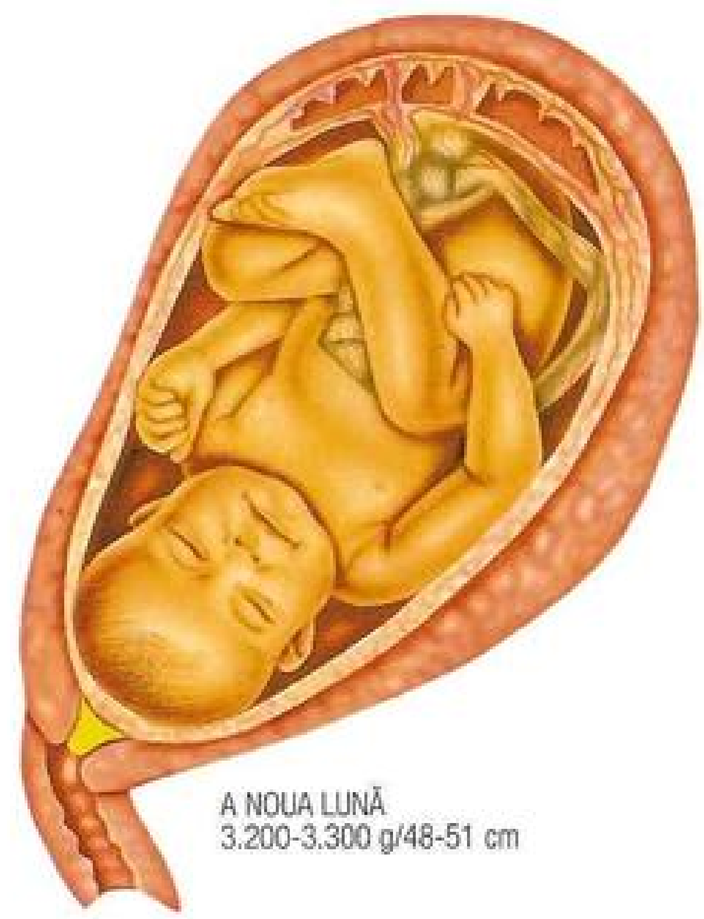

A NOUA LUNĂ
3.200-3.300 g/48-51 cm

Fătul, perfect format şi cu un torace proeminent, este protejat de pelvisul matern pentru momentul naşterii. Pare mult mai mare deoarece conţine grăsime sub piele.

PLACENTA

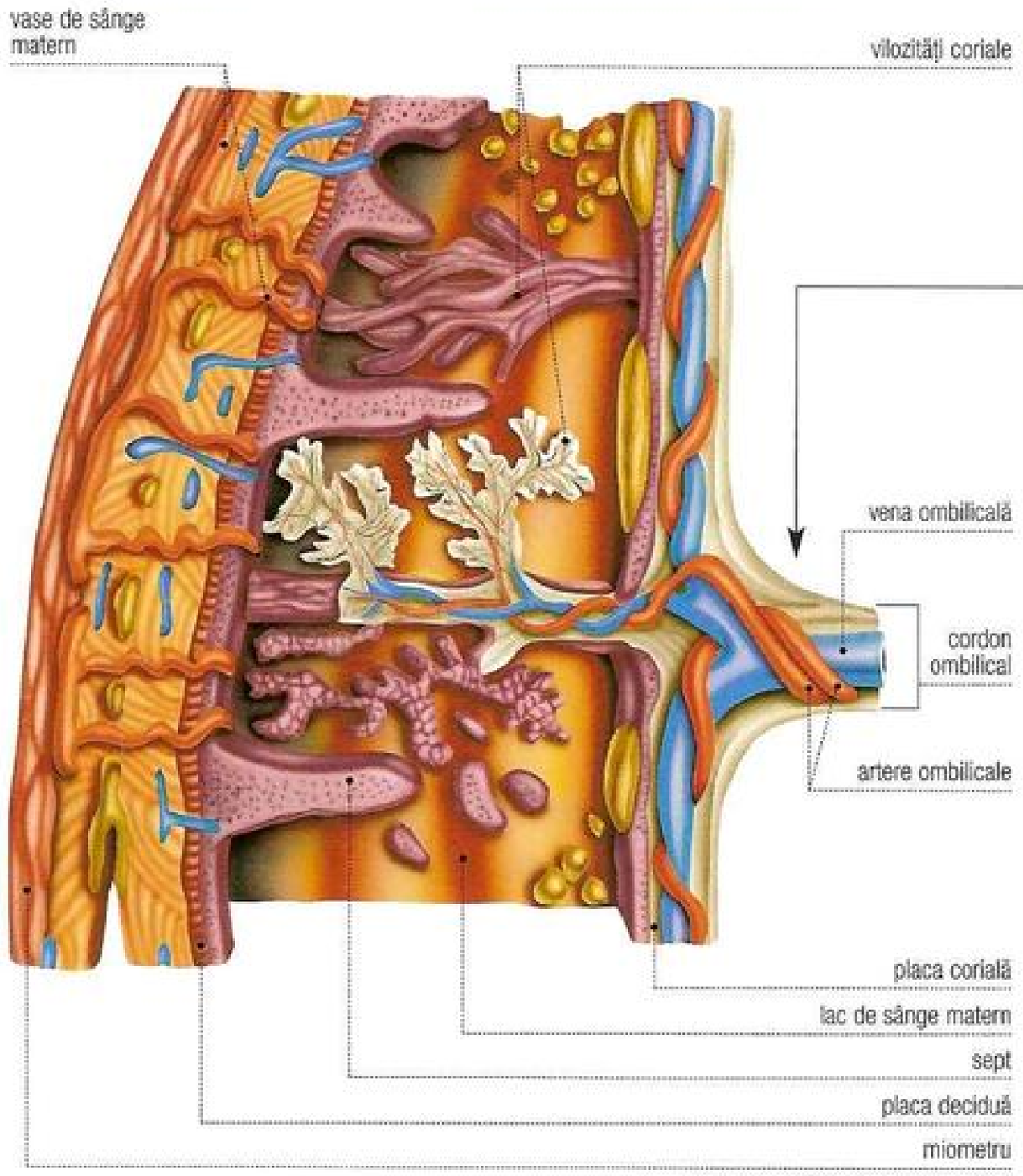

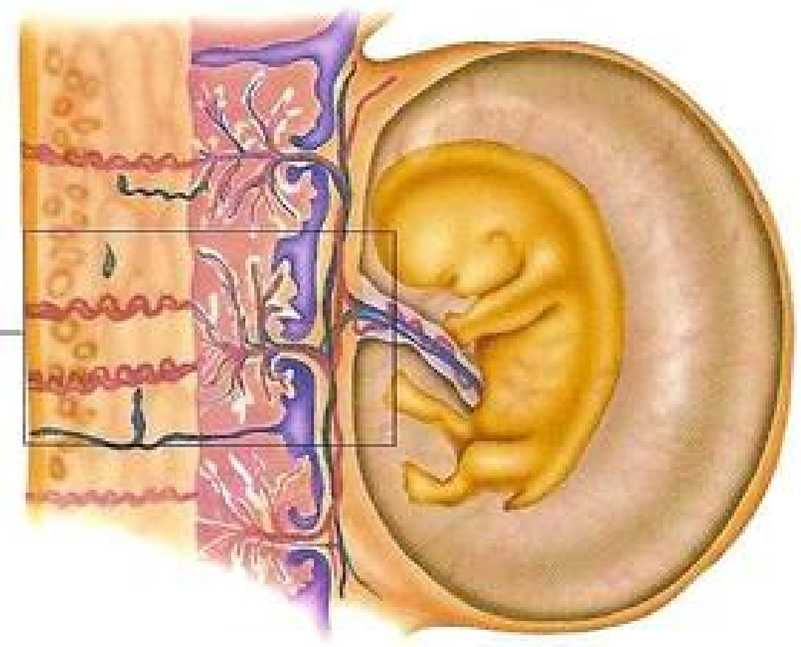

Placenta este un organ care se dezvoltă în timpul gestației și **face legătura** între organismul matern și cel fetal. Se formează la puțin timp după nidație, începând cu țesutul extern al embrionului, numit **corion**, și membrana uterină adaptată sarcinii, denumită și **deciduă**. La placentă ajung vase materne și de aici pornesc vase care ajung la făt prin **cordonul ombilical**. În placentă se produce un fundamental **schimb de substanțe** între sângele mamei și cel al fătului, care niciodată nu sunt în contact direct: circulația maternă trece în cea fetală aducând substanțe nutritive și oxigen, în timp ce în direcție inversă trec reziduurile metabolice ale fătului, care vor fi eliminate de organismul mamei.

DEZVOLTAREA FĂTULUI ÎN PÂNTECUL MAMEI

A TREIA LUNĂ
Făt format complet. Începe o perioadă de creștere mai rapidă.

A CINCEA LUNĂ
Fătul începe să se miște activ și reacționează la sunete.

A ȘAPTEA LUNĂ
Maturizare importantă a organelor interne. Poate să supraviețuiască.

A NOUA LUNĂ
Făt dezvoltat în totalitate. Este perfect adăpostit în pelvisul matern, pentru naștere.

ABDOMENUL UNEI FEMEI LA FINALUL SARCINII

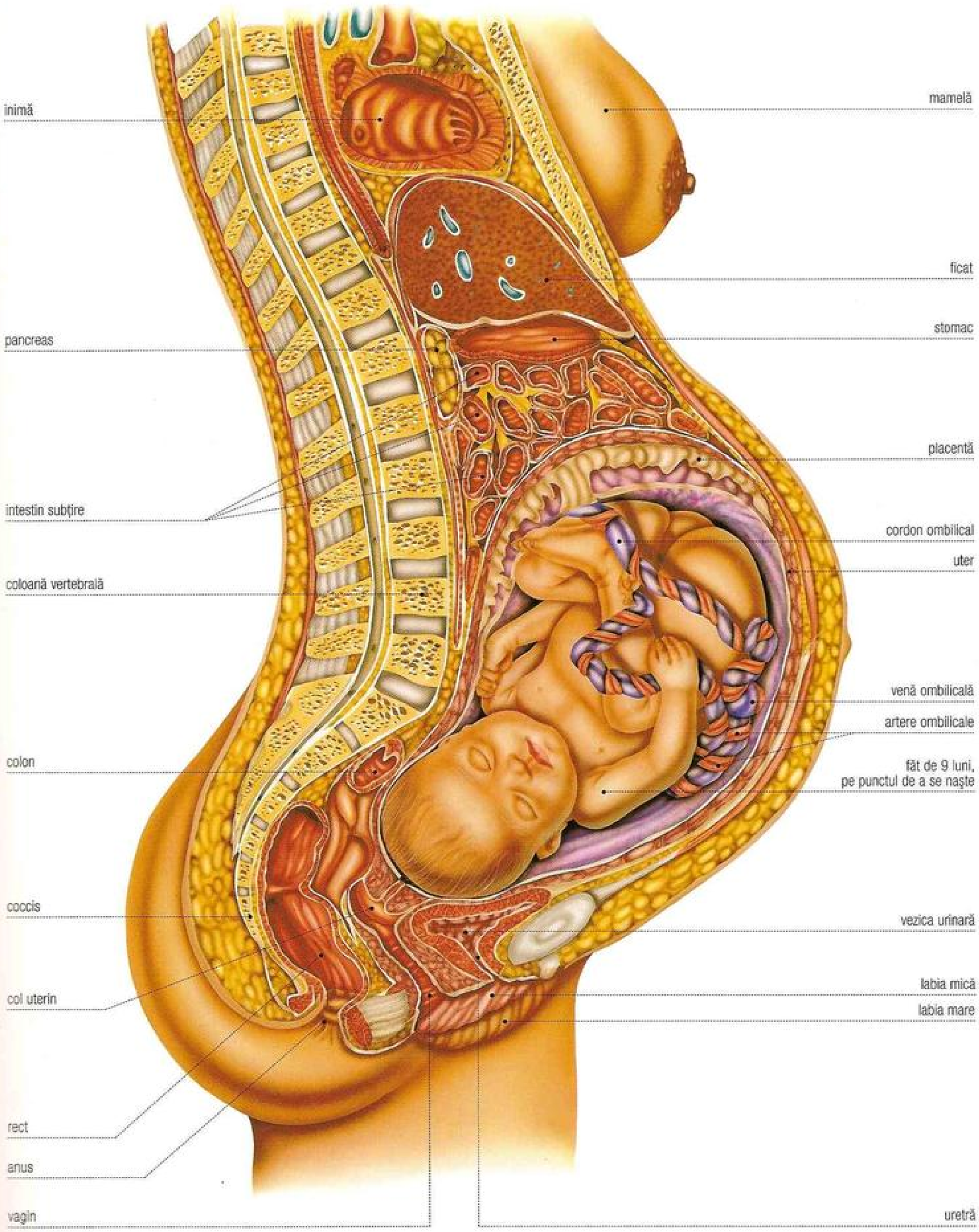

Introducere
Celula
Corpul uman
Aparatul locomotor
Aparatul digestiv
Aparatul respirator
Aparatul circulator
Sângele
Limfa
Sistemul nervos
Simțurile
Aparatul urinar
Aparatul reproducător
Reproducerea umană
Sistemul endocrin
Sistemul imunitar
Index alfabetic

NAŞTEREA

După cele nouă luni de gestație se întâmplă un eveniment incomparabil: **naşterea** unui copil care poate să ducă o viață autonomă în afara pântecului matern, deşi încă va mai avea mult timp nevoie de părinții săi. Naşterea este un proces lung şi împărțit pe **diverse faze**, în timpul căruia orificiul colului uterin se dilată, iar pereții uterini se contractă cu putere pentru a expulza în exterior mai întâi fătul şi apoi placenta.

ADĂPOSTUL FETAL

În cea mai mare parte a sarcinii, fătul plutește liber în lichidul care-l înconjoară înăuntrul sacului amniotic, dar, pe măsură ce crește, spațiul disponibil se micşorează, iar mişcările lui se restrâng. Atunci când se apropie momentul naşterii, fătul coboară, iar capul rămâne între oasele pelviene ale mamei: este punctul când poate să înceapă naşterea.

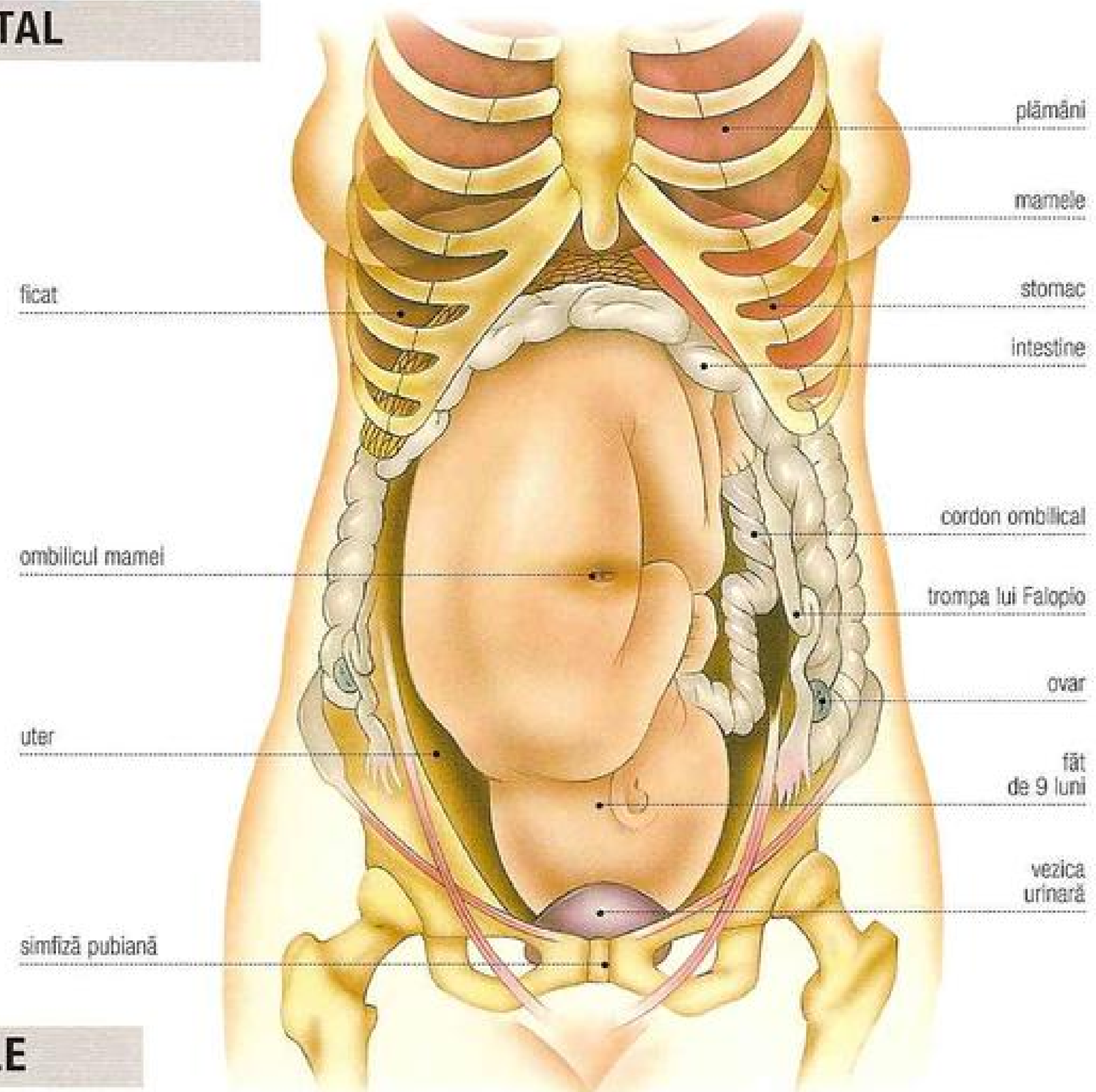

PREZENTAȚII FETALE

PREZENTAȚIA CEFALICĂ

PREZENTAȚIA PELVIANĂ

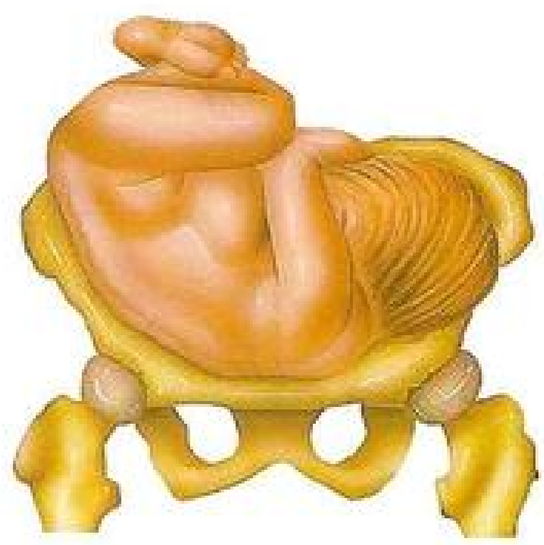

PREZENTAȚIA TRANSVERSALĂ

În condiții normale, fătul adoptă o poziție tipică pentru momentul naşterii, numită **prezentație cefalică**: cu capul în jos şi oasele pelviene deasupra, mâinile şi picioarele flexate. Bineînțeles, există ocazii când fătul rămâne situat într-o poziție deosebită față de cea descrisă: este cazul **prezentației pelviene**, cu capul în sus, sau al **prezentației transversale**, perpendiculară pe pelvisul matern. În aceste cazuri naşterea este mai dificilă şi de multe ori se recurge la cezariană, intervenție chirurgicală care constă într-o incizie în pântecul matern, pe unde se extrage fătul.

PROCESUL NAŞTERII

Între trei sau patru săptămâni (la mame primipare) şi la câteva ore (la mame multipare), înainte de naştere, capul fătului se îndreaptă către ieşirea din pelvisul matern.

Muşchii uterini încep să se contracte în mod neregulat şi cu intensitate diferită. Aceste contracţii fac ca sacul în care este învelit fătul să se rupă şi lichidul conţinut (aproximativ 2 litri) să iasă, iar fătul să fie împins către exterior.

Colul uterin începe să se dilate până la 10 cm pentru a facilita ieşirea fătului în exterior. Contracţiile sunt din ce în ce mai intense şi intermitente.

La o naştere normală, primul care iese afară este capul fătului. Dacă mama nu s-a dilatat suficient, trebuie făcută o incizie în perineu pentru a se evita complicaţiile.

După ieşirea capului, corpul fătului se roteşte şi iese în exterior. Durata acestei faze este variabilă, la fel ca întreg procesul.

Odată ce fătul este în afara pântecului mamei, rămâne încă unit de placentă prin cordonul ombilical, care trebuie tăiat. Placenta rămâne în pântec cu reziduurile corespunzătoare.

Partea cordonului ombilical, placenta şi celelalte reziduuri sunt eliminate după aproximativ un sfert de oră, în urma unor contracţii puternice ale musculaturii uterine.

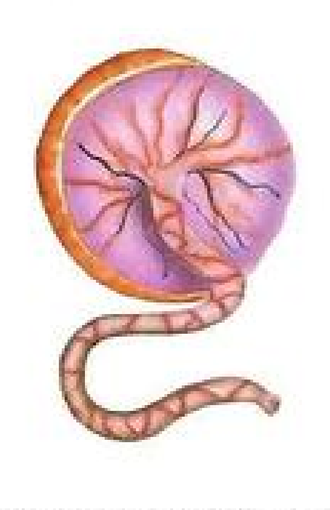

Placenta împreună cu cordonul ombilical sunt eliminate din pântec, proces denumit *delivrenţă*. Practic, naşterea a luat sfârşit.

FAZA DE EXPULSIE

Momentul culminant al naşterii corespunde fazei de expulsie a fătului: capul fătului apare în vulva maternă, iar după puţin timp iese, urmat cu uşurinţă de restul corpului.

Din momentul în care apar contracţiile uterine şi până în momentul în care iese fătul pot trece între 6 şi 12 ore la femeile care sunt la primul copil şi circa 4 ore la cele care mai au alţi copii.

SISTEMUL ENDOCRIN

Sistemul endocrin este format dintr-un complex de glande cu secreție internă, care produc și varsă direct în sânge hormonii, mesageri chimici care ajung într-o cantitate mică la destinație, prin intermediul circulației, unde își exercită acțiunea; unii hormoni acționează asupra organelor specifice accelerând sau inhibând anumite reacții, în timp ce alții acționează asupra țesuturilor, reglându-le, printre altele, metabolismul și creșterea.

GLANDELE SISTEMULUI ENDOCRIN

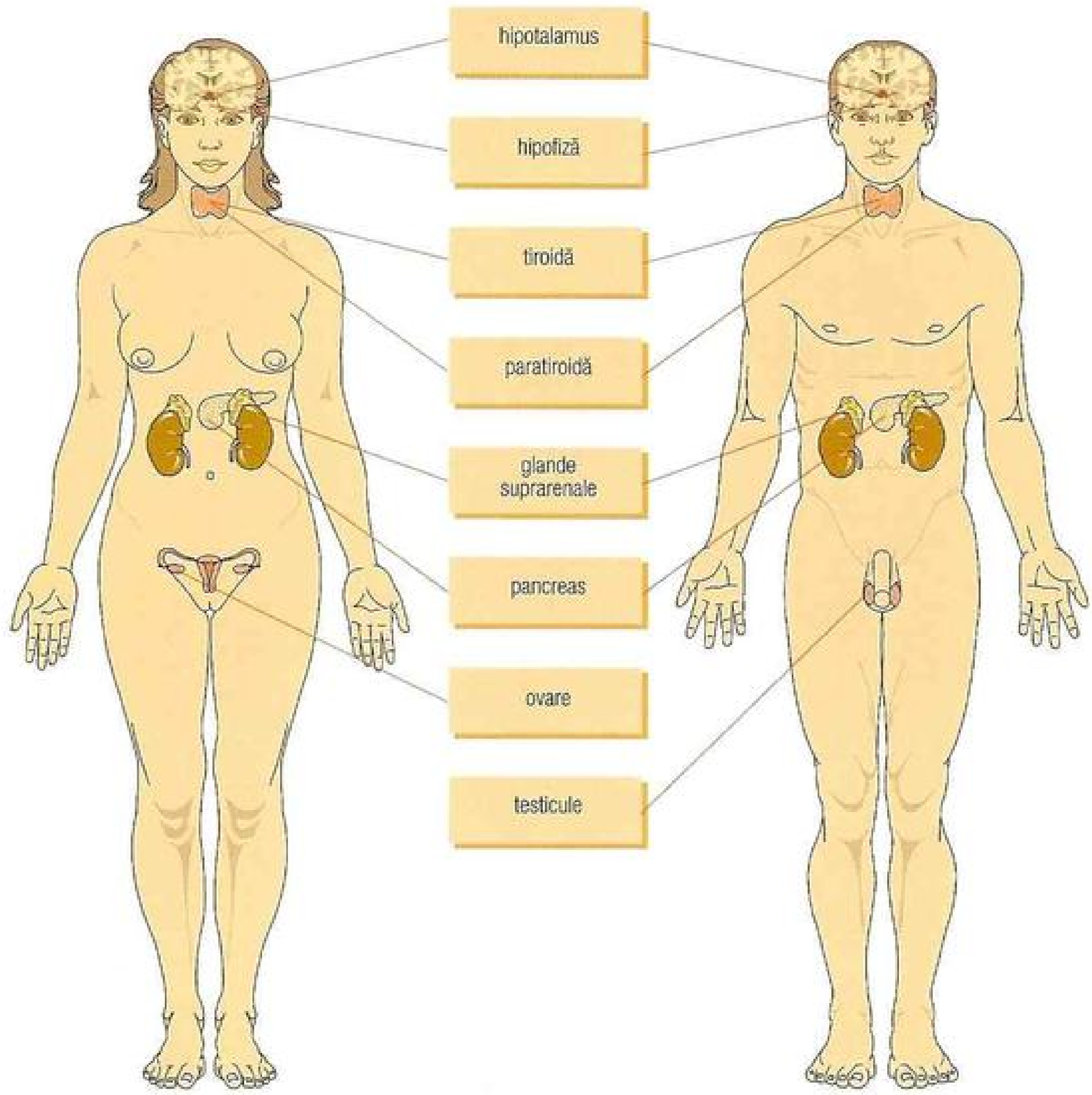

HIPOTALAMUSUL ȘI HIPOFIZA

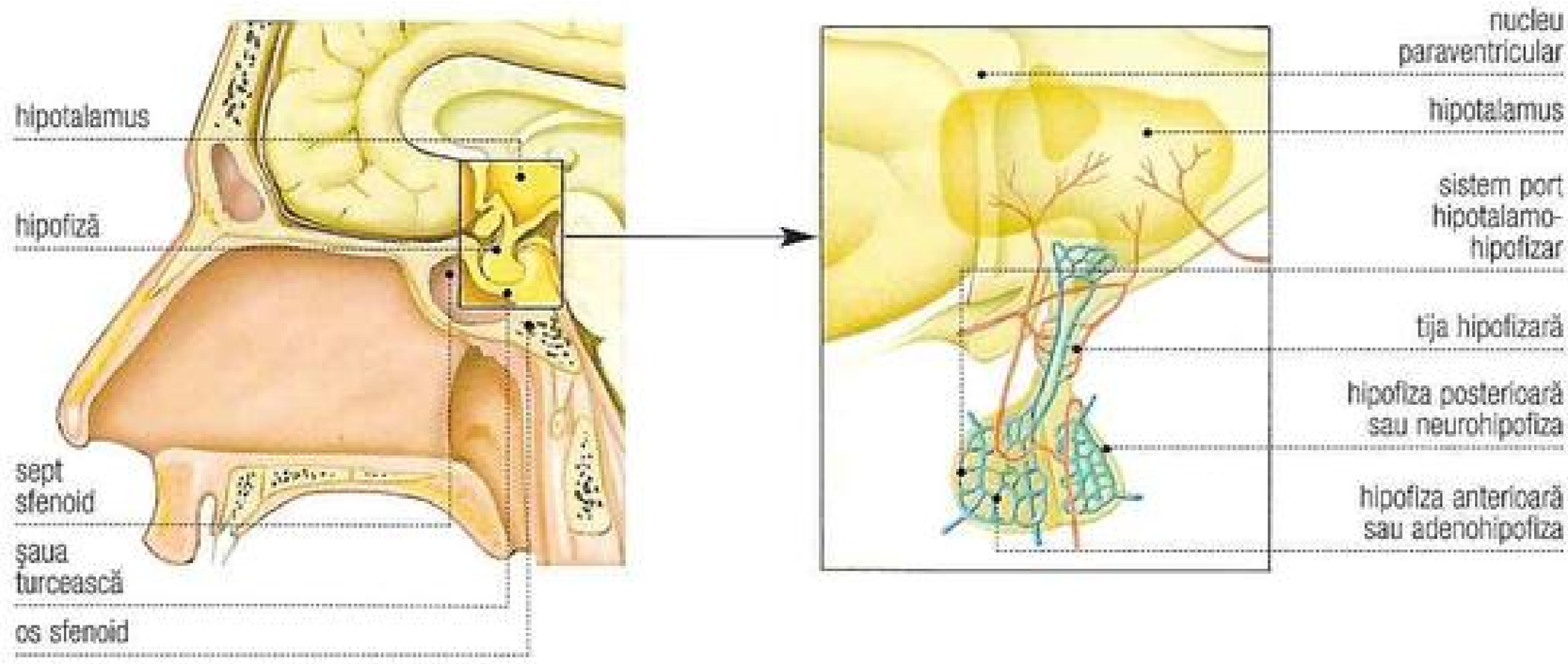

Hipotalamusul și hipofiza sunt două structuri mici situate la baza encefalului, care au o relație anatomică deosebită: pe de o parte, unii neuroni ai hipotalamusului emit prelungiri care ajung până la lobul posterior hipofizar (neurohipofiza); pe de altă parte, o rețea de vase venoase, sau sistem port hipotalamo-hipofizar, transportă factorii hormonali produși de hipotalamus în lobul anterior al hipofizei (adenohipofiza).

FUNCȚIILE HIPOTALAMUSULUI

Hipotalamusul face «legătura» între sistemul nervos şi cel endocrin: conține centrii neurologici care reglează diferitele funcții ale corpului şi cu ajutorul secreţiilor sale hormonale, modulează activitatea hipofizei.

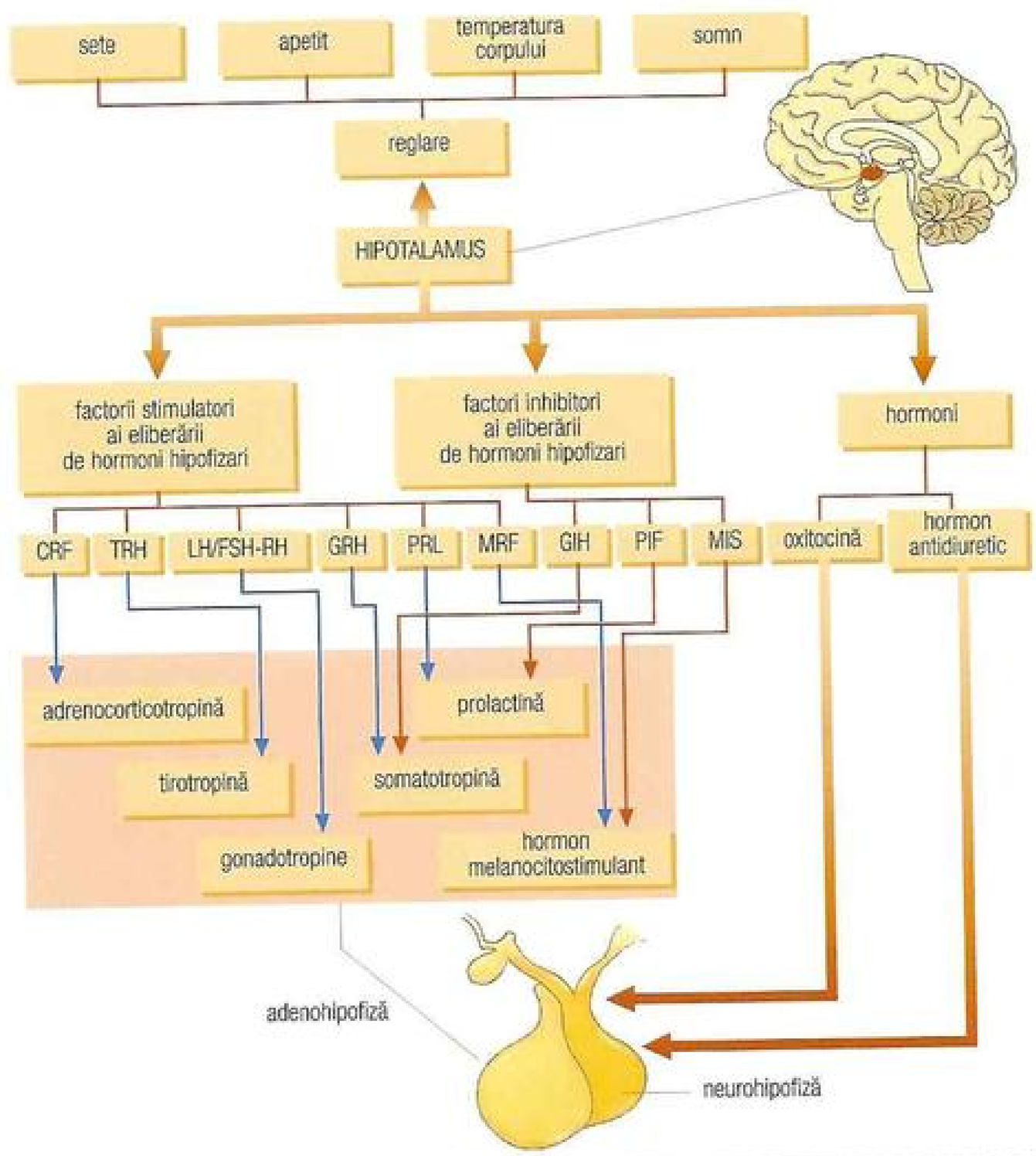

SECREȚIILE HORMONALE ALE HIPOFIZEI

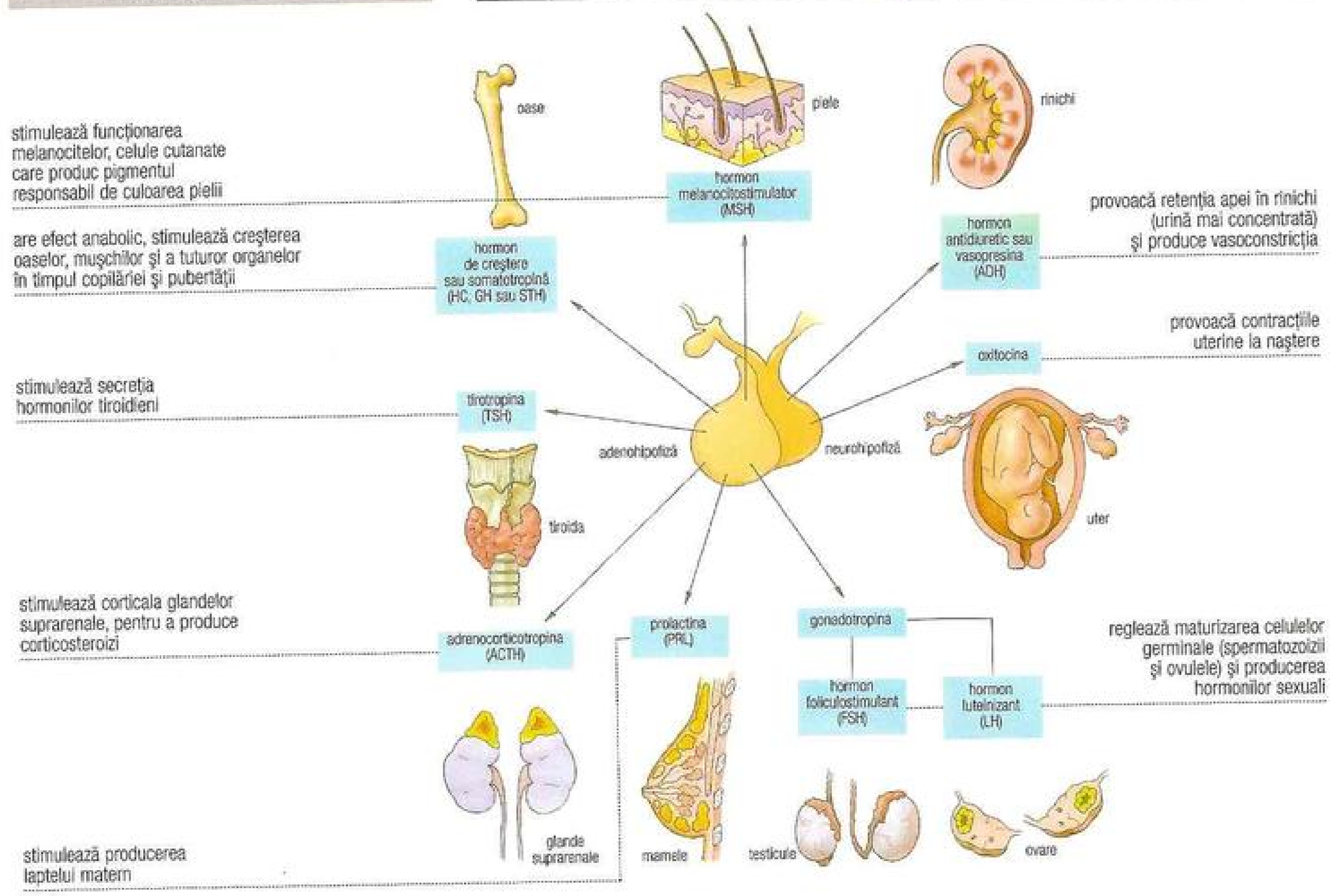

TIROIDA

VEDERE FRONTALĂ

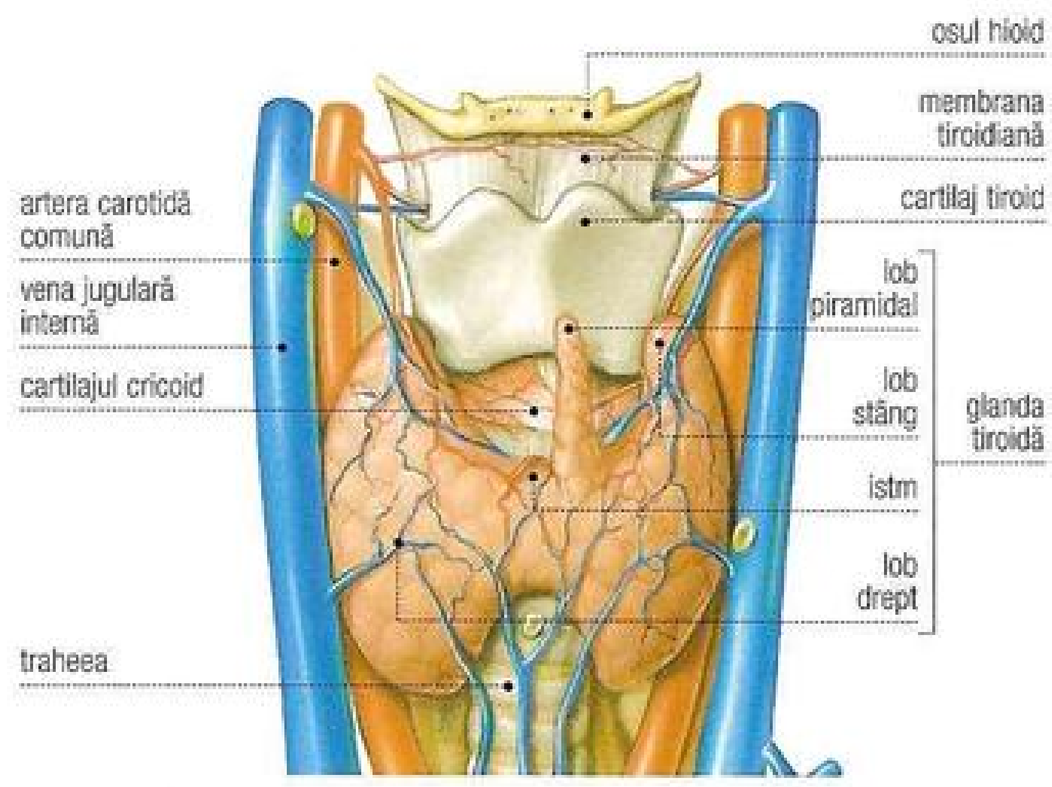

Tiroida este o glandă situată în partea anterioară a gâtului, formată din doi *lobi laterali*, care înconjoară zona proximală a traheii, uniți între ei de o porțiune îngustă de țesut numită *istm*, chiar dacă uneori prezintă o mică prelungire superioară numită *lob piramidal*. Produce doi hormoni care stimulează reacțiile metabolice ale organismului, mărind consumul celular de oxigen și producerea de căldură, esențiale pentru creșterea fizică și dezvoltarea mentală la copii: **tiroxina** și **triiodotironina**.

REGLAREA FUNCȚIEI TIROIDIENE

Producerea hormonilor tiroidieni depinde de stimulul **hormonului tirotropină** (TSH) produs de hipofiză, a cărei secreție depinde la rândul său de **factorul eliberator de tirotropină** (TRH), secretat de hipotalamus. Un echilibru delicat permite adaptarea nivelelor sangvine de hormoni tiroidieni la necesități: stimularea glandei se mărește în fața unui deficit (retroalimentare pozitivă) și se micșorează în fața unui exces (retroalimentare negativă).

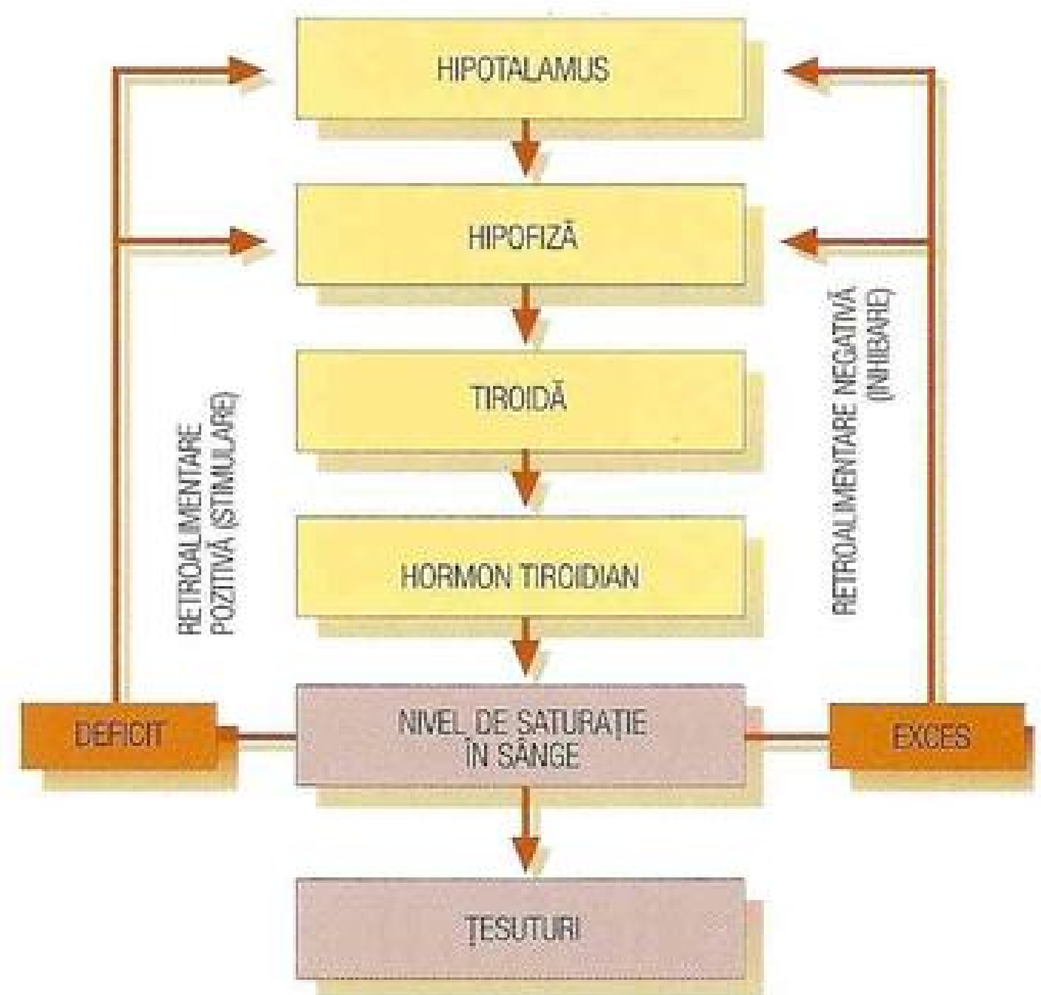

LOCALIZAREA GLANDELOR PARATIROIDE

Paratiroidele sunt patru glande mici situate pe fața posterioară a celor doi lobi laterali ai tiroidei. Rolul lor este acela de a produce **hormonul paratiroidian**, sau **parathormon**, care participă la reglarea nivelurilor de calciu și fosfor din sânge.

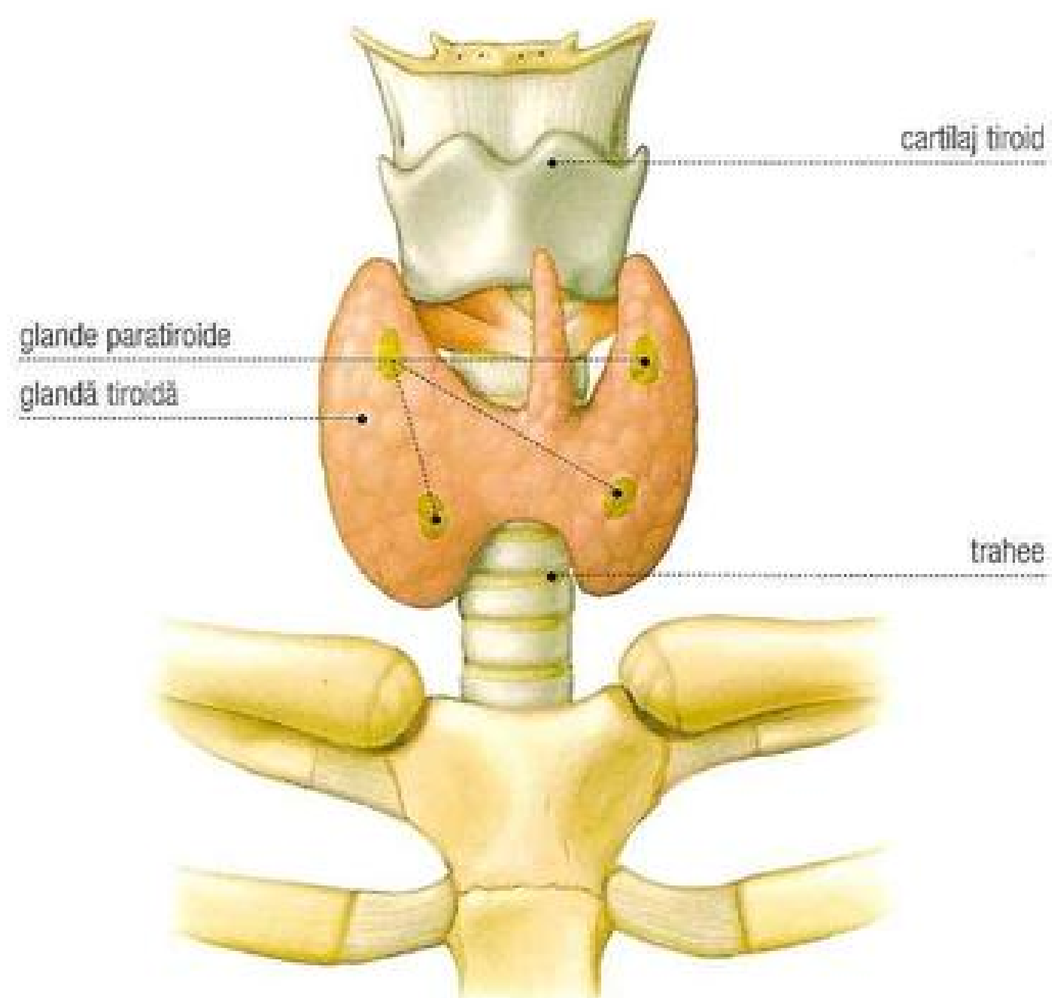

ACȚIUNEA HORMONULUI PARATIROID

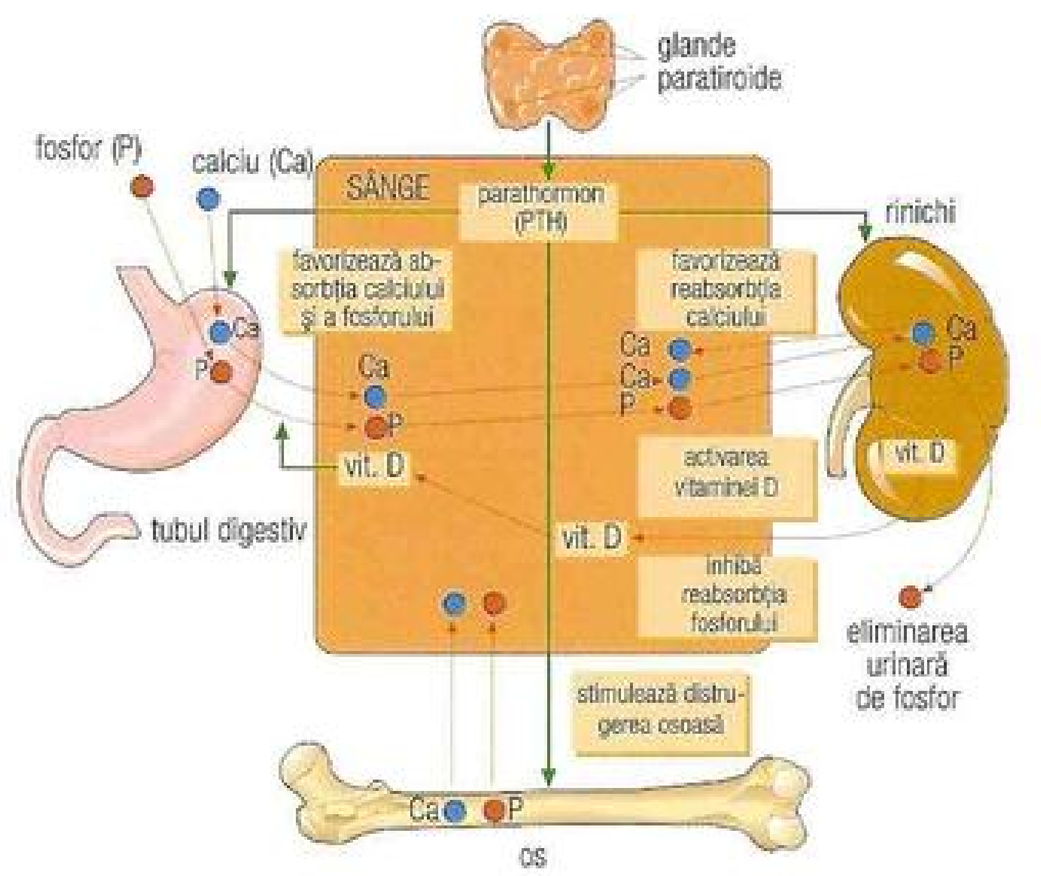

Hormonul paratiroidian are ca funcție principală mărirea nivelului de calciu în sânge, acționând pe diferite nivele: favorizează absorbția acestei substanțe în tubul digestiv și distruge țesutul osos pentru a-l elibera din depozitul format, în timp ce se micșorează pierderile de calciu prin urină.

LOCALIZAREA GLANDELOR SUPRARENALE

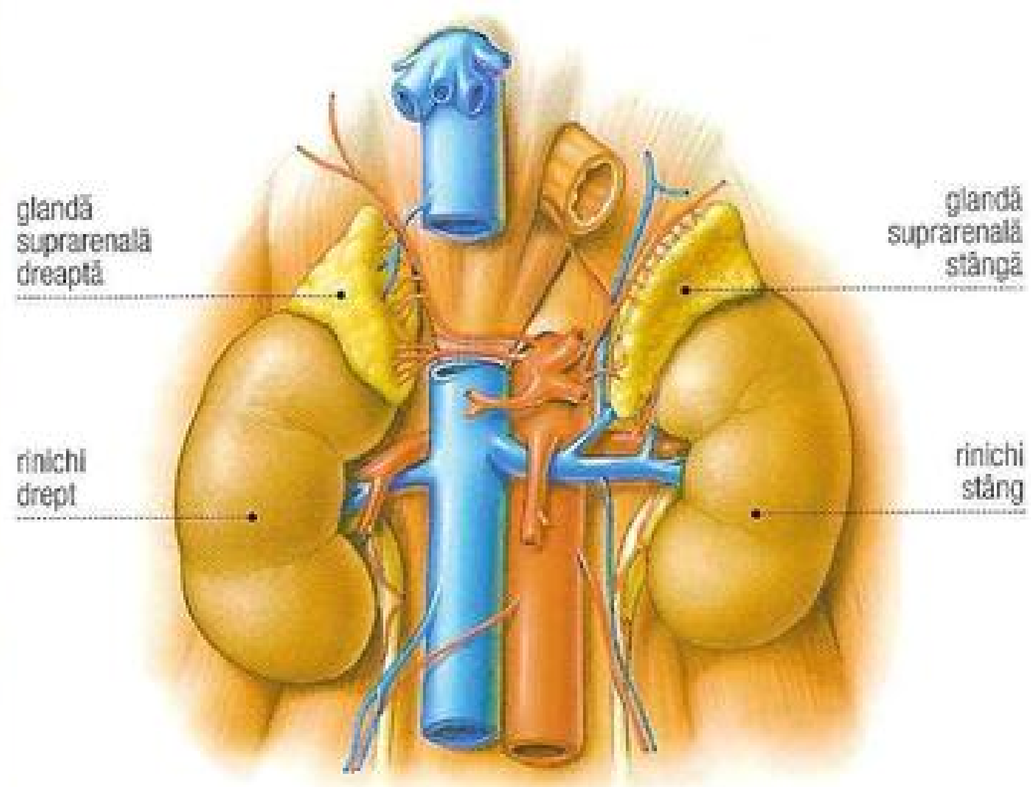

Suprarenalele sunt două glande mici de formă piramidală, situate, ca un capişon, deasupra lobului superior al fiecărui rinichi. În interiorul lor există două porţiuni ce au compoziţie distinctă şi activitate diferită:

• **medulo-suprarenala**, partea centrală, formată dintr-un ţesut nervos specializat în producerea catecolaminei, precum şi a adrenalinei şi a noradrenalinei;

• **cortico-suprarenala**, porţiune externă, funcţionează sub stimulul hormonului hipofizar adrenocorticotropina (ACTH) şi este format din trei învelişuri de ţesut glandular care produc diverşi hormoni corticosteroizi: **zona reticulară** elaborează androgeni, precum şi dehidroepiandrosteron, care acţionează ca hormonii sexuali masculini; **zona fasciculară** produce glucocorticoizi; şi **zona glomerulară** care secretă mineralocorticoizi.

SECŢIUNEA UNEI GLANDE SUPRARENALE

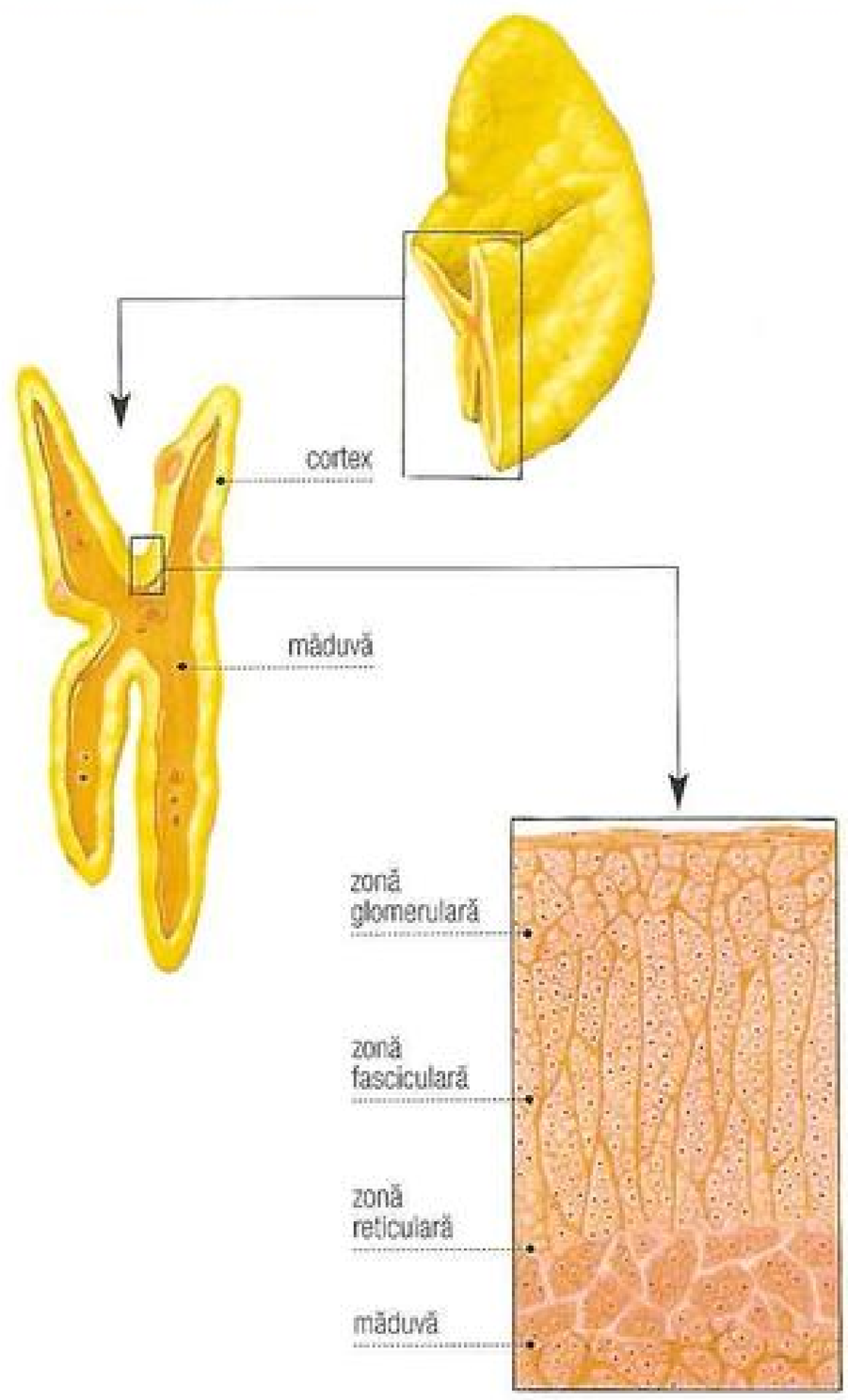

ŢESUT ENDOCRIN AL PANCREASULUI

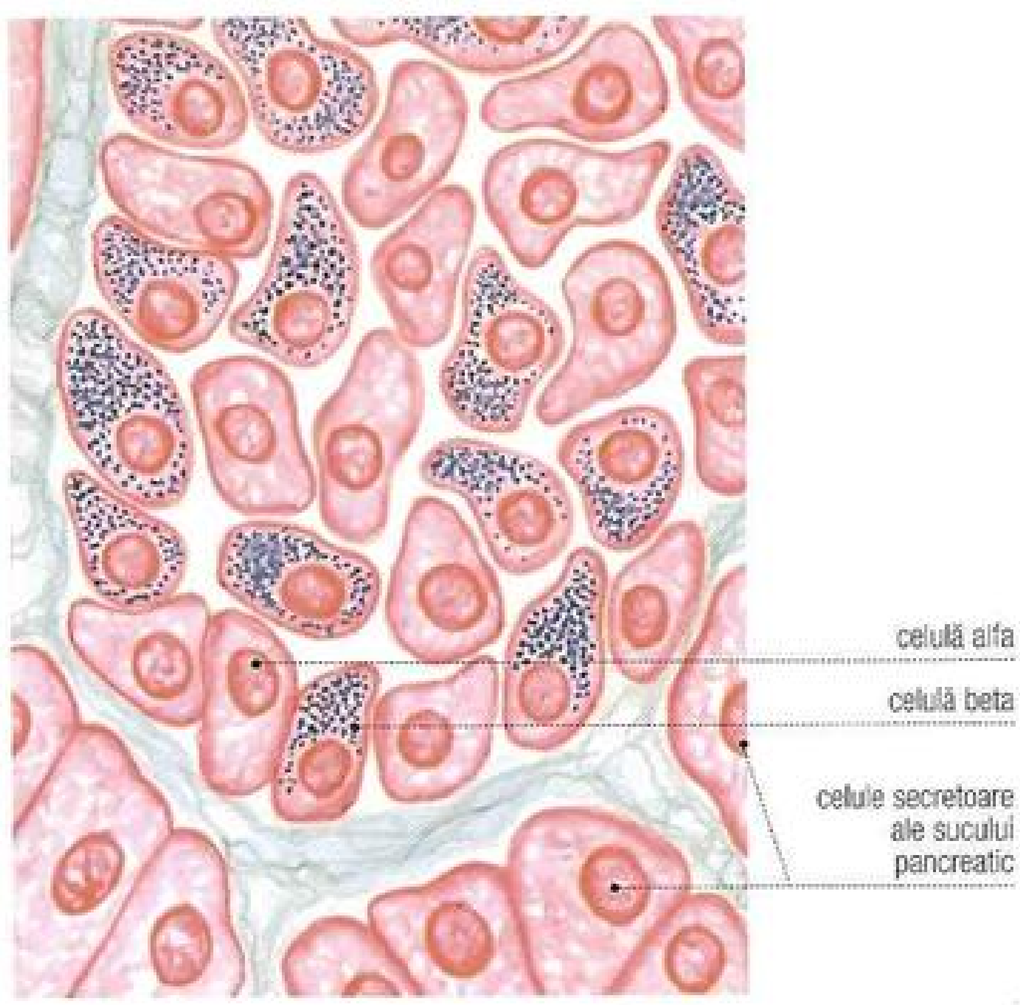

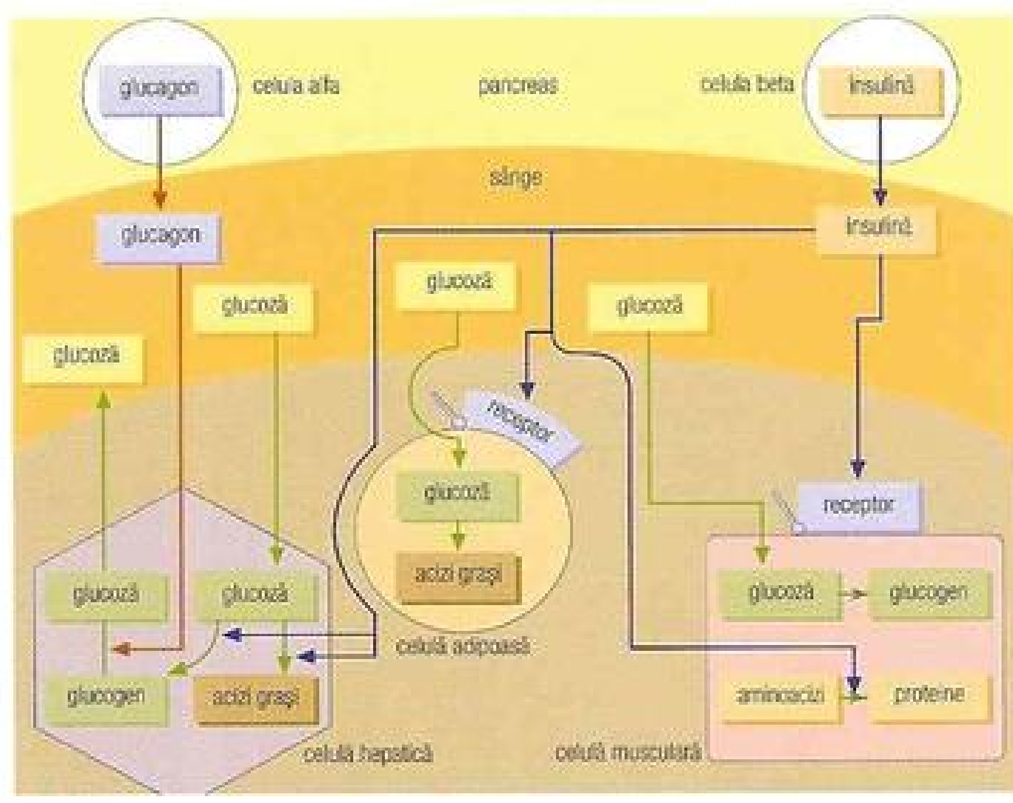

În compoziţia pancreasului, scufundat în ţesutul cu rol în producerea secreţiilor digestive, există nişte acumulări celulare numite **insulele Langerhans**. Aceste insule sunt formate din două celule cu rol de secreţie şi care varsă direct în sânge unii hormoni care reglează metabolismul glucozei şi concentraţia sangvină a acestei substanţe: **celulele alfa**, care fabrică glucagonul, şi **celulele beta**, care produc insulina.

Introducere
Celula
Corpul uman
Aparatul locomotor
Aparatul digestiv
Aparatul respirator
Aparatul circulator
Sângele
Limfa
Sistemul nervos
Simţurile
Aparatul urinar
Aparatul reproducător
Reproducerea umană
Sistemul endocrin
Sistemul imunitar
Index alfabetic

SISTEMUL IMUNITAR

ORGANELE SISTEMULUI IMUNITAR

Sistemul imunitar, sau imunologic, are rol de **apărare a organismului** în fața unei eventuale agresiuni a mulțimii de elemente străine mici și potențial periculoase, cum sunt numeroșii germeni: din această cauză, este importantă activitatea **globulelor albe**, sau leucocite, produse de diferite organe și care în mod constant traversează corpul nostru în căutarea tuturor tipurilor de agenți nocivi pe care, atunci când îi detectează, îi **distrug** sau îi **dezactivează**.

timusul

mic organ limfoid unde se maturează globulele albe denumite limfocite T, care în timpul perioadei de fetus și în copilărie dezvoltă capacități specifice

pancreasul

organ care fabrică globule albe și acționează ca un filtru ce reține germenii și impuritățile care circulă în interiorul sângelui

ganglionii limfatici

formațiuni nodulare intercalate pe traiectul vaselor limfatice, care adăpostesc o multitudine de globule albe și acționează ca un filtru de germeni și impurități

măduva osoasă

țesut localizat în interiorul diferitelor oase ale scheletului, având rol de a fabrica celulele sângelui, printre ele și globulele albe

LOCALIZAREA TIMUSULUI

Timusul este situat în centrul toracelui, în spatele osului stern, caracteristicile sale anatomice având o curioasă evoluție pe parcursul vieții. Acest organ este foarte important în copilărie deoarece aici se maturizează globulele albe de tip limfocite T, în această perioadă crescând în greutate până la 45 g. Până la pubertate, activitatea sa descrește până ce se oprește aproape complet și suferă o atrofiere progresivă, astfel că la un adult acesta este de aproximativ 15 g.

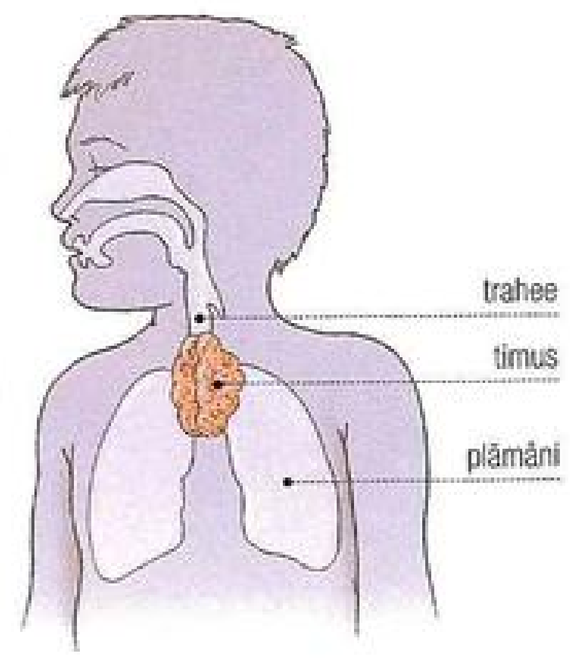

GLOBULELE ALBE

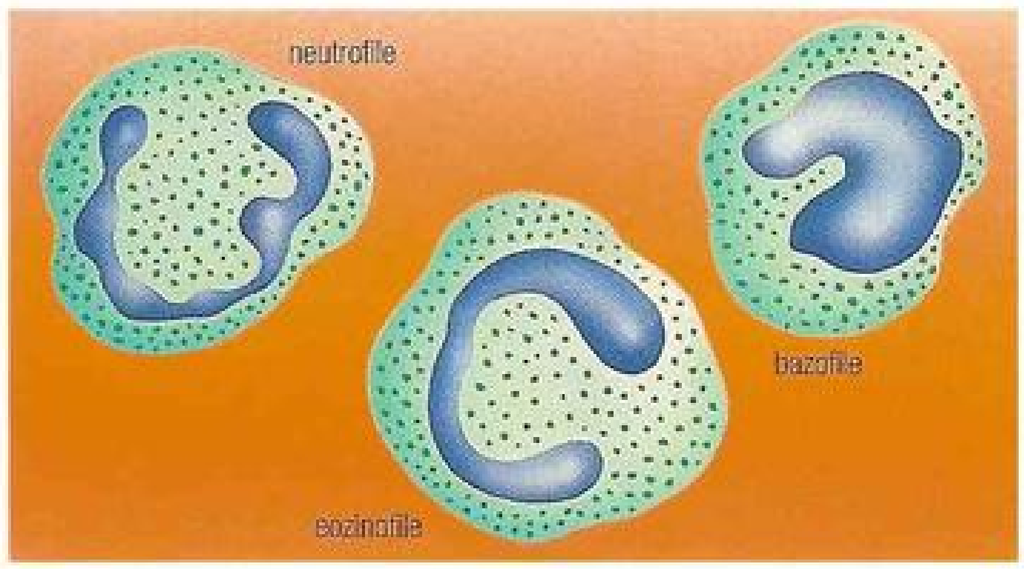

GLOBULE ALBE GRANULOCITE

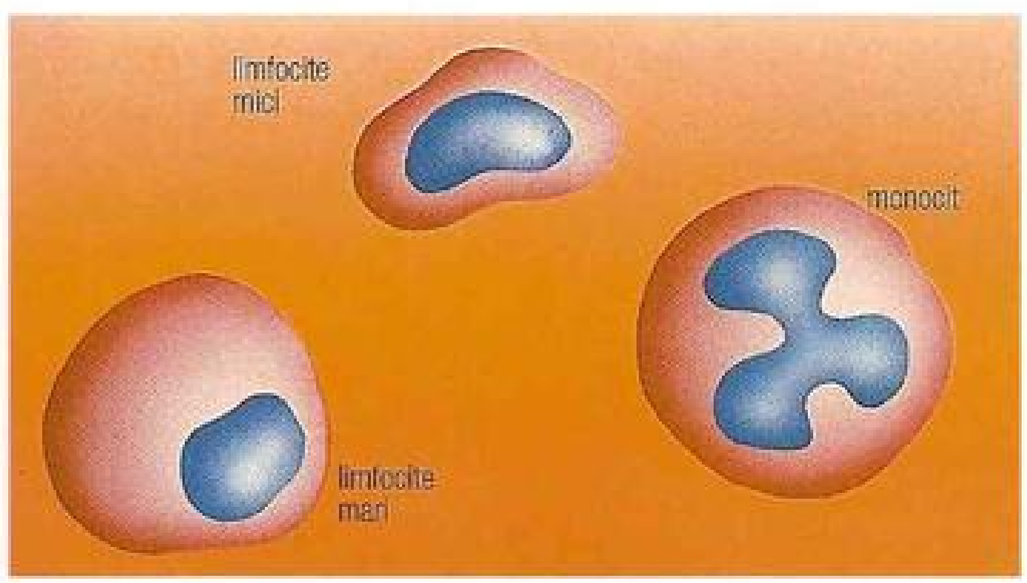

GLOBULE ALBE AGRANULOCITE

TIPURI DE GLOBULE ALBE

Tipul	Procentaj per total	Funcţie
Granulocite neutrofile	45-75 %	fagocitoză
Granulocite eozinofile	1-3 %	intervin în reacţiile alergice şi apără organismul de parazitoze
Granulocite bazofile	1 %	participă în reacţiile alergice
Monocite	3-7 %	fagocitoză
Limfocite	25-30 %	limfocite T: coordonează reacţia imunitară şi răspunsul imunitar celular limfocite B: răspuns imunitar umoral

MECANISMUL IMUNITĂŢII NESPECIFICE

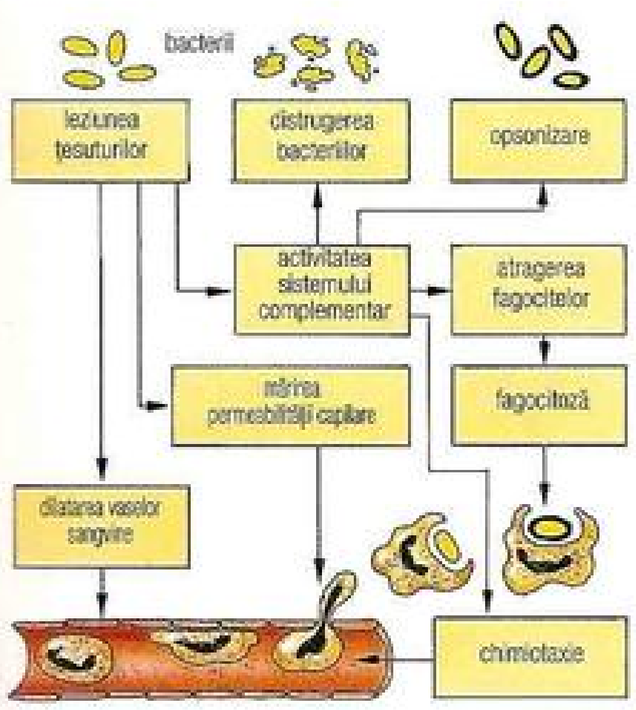

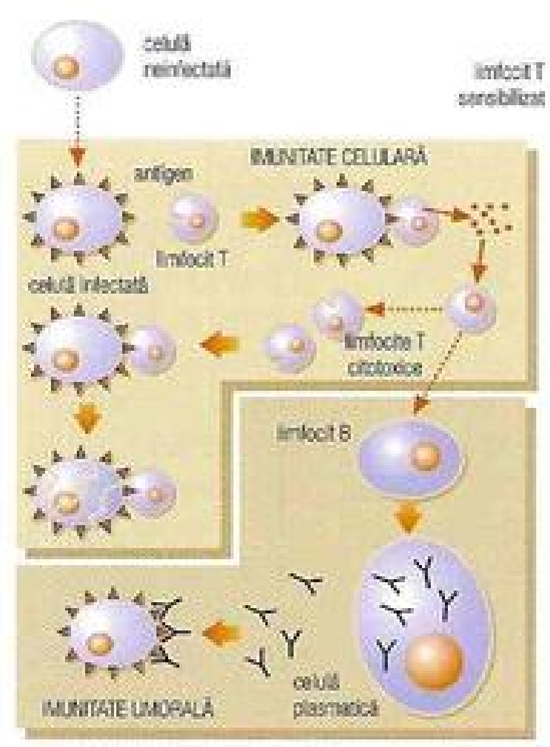

Dacă vreun agent străin invadează organismul, sistemul imunitar dă mai întâi un răspuns nespecific, bazat pe mecanismele prezente deja de la naştere: este vorba de imunitatea naturală, sau înnăscută.
Dacă nu este de ajuns, se produce un răspuns specific împotriva agresorului, condus în mod direct de globulele albe sau de anticorpii pe care îi produc unele celule plasmatice: este vorba de imunitatea dobândită, care se realizează de-a lungul vieţii, pe măsură ce organismul înfruntă diverşi germeni.

IMUNIZAREA ACTIVĂ: VACCINAREA

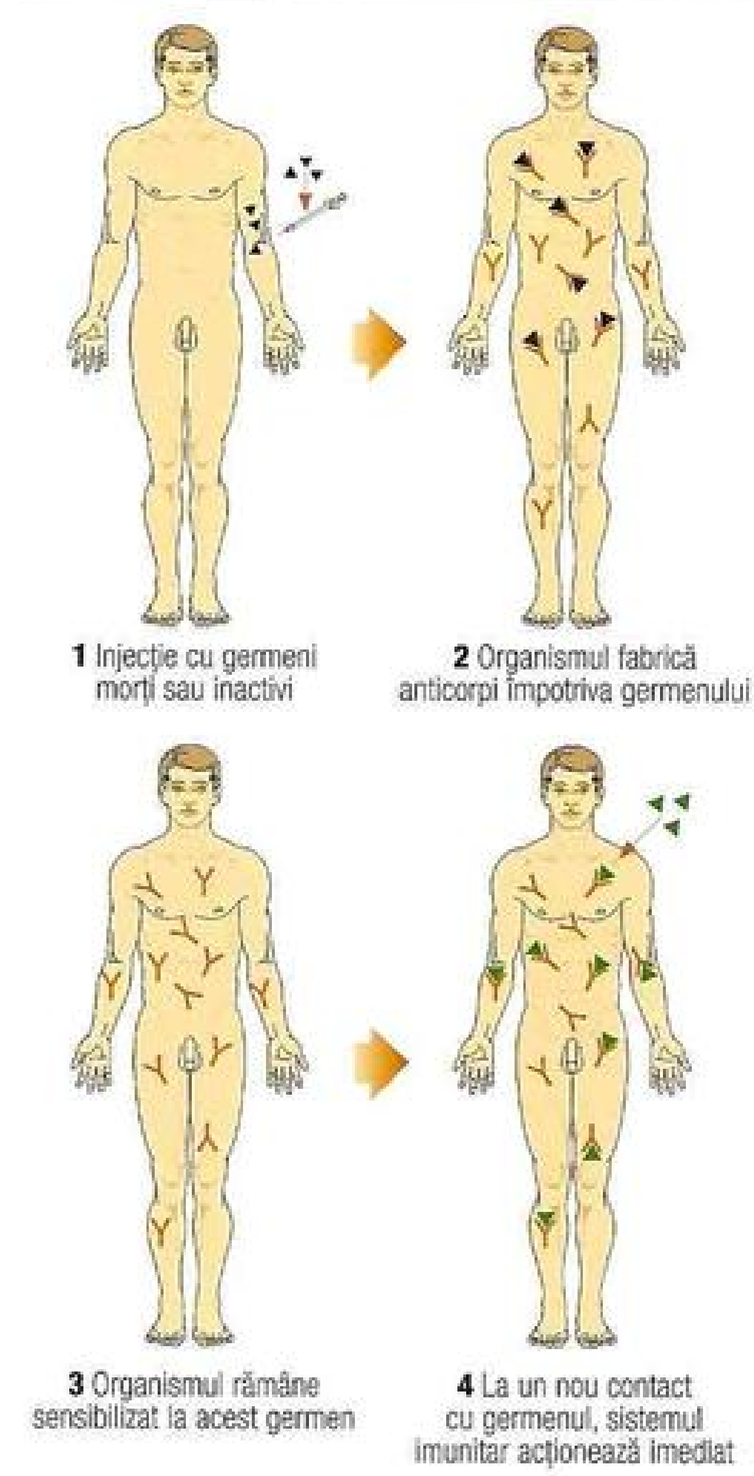

1 Injecţie cu germeni morţi sau inactivi

2 Organismul fabrică anticorpi împotriva germenului

3 Organismul rămâne sensibilizat la acest germen

4 La un nou contact cu germenul, sistemul imunitar acţionează imediat

INDEX ALFABETIC AL TERMENILOR

A
abdomen, situare 12-13
abductor al degetului mic de la mână (muşchi) 28
abductor al degetului mic de la picior (muşchi) 29
abductor al policelui (muşchi) 28
accesoriu (cartilaj) 39
acid (gust) 65
acid clorhidric, la digestie 33
acini ai glandei mamare 76
acini pancreatici 35
acromion 20
acrozom 78
actină 24
actul reflex 67
actul sexual 78
acustic sau auditiv (nerv) 62
adăpostul fetal 84-85
adenină 11
adenohipofiză 87
ADN 11
adrenocorticotropină (hormon) 87
aductor al halucelui (muşchi) 29
aductor al policelui (muşchi) 28
aductor mare (muşchi) 25, 26, 29
aductor median (muşchi) 25
aductor mic (muşchi) 25
al doilea molar (dinte) 31
al doilea premolar (dinte) 31
al doilea radial extern (muşchi) 26
al treilea molar (dinte) 31
alar (cartilaj) 39
albul unghiei 67
amar (gust) 65
amfiartroză (articulaţie) 22
amigdală lingvală 39, 65
amigdală palatină 31, 39
amnioblast 79
ampula canalului deferent 72
ampula lui Vater 34
ampulă rectală 37
anatomia bărbatului 12
anatomia femeii 13
anconeu (muşchi) 26
angular al omoplatului (muşchi) 25, 26
ansa Henle 70
antebraţ 20
antehelix al pavilionului urechii 62
antidiuretic, hormon 87
antigen 91
antrul piloric al stomacului 33
anus 30, 72, 75
anus (la femeia însărcinată) 83
aorta (arteră) 42, 43, 44, 45
aorta ascendentă (arteră) 46
aorta descendentă (arteră) 46
aortică (valvă) 44
aparatul circulator 42-47
aparatul circulator, schemă 42
aparatul digestiv 30-37
aparatul Golgi 10
aparatul lacrimal 59
aparatul locomotor 14-29
aparatul reproducător feminin 74-77
aparatul reproducător masculin 72-73
aparatul urinar 68-71
aparatul urinar, componente 68
apeductul lui Silvio 55
apendice vermiform 30, 37
apofiza coracoidă (omoplat) 20
apofiza costală (vertebră) 19
apofiza spinoasă (vertebră) 19
apofiza transversă (vertebră) 19
apofiza vertebrală 19
arahnoidă 55
arborele bronhial 41
arborele vascular 42
arcada dentară superioară 31
arciforme (artere) 70
arciforme (vene) 70
arcul aortic 46
arcurile branhiale ale embrionului 80
areolă 76
aria cerebrală a limbajului 55
aria cerebrală auditivă 55
aria cerebrală frontală 55
aria cerebrală motorie 55
aria cerebrală premotorie 55
aria cerebrală senzitivă 55
aria cerebrală vizuală 55
arterele ombilicale 82-83
arterele principale 46
arteriole 42
articulaţia şoldului 23
articulaţia şoldului, situare 12-13, 21
articulaţii 22-23
astragal (os) 16, 17, 21
atlas (vertebră) 19
atrioventriculară dreaptă (valvă) 44
atrioventriculară stângă (valvă) 44
atriul drept 43, 44, 45
atriul stâng 43, 44
auditiv sau vestibulocohlear (perechea VIII de nervi cranieni) 53
auricular posterior (muşchi) 26, 27
auricular superior (muşchi) 26
auzul, mecanismul 63
axilar (nerv) 57
axilară (arteră) 46
axilară (venă) 47
axilă, situare 12-13
axis (vertebră) 19
axon 52
axon al neuronului motor 24, 52
azygos (venă) 47
B
bastonaşe 60
bazilică (venă) 47
bătăile cordului 45
biceps brahial (muşchi) 25, 28
biceps crural (muşchi) 26
bila 36
blastomeri 79
blastulă 79
bolul alimentar 30, 33
brahial anterior (muşchi) 25, 26
brahiale (vene) 47
braţ 20
braţ, muşchii 28
braţ, situare 12-13
bronhia principală dreaptă 40, 41
bronhia principală stângă 40, 41
bronhii 38, 41
bronhiile lobulare 41
buccinator (muşchi) 27
bucofaringe 39
bulbocavernos (muşchi) 75
bulbul duodenal 34
bulbul olfactiv 53, 64
bulbul pilos 67
bulbul rahidian 53, 55
bulbul vestibular 75
buza inferioară 31
buza superioară 31
C
calcaneul (os al piciorului) 15, 21
calciu, absorbţia 88
cale senzitivă 67
calicele mare al rinichiului 69
calicele mic al rinichiului 69
camerele cordului 44
câmpul vizual 61
canal al rădăcinii dintelui 31
canal deferent 72, 73
canal ejaculator 71, 72
canal hepatic comun 36
canal hepatic drept 36
canal hepatic stâng 36
canal nazolacrimal 59
canal pancreatic accesoriu 35
canal pancreatic principal 34, 35
canal pancreatic secundar 34
canale eferente 73
canale galactofore 76
canale semicirculare 62
canalul cistic 36
canalul cohlear 63
canalul coledoc 34, 35, 36
canalul lui Santorini 35
canalul lui Wirsung 35
caninul (dinte) 31
caninul (muşchi) 27
capilar arterial 46
capilar sangvin 50
capilar(e) 42
capilarele glomerulare 70
capilarele limfatice 50-51
capişon cefalic al spermatozoidului 78
capsula articulară 23
capsula externă a creierului 54
capsula internă a creierului 54
capsula lui Bowman 70
capsula renală 69
capsula splinei 49
capul epididimului 73
capul spermatozoidului 78
capul, situare 12-13
cardia 33
cardiacă mare (venă) 45
cardiacă mică (venă) 45
cardiace anterioare (vene) 45
carina 40
carotida comună (arteră) 88
carotida externă (arteră) 46
carotida internă (arteră) 46
carotida primitivă dreaptă (arteră) 46
carotida primitivă stângă (arteră) 46
carp, oasele 16, 17, 20
cartilaj 14
cartilaj auricular 23
cartilaj cricoid 88
caruncula lacrimală 59
casa timpanului 62
catena AND-ului 11
cavă inferioară (venă) 36, 42, 43, 44, 47
cavă superioară (venă) 42, 43, 44, 47
cavitate amniotică 79
cavitate bucală 30-31
cavitate cotiloidă 21
cavitate glenoidă 20
cavitate medulară (ţesut osos) 14, 15
cavitate toracică a embrionului 80
căi biliare 36
călcâi, situare 12-13
căldură, receptor de 66
cecum (intestinul gros) 37
cefalică (venă) 47
celula 10-11
celula alfa (a pancreasului) 89
celula beta (a pancreasului) 89
celula lui Schwann 52
celula-mamă monopotentă 48
celula olfactivă 64
celule germinale 78
celule sangvine 48-49
celule secretorii ale sucului pancreatic 35
centrală a retinei (arteră) 60
centrală a retinei (venă) 60
centrul de osificare 14
cerebel 53, 55
chiasma optică 53, 61
chimiotaxis 91
ciclul cardiac 45
ciclul menstrual 77
cili olfactivi 64
ciliar mare al ochiului (muşchi) 59
ciocan (os) 18, 62-63
circulaţia limfatică şi sangvină, relaţia 50
circulaţia renală 68
circulaţia sângelui, schemă 42
circumvoluţii cerebrale 54
citoplasma celulei 10
citoplasma neuronului 52
citotrofoblast 79
citozină 11
claviculă (os) 16, 17, 20
clitoris 74
coada embrionului 80
coada epididimului 73
coada pancreasului 35
coada spermatozoidului 78
coana 39
coapsă 12-13, 21
coarde tendinoase 44
coarde vocale 39, 40
coarnele măduvei spinării 56
coaste (os) 16, 17
coccis (la femeia însărcinată) 83
coccis (os) 17, 19, 56
cohlear (nerv) 62, 63
cohleea 63
coledoc 34, 35, 36
coloana lui Bertin 69
coloana vertebrală (la femeia

însărcinată) 83
coloana vertebrală a embrionului 80
coloana vertebrală, oasele 19
coloana vertebrală, secţiune 56
colon (la femeia însărcinată) 83
colon ascendent 30, 37
colon descendent 30, 37
colon sigmoid 30, 37
colon transvers 30, 37
colul dintelui 31
colul uterin 74, 75
colul uterin (la femeia însărcinată) 83
colul vezical 71
conca auriculară 62
condiloartroză (articulaţie) 22
conduct anal 30, 37
conduct auditiv extern 62, 63
conduct cervical 74
conduct lacrimal inferior 59
conduct lacrimal superior 59
conductul toracic 51
conjunctiva 58, 60
contracţie (inimă) 45
conuri 60
cordoanele lui Billroth 49
cordoanele măduvei spinării 56
cordonul ombilical 82-85
corneea 58, 60
cornet inferior 39
cornet mediu 39
cornet superior 39
cornete nazale 18
coroana dentară 31
coroana radială a ovulului 78
coroide 58, 60
coronariană dreaptă (arteră) 45
coronariană stângă (arteră) 45
corp alb al ovarului 76, 77
corp calos 54
corp cavernos 71-73
corp celular al neuronului 52
corp ciliar 58
corp geniculat lateral 61
corp luteal al ovarului 76, 77
corp mamilar 53
corp spongios 72-73
corp uman 12-13
corp vertebral 19
corpul epididimului 73
corpul stomacului 33
corpul uterului 74
corpul vezicii 71
corpuscul gustativ 65
corpusculii lui Nissl 52
corpusculul lui Krause 66
corpusculul lui Malpighi 49
corpusculul lui Meissner 66
corpusculul lui Ruffini 66
corpusculul lui Vater-Pacini 66
corticala (învelişul) ovarului 76
cortico-suprarenala 89
cot 12-13, 20
coxal (os) 16, 17, 21
craniu 18
craniul embrionului 80
craniul, oasele 18
creierul mare 52-55
creierul, funcţiile 55
creierul, părţile 54
creştere, hormonul 87
cricoid (cartilaj) 32, 40
cricotiroid (ligament) 40
cristalin 58, 61
cromozom 11
crural (nerv) 57
cubital (nerv) 57
cubital anterior (muşchi) 25, 26
cubital posterior (muşchi) 26
cubitală (arteră) 46
cubitus (os) 16, 17, 20
cuboid (picior) 21
cuneiform extern (picior) 21
cuneiform intern (picior) 21
cuneiform mediu (picior) 21
curbura mare a stomacului 33
curbura mică a stomacului 33
cutanat al gâtului (muşchi) 27
cutanat antebrahial lateral (nerv) 57
cutanat sural extern (nerv) 57
cutanat sural intern (nerv) 57
cuticula unui fir de păr 67
cvadriceps (muşchi) 29
D
degetele mâinii 12-13, 20
degetele piciorului 12-13, 21
degetul mic (os al degetului mic de la mână) 20
deglutiţia 32
deglutiţia, mecanismul 32
deltoid (muşchi) 25, 26, 28
dendritele neuronului 52
depresor al buzei inferioare 27
depresor al unghiului gurii 27
derm 66
diafiza osului 15
diafragma urogenitală 71
diafragmă şi esofag 32
diafragmă şi ficat 36
diartrodială (articulaţie) 22
diartroză (articulaţie) 22
diastolă 45
digestia 30
digitali palmari comuni (nervi) 57
digitali palmari proprii (nervi) 57
dilatare (inimă) 45
dinţat mare (muşchi) 25
dinţi 30-31
dinţi de lapte 31
dinţi permanenţi 31
dinţi, erupţia lor 31
dorsal mare (muşchi) 25, 26
dorsală a piciorului (arteră) 46
drept abdominal (muşchi) 25
drept anterior al coapsei (muşchi) 25
drept extern al ochiului (muşchi) 59
drept inferior al ochiului (muşchi) 59
drept intern al coapsei (muşchi) 26
drept intern al ochiului (muşchi) 59
drept superior al ochiului (muşchi) 59
dulce (gust) 65
duoden 30, 34
duramater 55
durere, receptor 66
E
ectoderm 79
embrion, dezvoltarea 80
emisfera dreaptă a creierului 54
emisfera stângă a creierului 54
enartroză (articulaţie) 22
encefal 52-53
endoderm 79
endometru 74, 77
endomisium 24
endost al osului 15
endoteliu al unei artere 46
endoteliu al unei vene 47
epicard 44
epidermă 66
epididim 72-73
epifiză inferioară a osului 15
epifiză superioară a osului 15
epiglotă 39, 40, 65
epimisium 24
epiteliu anterior al corneei 60
epiteliu germinativ 76
epiteliu traheal 40
erector al firului de păr (muşchi) 66
eritrocite – v. globulele roşii
erupţia dinţilor 31
esofag 30, 32, 39
esofagian (muşchi) 40
etmoid (os) 18
expiraţie 38
expulsia la naştere, fazele 85
extensor comun al degetelor (tendon) 28
extensor comun al degetelor mâinii (muşchi) 26
extensor comun al degetelor piciorului (muşchi) 25
extensor lung al degetelor piciorului (tendon) 29
extensor lung al policelui (muşchi) 26, 28
extensor lung al policelui (tendon) 28
extensor propriu al degetului mic de la mână (tendon) 28
extensor propriu al halucelui (muşchi) 29
extensor propriu al indexului (muşchi) 26
extensor propriu al indexului (tendon) 28
extensor scurt al policelui (muşchi) 28
extensor scurt al policelui (tendon) 28
extensori ai degetelor (muşchi) 28
extremitate inferioară, muşchi 29
extremitate inferioară, schelet 21
extremitate superioară, muşchi 29
extremitate superioară, schelet 20
F
facial (perechea VII de nervi cranieni) 53
falanga II (os al degetului de la mână) 20
falanga III (os al degetului de la mână) 20
falange (oase ale mâinii) 16, 17, 20
falange (oase ale piciorului) 21
faringe 30, 38-39
fasciculul His 45
faţa, situare 12-13, 18
fecundarea 78-79
femur (os) 16, 17
femural (nerv) 57
femurală (arteră) 46
femurală (venă) 47
femurală profundă (arteră) 46
femurală profundă (venă) 47
femuro-cutanat (nerv) 57
fereastra ovală 63
fereastra rotundă 62, 63
fesă, situare 12-13
fesier mare (muşchi) 26, 29
fesier mediu (muşchi) 25, 26
fetus, dezvoltarea 81-83
fibra musculară 24
fibre musculare ale unei artere 46
ficatul 30, 36
ficatul (la femeia însărcinată) 83
flagel ondulat al spermatozoidului 78
flexor al degetului mic de la mână (muşchi) 28
flexor al policelui (muşchi) 28
flexor comun al degetelor (muşchi) 26
flexori ai degetelor 28
folicul ovarian 76
folicul pilos 66, 67
foliculostimulant (hormon) 87
fonator, organul 40
fosa naviculară 71
fosa nazală 39
fosa subscapulară 20
fosfor, absorbţia lui 88
fracturi osoase, tipuri 15
frig, receptor de 66
frontal (muşchi) 25, 27
frontal (os) 16, 18, 39
fundul stomacului 33
fundul uterului 74
fundul vezicii 71
G
gambă 21
gambă, muşchii săi 29
gambă, situare 12-13
ganglioni abdominali 51
ganglioni axilari 51
ganglioni epitrohleari 51
ganglioni inghinali 51
ganglioni limfatici 50-51, 90-91
ganglioni mediastinali 51
ganglioni poplitei 51
ganglioni rahidieni 56
ganglioni simpatici 56
ganglionii gâtului 51
gâtul spermatozoidului 78
gâtul, ganglionii 51
gâtul, situare 12-13
geamăn (muşchi) 26, 29
geamăn, porţiunea externă (muşchi) 26
geamăn, porţiunea internă (muşchi) 26
geană 59
gemeni (fraţi) 80
gemeni bivitelini 80
gemeni univitelini 80
genitofemural (nerv) 57
genunchi 12-13, 21
genunchi, articulaţia 23

gestația (sarcina) 80-83
glanda lacrimală 59
glanda lui Cowper 71-73
glanda mamară 76
glanda olfactivă 64
glanda sudoripară 66
glanda suprarenală 69
glande 71-73
glandele mucoasei traheale 40
glandele sistemului endocrin 86-89
glandele suburetrale 73
glandele suprarenale 86-89
gleznă, situare 12-13
glicogen 89
globul ocular 58-61
globulele albe 48-49, 91
globulele albe, de la sânge la limfă 50
globulele roșii 48-49
glosofaringian (perechea IX de nervi cranieni) 53
glucagon 89
glucoză 89
gonadotropină (hormon) 87
granulații arahnoide 55
granulocite 91
grăsime, a glandei mamare 76
guanină 11
gura embrionului 80
gura și respirația 38-39
gura, situare 12-13
gură 30-31
gustul, simțul 65
gustul, zona de percepție 65
H
haustrele colonului 37
helixul pavilionului auricular 62
hematii – v. globulele roșii
hematopoeză 48-49
hepatică (arteră) 36
hiatus esofagian al diafragmei 32
hilul ovarian 76
hilul renal 69
hilul splenic 49
himen 74, 75
hioid (os) 40, 88
hipermetropie 61
hipoderm 66
hipofaringe 39
hipofiză 53, 86-88
hipoglos (perechea XII de nervi cranieni) 53
hipotalamus 86-88
hormoni 87
humerală (arteră) 46
humerus (os) 15, 16, 20
I
ileon 30, 34, 37
iliac (mușchi) 25
iliac (os) 21
iliacă externă (arteră) 46
iliacă externă (venă) 47
iliacă internă (arteră) 46
iliacă internă (venă) 47
iliacă primitivă dreaptă (arteră) 46
iliacă primitivă dreaptă (venă) 47
iliacă primitivă stângă (arteră) 46
iliacă primitivă stângă (venă) 47
iliocostal (mușchi) 26
iliohipogastric (nerv) 57
ilioinghinal (nerv) 57
ilion (os) 16
iliotibial (mușchi) 26
imagini pe retină, proiecția lor 58
incisiv (dinte) 31
incisiv central (dinte) 31
incisiv lateral (dinte) 31
index (os al degetului) 20
inel terminal al spermatozoidului 78
inelar (os al degetului) 20
infraorbital al ochiului (mușchi) 59
infraspinos (mușchi) 26
infundibul 74
inima 42-45
inima (la femeia însărcinată) 83
inima embrionului 80
inima, bătăile 45
inima, irigarea 45
inspirație 38
insulele lui Langerhans 89
insulină 89
intercostali (nervi) 57
interfalangiană distală (articulație) 28
interfalangiană proximală (articulație) 28
interfalangiană, luxație 22
interlobare (artere) 70
interlobare (vene) 70
interlobulare (artere) 70
interlobulare (vene) 70
intermediar (nerv) 53
interosoși dorsali ai mâinii (mușchi) 28
interosoși dorsali ai piciorului (mușchi) 29
interosoși palmari (mușchi) 28
intestinul gros 37
intestinul subțire 30, 34
intestinul subțire (la femeia însărcinată) 83
irigarea inimii 45
iris 58, 59
ischion (os) 16, 21
istmul uterin 74
Î
încheietura mâinii, situare 12-13
învelișurile pielii 66
învelișurile retinei 60
J
jejun 30, 34
jugulară anterioară (venă) 47
jugulară externă (venă) 47
jugulară internă (venă) 47, 48
L
labia mare 71, 74-75
labia mare (la femeia însărcinată) 83
labia mică 71, 74-75
labia mică (la femeia însărcinată) 83
labirintul 62, 63
labirintul membranos 63
labirintul posterior 62
lac de sânge matern 82
lacrimal (os) 18
lamă unghială 67
lamină proprie a unei artere 46
laringe 38, 40
laringofaringe 39
lentile, pentru corecția defectelor de vedere 61
leucocite – v. globulele albe
lichid cefalorahidian 55
lienală sau splenică (venă) 47
ligamente 23
ligamentul rotund al ficatului 36
ligamentul utero-ovarian 74
limba 30-31, 39, 65
limba și simțul gustului 65
limfa 50-51
limfocit 91
lizozom 10
lobul caudat 36
lobul drept al ficatului 36
lobul inferior al plămânului drept 41
lobul inferior al plămânului stâng 41
lobul mediu al plămânului drept 41
lobul pătrat 36
lobul stâng al ficatului 36
lobul superior al plămânului drept 41
lobul superior al plămânului stâng 41
lobuli testiculari 73
lumbricali (mușchi) 28
lumen traheal 40
lunula 67
luteinizant (hormon) 87
luxația șoldului 22
luxații, tipuri de 22
M
macula lutea (pata galbenă) 58
malar (os) 16, 17, 18
mamela 76
mamela (la femeia însărcinată) 83
mamela, situare 13
mamelon 76
mamelon, situare 13
mâna 20
mâna, mușchii ei 28
mâna, părțile ei 20
mâna, situare 12-13
mandibula 16, 17, 18
mare (os al degetului) 20
marginală dreaptă (arteră) 45
maseter (mușchi) 27
matrice osoasă 14
maxilar inferior (nerv) 53
maxilar inferior (os) 16, 17, 18
maxilar inferior la embrion 80
maxilar superior (nerv) 53
maxilar superior (os) 16, 18, 39
măduva firului de păr 67
măduva osoasă 14, 49
măduva spinării 52, 53, 55, 56
mărul lui Adam 40
median (nerv) 57
mediană a cotului (venă) 47
mediastin 43
medius (os al degetului) 20
medulara renală 69
medulară ovariană 76
medulo-suprarenala 89
melanocitostimulator (hormon) 87
melc (al auzului) 62, 63
membrana bazală a unei artere 46
membrana bazală a unei vene 47
membrana celulară 10
membrana citoplasmatică 10
membrana elastică externă a unei artere 46
membrana elastică internă a unei artere 46
membrana lui Bowman 60
membrana lui Descemet 60
membrana lui Reissner 63
membrana nucleară (a celulei) 10
membrana olfactivă 64
membrana pelucidă a ovulului 78
membrana sinovială 23
membrana tectoria a melcului 63
membrana tiroidiană 88
membrana vitelină a ovulului 78
meninge 55, 56
meniscuri 23
menstruație 77
menton, situare 12-13
mentonier inferior (mușchi) 27
metacarpiene (oase) 20
metacarpul, oasele 20
metatars (picior) 21
mezenterică inferioară (arteră) 46
mezenterică inferioară (venă) 47
mezenterică superioară (arteră) 46
mezenterică superioară (venă) 47
microfilamente (ale celulei) 10
microtubuli 10
microvilozități (ale celulei) 10-11
miocard 44
miofibrila 24
miometru 74, 82
miopie 61
miozină 24
mirosul, simț 64
mirtiform (mușchi) 27
mișcările intestinale 34
mitocondrie 10
mitrală (valvă) 44
molar (dinte) 31
monocite 91
morula 79
mucoasa bucală 31
muntele lui Venus 74
musculocutanat (nerv) 57
musculocutanat al gambei (nerv) 57
mușchi 24-29
mușchi faciali 27
mușchi masticatori 27
mușchi, actul reflex sub acțiunea unui stimul 67
mușchi, forma lor 24
mușchi, structura lor 24
N
nas, respirație 38-39
nas, situare 12-13
naștere 84-85
navicular (picior) 21
nazal (os) 16, 18, 39
nazal inferior (cartilaj) 39
nazal superior (cartilaj) 39
nazofaringe 39
nefron 70
nerv optic 58-61
neurohipofiză 86, 87
neuron comunicant 67
neuron motor 67
neuron senzitiv 67
neuron, structura 52
neuron, tipuri de 52
nicovala (os) 18, 62-63

nodul atrioventricular 45
nodul Ranvier al neuronului 52
nodul sinusal 45
nucleolul celulei 10-11
nucleul caudat 54
nucleul celulei 10-11
nucleul lenticular al creierului 54
nucleul neuronului 52
nucleul ovulului 78
nucleul palid al creierului 54
nutritivă (arteră) 14, 15
O
oase compacte 14, 15, 49
oase late 15
oase scurte 15
oase spongioase 14, 15, 49
oase, formarea şi creşterea 14
oase, fracturile lor 15
oase, funcţia lor 15
oase, tipuri 15
oblic inferior al ochiului (muşchi) 59
oblic mare abdominal (muşchi) 25, 26
oblic mic abdominal (muşchi) 26
oblic superior al ochiului (muşchi) 59
obrajii, situare 12-13
obturator (nerv) 57
occipital (muşchi) 26, 27
occipital (os) 17, 18
ochiul la embrion 80
ochiul, părţile lui 58-60
ochiul, situare 12-13
oculomotor comun (perechea III de nervi cranieni) 53
oculomotor comun al ochiului (muşchi) 59
oculomotor extern (perechea VI de nervi cranieni) 53
oftalmic (nerv) 53
olfactiv (perechea I de nervi cranieni) 53, 64
ombilicală (venă) 82-83
ombilicul, situare 12-13
omoplatul (os) 16, 17, 20
opozant al degetului mic de la mână (muşchi) 28
opozant al policelui (muşchi) 28
optic (perechea II de nervi cranieni) 53
orbicular al buzelor (muşchi) 25, 27
orbicular al pleoapelor (muşchi) 27, 59
organele aparatului genital feminin 74
organele genitale feminine, situare 13, 74
organele genitale masculine 72
organite celulare 10
organul lui Corti 63
organul vorbirii 40
orificiul ejaculator 73
orificiul extern al uretrei 74
orificiul extern al uterului 74
orificiul intern al uterului 74
orificiul Monro 55
orificiul rădăcinii dintelui 31
orificiul vaginal 74
orofaringe 39
os alveolar 31
oscioarele urechii medii 18, 63-64
osteoblast 14
osteoclast 14
osul cu cârlig (os) 20
ovariană (arteră) 46
ovariană (venă) 47
ovarul 74-77, 79, 86-87
ovocitul primar 77
ovoplasma ovulului 78
ovulaţia 76-79
ovulul 76-79
oxitocina (hormon) 87
P
palatul dur 31
palatul moale 31
palma, situare 12-13
palmar mare (muşchi) 25
palmar mic (muşchi) 25
pancreas 35, 86-89
pancreas (la femeia însărcinată) 83
pancreas, capul său 35
pancreas, coada sa 35
pancreas, corpul său 35
pancreas, în digestie 30
pântec matern şi dezvoltarea fătului 82-83
papila mare duodenală 34, 35
papila mică duodenală 34, 35
papilar anterior (muşchi) 44
papilă dermică 66
papilă optică 58
papile caliciforme 65
papile filiforme 65
papile fungiforme 65
papile gustative 65
parathormonul (hormon) 88
paratiroid (hormon) 88
paratiroidele 86-88
parietal (os) 15, 16, 17, 18
pata galbenă, a ochiului 58
pavilionul auricular 62
păr pubian 72
părţile corpului uman 12-13
părul 66, 67
părul, situare 12-13
pectineu (muşchi) 25
pectoral mare (muşchi) 25
pedios (muşchi) 29
pelvis renal 69
pelvis, situare 12-13
penis 72-73
penis, situare 12
pepsină 33
peretele posterior al faringelui 31
peretele posterior al traheii 40
peretele vaginal 75
pericard 43
periferici (nervi) 52
perimetru 74
perimisium 24
perineal transvers (muşchi) 75
perineu 74
perioada fertilă (a femeii) 77
periost 14, 15
periostică (arteră) 15
peritoneu 71, 72
peroneu (os) 16, 17
peronier anterior (muşchi) 25
peronier comun (nerv) 57
peronier lateral lung (muşchi) 25, 26
peronier lateral lung (tendon) 29
peronier lateral scurt (muşchi) 25, 26
peronier lateral scurt (tendon) 29
peronier profund (nerv) 57
peronier superficial (nerv) 57
peronieră (arteră) 46
piamater 55
picior 12-13, 21
picior, muşchii săi 29
picior, părţile sale 21
piele 66
pilierii (stâlpii) vălului palatin 31
pilor 33
piramida nazală, oase şi cartilaje 39
piramidal (os) 20
piramidal al nasului (muşchi) 27
piramidele lui Malpighi 69
pisiform (os) 20
placa corială 82
placa deciduă a placentei 82
placa olfactivă 39
placa terminală motorie a neuronului 52
placenta 82-83
plachete 48-49
plantar subţire (muşchi) 26
plasma sangvină 48
plămâni 38, 41
pleoapa inferioară 59, 60
pleoapa superioară 59, 60
plex brahial 56, 57
plex cervical 56, 57
plex lombar 56
plex ruşinos 56
plex sacru 56
pliu submamar 76
pliul cefalic al embrionului 80
pliurile gastrice ale stomacului 33
pliurile mucoasei veziculei biliare 36
police, situare 12-13
poplitee (arteră) 46
poplitee (venă) 47
portă (venă) 36, 47
porţiunea ascendentă a duodenului 34
porţiunea descendentă a duodenului 34
porţiunea orizontală inferioară a duodenului 34
porţiunea orizontală superioară a duodenului 34
premolar (dinte) 31
preput 72-73
presbiţie sau vederea obosită 61
presiune, receptor 66
prezentaţiile fetale 84
primul molar (dinte) 31
primul premolar (dinte) 31
primul radial extern (muşchi) 26
procesul naşterii 85
prolactina (hormon) 87
prostata 71-73
protuberanţa encefalului 53
psoas mare (muşchi) 25
pubis 12-13, 16
pulmonara dreaptă (arteră) 43
pulmonara stângă (arteră) 43
pulmonară (arteră) 42
pulmonară (valvă) 44
pulmonare (vene) 42, 43
pulmonare drepte (vene) 43
pulmonare stângi (vene) 43, 44
pulpa albă a splinei 49
pulpa roşie a splinei 49
punctul lacrimal 59
puntea lui Varolio 53
pupila 58, 59
putamen 54
R
radial extern (muşchi) 25
radială (arteră) 46
radiaţie optică 61
radiaţiile lui Gratiolet 61
radius (os) 16, 17, 20
rahidian (nerv) 56
rampa timpanică a melcului 63
rampa vestibulară a melcului 63
rădăcina dintelui 31
rădăcini cervicale 53
rădăcini rahidiene 56
receptor neuronal 52
receptori senzoriali 66
rect 30, 37, 72, 75
rect (la femeia însărcinată) 83
renală (arteră) 46, 70
renală (venă) 47, 70
renală dreaptă (arteră) 69
renală dreaptă (venă) 69
renală stângă (arteră) 69
renală stângă (venă) 69
reproducerea umană 78-85
respiraţia, mecanismul 38
reticul endoplasmatic neted 10
reticul endoplasmatic rugos 10
retina 58, 60
retina, imagini pe ea 56
reţeaua Purkinje 45
reţeaua testiculară 73
ribozom 10
ridicător al anusului (muşchi) 75
ridicător al pleoapei superioare (muşchi) 59
ridicător comun al aripii nasului şi al buzei superioare (muşchi) 27
ridicător propriu al buzei superioare (muşchi) 27
rinichi 68
rinichi drept 69
rinichi stâng 69
rinichi, secţiune 69
rinichi, vascularizaţia lui 70
rinofaringe 39
rizorius al lui Santorini (muşchi) 25, 27
romboid (muşchi) 28
romboid mare (muşchi) 26
rotula (os) 16
rotund mare (muşchi) 26
rotund pronator (muşchi) 25
rupturi de os 15
ruşinos (nerv) 57
S
sac lacrimal 59
sac vitelin 79-80
sacrum (os) 16, 17, 19, 56
safen (nerv) 57
safenă (venă) 47

safenă internă (venă) 47
sânge 48-49
sarcină 80-83
sarcomeri 24
sartorius (mușchi) 25, 29
sărat (gust) 65
scafoid (os al degetului) 20
scapula (os) 16, 17, 20
scărița (os) 18, 62-63
scheletul uman 16-17
scheletul uman, simetria 17
sciatic mare (nerv) 57
sciatic popliteu extern (nerv) 57
sciatic popliteu intern (nerv) 57
sclerotica 58, 59, 60
scoarța (învelișul) unui fir de păr 67
scoarța cerebrală 54, 61
scrot 72-73
scrot, situare 12
segmentare (artere) 70
segmentare (vene) 70
semilunar (os) 20
semimembranos (mușchi) 26
semispinos al capului (mușchi) 27
semitendinos (mușchi) 26
septul interventricular 44, 45
septul nazal, cartilajul 39
septul placentei 82
sfenoid (os) 16, 18, 39
sfenoid al ochiului (mușchi) 59
sfincter anal extern 37
sfincter anal intern 37
sfincter esofagian inferior 32
sfincter esofagian superior 32
sigmoide (valve) 44
simfiză pubiană 72
simțurile 58-67
sinartroză (articulație) 22
sinus etmoid 39
sinus frontal 39
sinus lactifer 76
sinus maxilar 39
sinus renal 69
sinus sfenoid 39, 86
sinusuri paranazale 39
sinusuri venoase 49
sistemul endocrin 86-89
sistemul imunitar 90-91
sistemul limfatic 50-51
sistemul muscular 24-29
sistemul nervos 52-57
sistemul nervos autonom sau vegetativ 52
sistemul nervos periferic 57
sistemul nervos, componentele 52
sistemul osos 14-21
sistola atrială 45
sistola ventriculară 45
situare 12-13
solear (mușchi) 25, 26, 29
somatotropină (hormon) 87
spate, situare 12-13
spațiu epidural 55, 56
spațiu subarahnoid 55
spațiu subdural 55
spațiul lui Bowman 70
spermatozoid 78-79
spinal (perechea XI de nervi cranieni) 53
splenică (arteră) 49
splenică (venă) 47, 49
spleniu al capului (mușchi) 26, 27
splină 49, 90
sprânceană 59
sprâncenos (mușchi) 25
stern (os) 16
sternocleidomastoidian (mușchi) 25, 26, 27
stimul dureros 67
stomac 30, 33
stomac (la femeia însărcinată) 83
stromă 76
subclavie dreaptă (arteră) 46
subclavie dreaptă (venă) 47
subclavie stângă (arteră) 46
subclavie stângă (venă) 47
substanța albă a măduvei 56
substanța cenușie a măduvei 56
substanța osteoidă 14
substanța proprie a corneei 60
substanță albă 54
sucul gastric 30, 33
supinator lung (mușchi) 25
supinator scurt (mușchi) 25
suprahepatică (venă) 47
suprarenale – v. glandele suprarenale
Ș
șanțul lateral al lui Sylvius 54
șaua turcească 86
Ț
tactil (simț) 66-67
tactil, receptor 66
talamusul cerebral 54
tars (picior) 21
teacă de mielină a neuronului 52
temperatură bazală 77
temporal (mușchi) 25, 27
temporal (os) 16, 17, 18, 62
tendonul lui Achile (mușchi) 26, 29
tenia (intestinul gros) 37
tensor al fasciei late (mușchi) 25, 26
terminație nervoasă a neuronului 52
testicul 72-73, 86-87
testiculară (arteră) 46
testiculară (venă) 47
tibia (os) 16, 17
tibia, situare 12-13
tibial anterior (mușchi) 25
tibial anterior (nerv) 57
tibial anterior (tendon) 29
tibial intern (nerv) 57
tibială anterioară (arteră) 46
tibială anterioară (venă) 47
tibială posterioară (arteră) 46
timină 11
timpan 62-63
timus 90-91
tirohioidian (ligament) 40
tiroida (glandă) 86-88
tiroidian (cartilaj) 32, 40
tiroidian (hormon) 88
tirotropină (hormon) 87
tiroxină (hormon) 88
torace, situare 12-13
toracică internă (venă) 47
trabeculare (artere) 49
trabeculare (vene) 49
trabecule osoase 14, 49
trabeculele splinei 49
tract olfactiv 53
tract optic 61
tracturi internodale 45
traheale (cartilaje) 40
traheea 38, 40, 88
transversal al nasului (mușchi) 27
trapez (mușchi) 25, 26, 27
trapez (os al degetului) 20
trapezoid (os al degetului) 20
triceps brahial (mușchi) 25, 26, 28
tricuspidă (valvă) 44
trigemen (perechea V de nervi cranieni) 53
trigon 71
triiodotironină (hormon) 88
trohlear sau patetic (perechea IV de nervi cranieni) 53
trohleartroză (articulație) 22
trombocite – v. plachete
trompa lui Eustachio 62
trompa lui Falopio 74-75, 79
trunchi al arterei pulmonare 43
trunchi arterial brahiocefalic 46
trunchi celiac 46
trunchi encefalic 53
trunchi venos brahiocefalic stâng 47
trunchi venos brahiocefalic drept 47
tub colector al nefronului 70
tubercul mamilar 53
tubercul posterior (vertebră) 19
tuberculii lui Montgomery 76
tubuli seminiferi 73
tunica adventice a unei artere 46
tunica adventice a unei vene 47
tunica albuginee 73
tunica intimă a unei artere 46
tunica intimă a unei vene 47
tunica medie a unei artere 46
tunica medie a unei vene 47
tunica mucoasă a stomacului 33
tunica mucoasă a vezicii 71
tunica musculară 71
tunica musculară a stomacului 33
tunica seroasă a stomacului 33
tunica submucoasă a stomacului 33
Ț
țesut adipos 66
țesut osos 14
țesut osos compact 14, 15
țesut osos spongios 14, 15
U
umăr, articulația 23
umăr, luxația 22
umăr, situare 12-13
umoarea apoasă 58, 60
umoarea vitroasă 58
unghia, părțile 67
unirea ovulului cu spermatozoidul 78
ureche rudimentară la embrion 80
urechea 12-13, 62
urechea medie, oscioarele ei 18
urechea, părțile ei 61, 62-63
ureter 75
ureter drept 69
ureter stâng 69
ureter, secțiune 68
uretere 69
uretră 68, 71, 72-73, 75
uretră (la femeia însărcinată) 83
uretră feminină 71
uretră masculină 71
uter 74-75, 77-79
uter (la femeia însărcinată) 83
utriculă prostatică 73
uvulă 31
V
vaccinare 91
vacuole (la celulă) 10
vag (perechea X de nervi cranieni) 53
vagin 71, 74-79
vagin (la femeia însărcinată) 83
valvă venoasă, schemă 47
valve cardiace 44-45
valve rectale 37
valvulă ileocecală 37
vârsta de erupție a dinților 31
vas sangvin (țesut osos) 14
vascularizația osoasă 15
vase limfatice 50-51
vase sangvine ale rinichiului 69
vase sangvine ovariene 76
vasopresină (hormon) 87
vast extern (mușchi) 25, 26
vast intern (mușchi) 25
văzul (simț) 58-61
vederea 61
vederea, defectele ei 61
vena, secțiune 47
venă hepatică stângă 36
vene 42-43, 47
vene principale 47
ventricul drept 43, 44, 45
ventricul stâng 43, 44, 45
ventriculi cerebrali 55
ventriculii lui Morgagni 40
venule 42
vertebre cervicale 19, 56
vertebre lombare 19, 56
vertebre sacrale 19, 56
vertebre, situare 16, 17
vestibul al labirintului 63
vestibul al vulvei 75
vestibul nazal 39
vestibular (nerv) 62
vezica biliară 30, 36
vezica seminală 71-72
vezica urinară 68, 71, 72-73, 75
vezica urinară (la femeia însărcinată) 83
vilozități coriale 82
vomer (os) 18
vulvă 74
Z
zigomatic (os) 16, 18
zigomatic mare (mușchi) 27
zigomatic mic (mușchi) 27
zigot 79
zona inghinală, situare 12-13
zona nucală (ceafa), situare 12-13
zona polară a ovulului 78

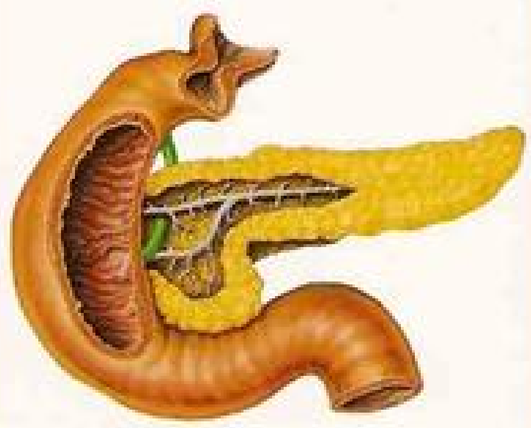

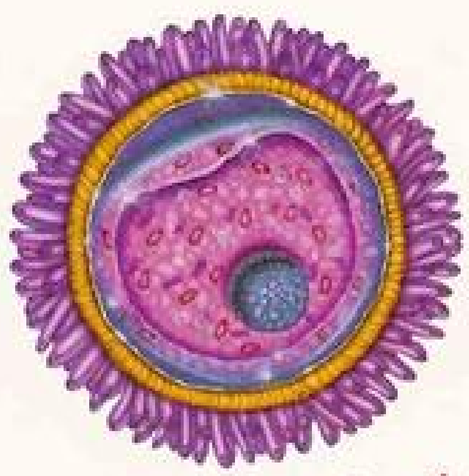

atlas de anatomie

Această lucrare, uşor de consultat, este în acelaşi timp o carte de studiu şi una de referinţă. Conţine informaţiile de bază, indispensabile pentru înţelegerea anatomiei corpului uman. Ilustraţii numeroase, clare şi precise, descriu organizarea corpului nostru. Ele sunt însoţite de comentarii asupra modului lor de funcţionare: fiziologia. O introducere conţinând cunoştinţe generale despre corpul uman şi un index detaliat facilitează consultarea acestei cărţi.

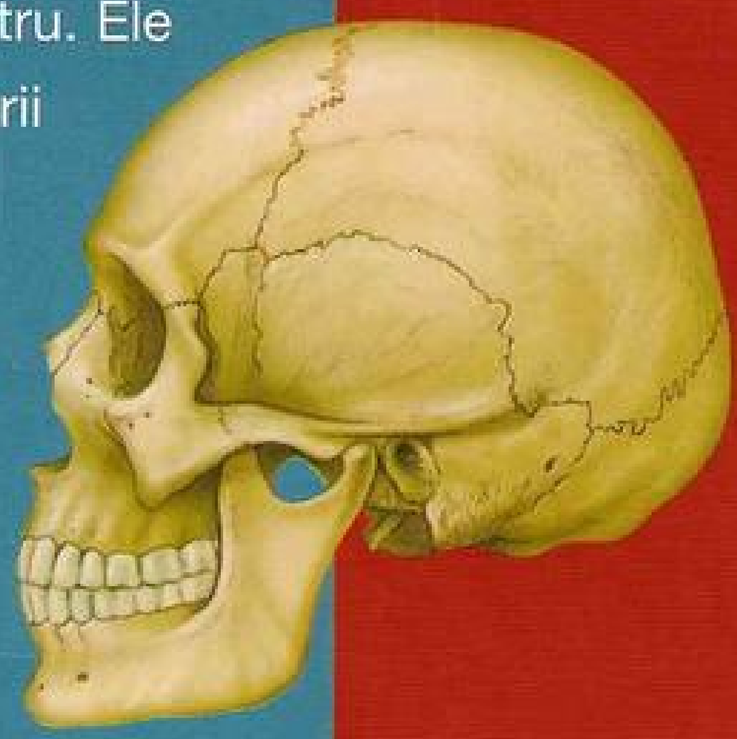

ISBN 973-8459-27-3

6 422600 000718

STEAUA NORDULUI

LIBRIS
30.00